This is a digital copy of a book that was preserved for generations on library shelves before it was carefully scanned by Google as part of a project to make the world's books discoverable online.

It has survived long enough for the copyright to expire and the book to enter the public domain. A public domain book is one that was never subject to copyright or whose legal copyright term has expired. Whether a book is in the public domain may vary country to country. Public domain books are our gateways to the past, representing a wealth of history, culture and knowledge that's often difficult to discover.

Marks, notations and other marginalia present in the original volume will appear in this file - a reminder of this book's long journey from the publisher to a library and finally to you.

Usage guidelines

Google is proud to partner with libraries to digitize public domain materials and make them widely accessible. Public domain books belong to the public and we are merely their custodians. Nevertheless, this work is expensive, so in order to keep providing this resource, we have taken steps to prevent abuse by commercial parties, including placing technical restrictions on automated querying.

We also ask that you:

+ *Make non-commercial use of the files* We designed Google Book Search for use by individuals, and we request that you use these files for personal, non-commercial purposes.

+ *Refrain from automated querying* Do not send automated queries of any sort to Google's system: If you are conducting research on machine translation, optical character recognition or other areas where access to a large amount of text is helpful, please contact us. We encourage the use of public domain materials for these purposes and may be able to help.

+ *Maintain attribution* The Google "watermark" you see on each file is essential for informing people about this project and helping them find additional materials through Google Book Search. Please do not remove it.

+ *Keep it legal* Whatever your use, remember that you are responsible for ensuring that what you are doing is legal. Do not assume that just because we believe a book is in the public domain for users in the United States, that the work is also in the public domain for users in other countries. Whether a book is still in copyright varies from country to country, and we can't offer guidance on whether any specific use of any specific book is allowed. Please do not assume that a book's appearance in Google Book Search means it can be used in any manner anywhere in the world. Copyright infringement liability can be quite severe.

About Google Book Search

Google's mission is to organize the world's information and to make it universally accessible and useful. Google Book Search helps readers discover the world's books while helping authors and publishers reach new audiences. You can search through the full text of this book on the web at `http://books.google.com/`

UNIVERSITY OF CALIFORNIA
SAN FRANCISCO MEDICAL CENTER
LIBRARY

26907

Begründet von H. Auspitz und F. J. Pick.

ARCHIV

für

Dermatologie und Syphilis.

Unter Mitwirkung von

Prof. M'CALL ANDERSON, Dr. ARNING, Prof. BEHREND, Dr. BESNIER, Prof. BERGH, Dr. BLASCHKO, Prof. BOECK, Dr. BUSCHKE, Prof. DUHRING, Prof. v. DÜRING, Prof. EHRMANN, Dr. ELSENBERG, Dr. FABRY, Dr. GLÜCK, Dr. J. GRÜNFELD, Prof. HALLOPEAU, Dr. HARTTUNG, Prof. HASLUND, Dr. HERXHEIMER, Dr. HOCHSINGER, Prof. JACOBI, Prof. JANOVSKY, Dr. JOSEPH, Dr. KLOTZ, Prof. KOPP, Prof. KREIBICH, Prof. LANG, Dr. LEDERMANN, Prof. LUKASIEWICZ, Dr. LUSTGARTEN, Prof. v. MARSCHALKÓ, Prof. MERK, Dr. du MESNIL, Prof. MRACEK, Prof. NEUMANN, Prof. v. PETERSEN, Dr. L. PHILIPPSON, Prof. POSPELOW, Prof. POSSELT, J. K. PROKSCH, Prof. RILLE, Prof. RÓNA, Dr. O. ROSENTHAL, Prof. SCHIFF, Dr. SCHÜTZ, Dr. SCHUSTER, Dr. SCHUMACHER II., Prof. SEIFERT, Dr. SZADEK, Prof. TARNOWSKY, Dr. TOUTON, Dr. ULLMANN, Dr. VEIEL, Dr. VOLLMER, Dr. WAELSCH, Dr. v. WATRASZEWSKI, Prof. WELANDER, Dr. WINTERNITZ, Prof. WOLFF, Prof. WOLTERS, Prof. v. ZEISSL

und in Gemeinschaft mit

Prof. Caspary, Königsberg; Prof. Doutrelepont, Bonn; Prof. Finger, Wien; Prof. Jadassohn, Bern; Prof. Lesser, Berlin; Prof. Riehl, Wien

herausgegeben von

F. J. Pick, Prag und A. Neisser, Breslau.

Siebenundsiebzigster Band.

Mit vierzehn Tafeln.

Wien und Leipzig.
Wilhelm Braumüller,
k. u. k. Hof- und Universitätsbuchhändler.
1905.

K. u. k. Hofbuchdruckerei A. Haase, Prag.

Inhalt.

Pag

Original-Abhandlungen.

Aus der dermatologischen Universitätsklinik in Bern. (Prof. Dr. Jadassohn.) Beitrag zur Frage der „Sarkoide" (Boeck), resp. der subkutanen nodulären Tuberkulide (Darier). Von Dr. Max Winkler, I. Assistent der Klinik. (Hiezu Taf. I.) 3

Aus der Poliklinik für Haut- und Geschlechtskrankheiten am städtischen Peterpaulsspital zu St. Petersburg. Zur Frage des Jodismus. (Thyreoiditis jodica acuta.) Von Dr. M. P. Gundorow, Leiter der Poliklinik 25

Aus dem Krankenhause St. Göran in Stockholm. (Prof. Welanders Abteilung.) Ein Fall von Venensyphilis im Sekundärstadium. Von Karl Marcus, Assistenzarzt. (Hiezu Taf. II—IV.) 43

Aus der königl. Universitätsklinik für Hautkrankheiten zu Breslau. (Direktor: Geh. Medizinalrat Prof. Dr. Neisser.) Weiterer Beitrag zur Pathologie der gonorrhoischen Epididymitis. Von Privatdozent Dr. med. Gustav Baermann, Assistent der Klinik. (Hiezu Taf. V.) 55

Aus der Klinik für Geschlechts- und Hautkrankheiten (Vorstand E. Finger) und dem pathologisch-anatomischen Institut (Vorstand A. Weichselbaum) in Wien. Zur Ätiologie und Klinik der Balanitis erosiva circinata und Balanitis gangraenosa. Von Dr. R. Müller, Aspirant der Klinik und Dr. G. Scherber, Assistent der Klinik 77

Aus dem Laboratorium der internen Abteilung des Pester isr. Hospitales (Dir. Hofrat Prof. Stiller). Einige Bemerkungen zu Sieberts Aufsatz: Über die Natur der nach der Justusschen Methode des Quecksilbernachweises in den Geweben erhaltenen Niederschläge. Von Dr. Eugen Kassai in Budapest 111

Versuche über Lichtwirkung bei Hydroa aestivalis (Bazin), Sommereruption (Hutchinson). Von Prof. Dr. S. Ehrmann, k. k. Primararzt, Vorstand der dermatolog. Abteilung des k. k. Krankenhauses Wieden, Wien. (Hiezu Taf. VI.) 163

Aus der k. k. böhmischen dermatologischen Universitätsklinik des Professor Dr. V. Janovský in Prag. Zur Pathologie der Hyperkeratosen. II. Keratoma plantare hereditarium. Von Dr. Franz Šamberger, klin. Assistenten. (Hiezu Taf. VII u. VIII.) 173

Aus der k. k. Universitätsklinik für Geschlechts- und Hautkrankheiten in Wien (Vorstand Prof. Dr. E. Finger). Beitrag zur Pathogenese der venerischen Bubonen. Von Dr. B. Lipschütz in Wien . 191, 341

73082

Pag.

Massage im Dienste der Kosmetik. Von Prof. Dr. J. Zabludowski, Leiter der Universitäts-Massageanstalt an der Königl. Charité zu Berlin. (Hiezu Taf. IX.) 233

Aus der Großherzogl. dermatologischen Universitätsklinik zu Freiburg i. Br. (Prof. E. Jakobi.) Über Chlorakne. Von Dr. Wilh. Lehmann, früher I. Assistenten der Klinik, jetzt Lehrer der Dermatologie und Vorstand der dermat. Klinik am „Cooper Medical College" in San Francisco. Nebst einem Anhange von Prof. E. Jacobi. (Hiezu Taf. X.) 265, 323

Ein Fall von Erythema multiforme exsudativum mit tötlichem Ausgang. Von Professor Edvard Welander in Stockholm. (Hiezu zwei Abbildungen im Texte.) 289

Aus der medizinischen Poliklinik zu Leipzig (Geheimrat Prof. Dr. Hoffmann), Abteilung für Hautkrankheiten. Zwei Beobachtungen. Von Dr. Hans Vörner, Assistent. 367

Aus der dermatologischen Abteilung des städt. Krankenhauses zu Dortmund. Zur Frage der Blastomykose der Haut. Von Dr. med. J. Fabry, leitender Arzt der Abteilung und Dr. med. H. Kirsch, Assistenzarzt der Abteilung. (Hiezu Taf. XI u. XII.) 375

Über Piedra nostras. Von Priv.-Doz. Dr. Ludwig Waelsch in Prag und Dr. Emanuel Freund in Triest 388

Aus dem Krankenhause für Haut- und Geschlechtskrankheiten im Obdach der Stadt Berlin. Ein Fall von Elephantiasis teleangiectodes der rechten unteren Extremität und Skrotalhälfte mit hemiatrophischer Hypoplasie der rechten Gesichtshälfte. Von Sanitätsrat Dr. Wilhelm Wechselmann. (Hiezu Taf. XIII u. XIV.) 399

Aus der Abteilung für Haut- und venerische Krankheiten des Sct. Lazarus-Spitals in Krakau. Ein Fall von Impetigo herpetiformis. Von Dr. Eugen Borzęcki, Primarius der Abteilung 403

Bericht über die Leistungen auf dem Gebiete der Dermatologie und Syphilis.

Verhandlungen der Wiener dermatologischen Gesellschaft 117

Verhandlungen der Berliner dermatologischen Gesellschaft 139

Geschlechts-Krankheiten 145, 299, 419

Hautkrankheiten 438

Buchanzeigen und Besprechungen. 474

Stockmann, Wilh. Über Gummiknoten im Herzfleische bei Erwachsenen. — Oberländer, F. M. und Kollmann, A. Die chronische Gonorrhoe der männlichen Harnröhre und ihre Komplikationen.

Varia. 160, 320, 476

Personalien. — Zur Frage des Jodismus.

Originalabhandlungen.

Aus der dermatologischen Universitätsklinik in Bern.
(Prof. Dr. Jadassohn.)

Beitrag zur Frage der „Sarkoide" (Boeck), resp. der subkutanen nodulären Tuberkulide (Darier).

Von

Dr. **Max Winkler,**
I. Assistent der Klinik.

(Hiezu Taf. I.)

Der im folgenden genauer beschriebene Fall scheint mir einer Veröffentlichung wert, weil er einen wie ich glaube klinisch und histologisch bemerkenswerten Beitrag liefert zu der augenblicklich in Diskussion stehenden Frage der sogenannten Sarkoide und gewisser Tuberkulose-Formen.

Es handelt sich um einen Patienten, der seit dem Jahre 1899 in unserer Behandlung steht und der sich auch gegenwärtig noch von Zeit zu Zeit vorstellt, so daß die Veränderungen des Krankheitsbildes genau studiert werden konnten.

O. V., 50 Jahre alt. Patient glaubt soweit er zurückdenken kann, stets magenkrank gewesen zu sein. Auch die Darmfunktion war alteriert, bald bestand Obstipation, bald Diarrhoe. Sonst keine wesentlichen Krankheiten. Keine venerische Infektion. Familienanamnese ohne Belang. Patient trat zum ersten Male in die Klinik ein im Juli 1899 und machte über die Entwicklung seiner Hautkrankheit folgende Angaben. Die Affektion begann vor ungefähr 5 Jahren mit einem in der Haut liegenden, etwa bohnengroßen, sich hart anfühlenden, nicht schmerzhaften Knoten an der rechten Seite der Brust. Die über der Geschwulst liegende Haut war zunächst gar nicht verändert, nur etwas weniger gut faltbar. Allmählich wuchs der Tumor sowohl in der Fläche (und speziell in einer Achse, so daß er deutlich länglich wurde) als auch nach außen; die Haut wurde lividrot und nach und nach im Zentrum leicht eingezogen. Bald nach dem Entstehen dieses Knotens entwickelte sich ein

zweiter oberhalb desselben. Dann blieb der Zustand eine Zeit lang ziemlich stationär, aber nach zirka 2 Jahren entstanden am übrigen Körper zerstreut ähnliche Knoten, welche alle die eben beschriebene Entwicklung durchmachten. Damals konsultierte Pat. Herrn Dr. de Quervain in Chaux-de-Fonds, welcher zuerst an eine circumscripte Sklerodermie dachte, bei einer Excision aber tuberkuloseähnliches Gewebe fand. Er verordnete zuerst KJ, das aber nur ca. 14 Tage genommen wurde, dann Solutio Fowleri; unter letzterer Medikation trat innerhalb 4 Monaten eine so wesentliche Besserung ein, daß, wie Herr Dr. de Quervain zu dieser Zeit konstatieren konnte, fast alle Infiltrate verschwunden waren. Darauf entzog sich der Patient der Beobachtung. Nach seinen Angaben wuchsen die Tumoren bald nach dem Aussetzen der As-Behandlung wieder. Die Knoten machten keine Schmerzen, nur fühlte sich der Patient etwas schwach.

Ich verzichte darauf, die verschiedenen ausführlichen Beschreibungen welche in der Krankengeschichte gegeben sind, zu reproduzieren und beschränke mich darauf einen Status wiederzugeben, welcher auf der Höhe der Erkrankung, als alle Entwicklungsmodalitäten ausgeprägt waren, aufgenommen wurde, 3 weitere, welche die Veränderungen im Laufe der Behandlung darstellen, und einen Schlußstatus, den ich noch in letzter Zeit feststellen konnte.

Status (26./X. 1900). Mittelgroßer, kräftig gebauter Mann von ziemlich gutem Ernährungszustand. Innere Organe bei wiederholten Untersuchungen immer gesund befunden. Nie Temperatursteigerungen. Ernährung immer normal. Blut bei mehreren Untersuchungen ohne wesentliche Veränderungen. Im Anfang keine besonderen Drüsenschwellungen.

An Rücken, Brust, Oberarmen und in sehr viel geringerer Zahl an den untern Extremitäten eine große Anzahl von einzelnen Herden in sehr verschiedener (Kirsch- bis Hand-) Größe in ganz verschiedenen Entwicklungsstadien. Gesicht und Hände stets frei; am Hals nur einmal eine weiter unten zu beschreibende eigenartige Effloreszenz.

Diejenigen Krankheitsherde, welche den Typus der Erkrankung auszumachen scheinen, nehmen, wenn man alle verschiedenen Stadien zusammen hält, einen kontinuierlich progredienten Verlauf, wobei zu betonen ist, daß sich die Entwicklung des einzelnen Herdes langsam — in Monaten — vollzieht.

Die Infiltrate beginnen ohne jede Verfärbung der Haut als erbsengroße Knoten im allgemeinen an der Grenze von Cutis und subkutanem Gewebe. Wenn man die Haut an solchen Stellen faltet, so sieht man, daß in der Mitte eine leichte Adhärenz in der Tiefe vorhanden ist. Die Knoten wachsen

dann zunächst in Kugelform, weiterhin mehr in dicken kutan-subkutanen Platten. Früher oder später macht sich meist in der Mitte eines solchen Knotens eine mattrote Verfärbung geltend; an diesen Stellen kann man dann auch deutlich konstatieren, daß um einen roten nicht erhabenen Fleck die ganze Umgebung tief kutan-subkutan derb infiltriert ist. Die Grenzen dieser Infiltrate sind scharf, die Form unregelmäßig rundlich bis oval. Die Ränder der Platte sind deutlich abgerundet zu fühlen, so daß die Palpation einen Befund ergibt, wie er auf nebenstehendem Schema skizziert ist. Weiterhin vergrößert sich dann der rote Fleck und nimmt einen mehr bläulichen Farbenton an; außerdem aber treten in der Umgebung neue rote Flecken auf, so daß man den Eindruck hat, daß der Prozeß zu gleicher Zeit an verschiedenen Stellen an die obersten Partien der Haut herantritt. Auf diese Weise kommen Herde zu stande, die im ganzen nicht oder nur sehr wenig erhaben sind und aus einer breiten tiefen Infiltration mit zahlreichen unregelmäßig gruppierten roten Flecken bestehen. Immer aber ist an solchen Stellen zu konstatieren, daß die Infiltration wesentlich weiter reicht als die Verfärbung. An den größten Stellen, wie am Rücken, ist im Zentrum eine mehr gleichmäßige rote bis rotbläuliche z. T. etwas bräunliche Verfärbung vorhanden, an der von Infiltration gar nichts mehr zu konstatieren ist und an der die Oberflächenzeichnung verwischt ist.

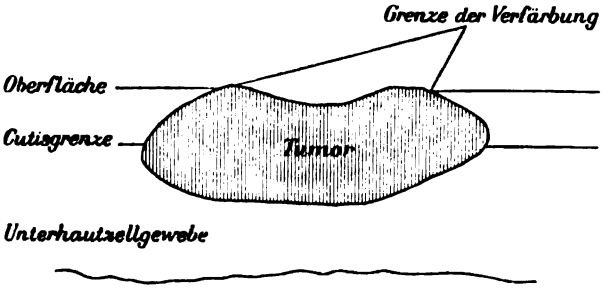

Besonders charakteristisch sind einzelne Stellen, an denen ein rundlicher Herd sehr an das Aussehen einer Syphilis en

corymbe erinnert: um eine zentrale größere Stelle sind in großer Anstalt unregelmäßig kleinere ausgesprengt. Dabei ist der mittlere Herd deutlich eingesunken, im allgemeinen graubläulich verfärbt, atrophisch glatt. An einzelnen erhabenen Stellen ist in der Mitte ein braungelber lupoider Farbenton vorhanden; hier ist auch eine mit dem Drucke einer Sonde deutlich konstatierbare Weichheit vorhanden. Weitere Abweichungen von dem bisher geschilderten sind folgende:

1. Am Rücken finden sich einzelne Herde, an deren Peripherie hirsekorngroße, leicht erhabene, an der Oberfläche etwas abgeplattete, im Papillarkörper gelegene Knötchen dicht ausgesprengt sind; dieselben haben eine rundliche Form und einen leichten Glanz.

2. Am rechten Vorderarm ist eine Stelle vorhanden, an welcher jede Spur tiefer Infiltration fehlt; dieselbe ist oval, 3 *cm* lang, 1 *cm* breit, in der Mitte bläulich, leicht atrophisch; der Rand ist etwas erhaben, zirka $^3/_4$ *mm* breit, ziemlich scharf, oberflächlich derb, von rötlicher Farbe.

3. In der Gegend des oberen Randes der linken Beckenschaufel ist in der Größe eines Handtellers eine längliche Platte kutan-subkutan, derb infiltriert, ohne jede Farbenveränderung, im ganzen an den Knochen ziemlich fest angeheftet — sie läßt sich kaum hin und her verschieben.

4. Auf der rechten Seite des Halses ist eine von uns einige Monate hindurch beobachtete Stelle von zur Zeit etwa 1 Frankstückgröße vorhanden; sie ist im ganzen kreisrund, doch ist die obere Partie in der Größe eines $^1/_4$ Kreises frei, der Rest des Randes setzt sich aus kleinen polycyklischen Linien zusammen. Im Zentrum ist kaum eine Spur einer Veränderung zu konstatieren, auch die Haare sind hier ganz normal. Der Rand ist $^1/_2$ *cm* breit, ganz minimal erhaben, gelblich verfärbt, ganz oberflächlich derb infiltriert.

Am rechten Oberschenkel ist ein wallnußgrosser Knoten ohne Hautverfärbung vorhanden. Am rechten Unterschenkel, nahe am Malleolus internus ein im ganzen blaurot verfärbter Knoten, auf der Unterlage unvollkommen verschieblich.

An zwei Narben, die von früheren primär verheilten Excisionen zurückblieben, bestehen Rezidive und zwar

in zweierlei Form: an der einen ein ganz oberflächliches Knötchen an einem Ende der Narbe, rot, derb; an der andern einige derbe tiefe Knoten im Verlauf und an einem Ende der Narbe ohne Hautverfärbung.

Auf Druck sind alle Knoten, die tief liegen, unempfindlich, wo aber die Haut verfärbt ist, verursacht Sondendruck lebhaften Schmerz.

Während im Anfang der Beobachtung Drüsen nicht zu konstatieren waren, sind jetzt auf der rechten Seite des Halses rein subkutan (die Haut darüber frei verschieblich) derbe, harte, konfluente Drüsen im ganzen von zirka Hühnereigröße vorhanden und zwar $^1/_2$ Hand breit über der Clavicula. Stark geschwollene Drüsen finden sich weiterhin in der Fossa cruralis und am medialen Ende des Poupart'schen Bandes, nicht empfindlich, derb. Sonst nirgends Drüsen. Mundhöhle, Gesicht, behaarter Kopf, Hände und Füße frei.

Die Diagnose mußte nach dem entworfenen Bilde in suspenso bleiben. Es wurde zu ihrer Feststellung einer der Tumoren exzidiert, welcher den weiter unten beschriebenen Befund gab. Der Thierversuch, für den reichlich Material zur Verfügung stand, ergab ein völlig negatives Resultat. Es wurden 2 Meerschweinchen geimpft, das eine subfascial, das andere intraperitoneal; beide Tiere blieben gesund. Weiterhin wurden den Patienten zu diagnostischen Zwecken 2 Dosen von altem Tuberkulin injiziert und zwar eine Dosis von $^1/_4$, nachher eine Dosis von 1 mg ohne daß eine Spur von Reaktion eingetreten wäre. Nachher wurden noch 7 Tuberkulin-Injektionen in kurzen Zwischenräumen, von 2—10 mg steigend, gegeben, auch hiebei blieben die Temperaturen stets normal.

Da aus der Anamnese hervorging, daß Arsen einmal anscheinend guten Erfolg hatte, wurde der Patient von uns zunächst damit behandelt und erhielt in Form von Arseneinspritzungen teils intravenös, teils subkutan in steigenden Dosen innerhalb 48 Tagen zirka 7 *dgr* Acid. arsenicosum. Unter dieser Behandlung trat ein unzweifelhafter Rückgang der Tumoren, wenngleich keineswegs Heilung ein. Als dann aber zu Hause eine Arsenbehandlung (zirka 3·7 *dgr* Ac. arsenic. in 72 Tagen in Form von Glutoidkapseln à 2·5 *mgr* fortgesetzt worden war und trotzdem neue Knoten auftraten resp. die alten sich wieder stärker infiltrierten, sahen wir uns veranlaßt, den Pat. von neuem aufzunehmen, um ihn — bei der weder klinisch noch histologisch mit Sicherheit auszuschließenden

Möglichkeit einer syphilitischen Erkrankung und da er nur kurze Zeit KJ bekommen hatte — einer antiluetischen Behandlung zu unterziehen.

Er bekam etwa 120 *g* KJ innerhalb 50 Tagen, die er mäßig gut vertrug, weiterhin neben KJ per Clysma Jodoform- und Jodipininjektionen und schließlich eine Schmierkur von 80 Einreibungen à 2 *g*. Ein irgendwie deutlicher Erfolg war nicht zu konstatieren. Nunmehr wurde eine sehr energische und sehr lang dauernde As-Behandlung eingeleitet. Vom Oktober 1900 bis 25. Feber 1901 hat Patient Ac. arsenic. in Pillenform genommen und im ganzen gut vertragen; die Dosen waren steigend und fallend. Am 25. Feber 1901 wurde folgender Status notiert.

Allgemeinbefinden entschieden besser als früher. Keine neue Stellen. Die alten zum großen Teil kleiner geworden, speziell die nicht sicht-, sondern bloß fühlbaren Infiltrationen. Die Farbe eher dunkler, bräunlich rot; an einzelnen Stellen deutliche Übersäung mit braungelblichen, bei Glasdruck stärker hervortretenden stecknadelkopf- bis halblinsengroßen Herdchen, welche auf Sondendruck sehr leicht nachgeben und minimal bluten, dabei nicht sehr empfindlich sind. Das Zentrum der Herde, speziell der corymbiformen, ist sehr deutlich vertieft, stellenweise fast trichterförmig eingesunken. Ihre Farbe ist an einzelnen Stellen eine beinahe normale, mit einzelnen Teleangiektasien, nicht narbig, aber doch ohne Follikelstruktur; an anderen Stellen mehr grau-bläulich. Die Konsistenz ist eine derbe; aber bei der Bildung von Hautfalten zeigt sich eine gewisse Schrumpfung.

Die Stelle am rechten Kieferwinkel (der schmale gelbliche Saum) ist unverändert. Die Drüsen am Hals kleiner. Am Unterschenkel, wo ein scheinbar am Knochen adhärierender Herd war, ist ein brauner etwas derber Fleck vorhanden.

Die As-Medikation wird weiter fortgesetzt und vom 25. Feber 1901 bis 1. Oktober 1901 wird Ac. arsenic. in wechselnden Dosen — die maximalen Dosen betrugen 3·5 *cgr* pro die — genommen und gut vertragen; am 1. Oktober 1901 konnte folgendes notiert werden:

Allgemeinbefinden gut. Appetit gut. Kann wieder viel besser arbeiten, macht Touren etc. Glaubt, daß die Tumoren sich gerade in der letzten Zeit sehr vermindert haben.

Keine Drüsen; die Tumoren fast alle verschwunden. Es restieren rötliche Flächen mit kleinen deprimierten narbenähnlichen Flecken, speziell am Rücken sehr reichlich. Die gelbbraunen eindrückbaren Flecke sind fast ganz verschwunden; nur an einer Stelle sind noch matthräunliche Fleckchen zu sehen. Auch an den Unterschenkeln sind die Herde mit narbenähnlicher Depression zurückgegangen. Der Herd am Hals in der Gegend des rechten Unterkieferwinkels, der durch seinen scharfen Rand mit abgeheiltem Zentrum ausgezeichnet war, ist ganz unscheinbar geworden.

Die As-Behandlung wurde bis zum August 1902 fortgesetzt und es wurden kontinuierlich 4—6 Pillen à 5 *mg* pro die eingenommen. Patient

hat sich während dieser ganzen Zeit wohl gefüllt und gearbeitet. Am 4. August 1902 folgender Befund:

Die Exzisionsnarben sind jetzt glatt und ohne jede Infiltration. Die früher erkrankt gewesenen Stellen an der Brust und am Rücken sind zum allergrößten Teil zurückgebildet und stellen sich wesentlich in zweierlei Form dar, einmal als unregelmäßig rundliche Plaques, die in ihrem Zentrum mehr oder weniger dicht gestellt stecknadelkopf- bis halblinsengroße unregelmäßig rundliche und eckige, hier und da auch konfluierende weiß gefärbte und narbenähnliche, ganz leicht eingesunkene Fleckchen aufweisen. An vielen derselben sind die Follikelöffnungen leicht erweitert, die Haare zu grunde gegangen. Diese Herdchen stehen auf einem bald hellbräunlich verfärbten bald leicht bläulichroten Grunde; die periphere Zone der Plaque wird gebildet bald von einer diffus bläulichrot gefärbten Fläche, bald von einzelnen unregelmäßig ausgesprengten Flecken. Die andern Herde, so speziell der untere am rechten Oberarm und zwei an der Thoraxvorderseite, sind in ihrem Zentrum sehr stark eingezogen. Die Haut ist hier mehr diffus atrophisch, aber durch Teleangiektasien rot gefärbt, bei Druck entsteht ein mehr weißer Farbenton. Die Peripherie dieser Herde ist diffus rot gefärbt. Eine Verdichtung oder Verdickung der Haut ist bei den beiden bisher geschilderten Plaquearten nicht zu konstatieren.

Außer diesen Herden, die als ganz oder fast ganz involviert aufzufassen sind, finden sich an der Vorderseite des Rumpfes in den obersten Partien des Abdomens und den untersten des Thorax 4 Knoten, die gar nicht hervorragen, über denen die Haut zum Teil nur leicht graubräunlich verfärbt ist, zum Teil schon in das atrophische teleangiektatische Stadium übergeht und an denen eine tiefe und derbe Infiltration zu konstatieren ist.

Es fällt noch besonders ein Herd auf, der sich auf der rechten Seite gerade über der Crista ossis il. zu beiden Seiten der hintern Axillarlinie findet. Die Plaque ist im Ganzen etwa 10 *cm* lang und 5 *cm* breit. Sie besteht aus einer unregelmäßig abgesetzten zentralen Partie von graubräunlicher Farbe, die leicht eingesunken erscheint und an der Oberfläche deutlich lichenifiziert ist. Um diese zentrale Partie sind in großer Anzahl Knötchen ausgesprengt welche zum Teil konfluieren, zum Teil gut isoliert stehen und im letzteren Falle eine deutlich plane Oberfläche und eine polygonale Kontur aufweisen. Sie sind von hellroter teilweise etwas ins Violette gehender Farbe und zum größeren Teil mit weißlichen ziemlich fest aufsitzenden, nur bei stärkerem Kratzen sich kleienförmig bis kleinlamellös ablösenden Schuppen bedeckt. Einzelne dieser Knötchen und Schüppchen finden sich auch in der zentralen Zone. Dellenbildung oder weiße Streifchen sind nirgends vorhanden. Die Infiltration ist minimal und ganz oberflächlich. Im Zentrum sind 3—4 kleine Blutkrusten zu sehen, an der Peripherie hellrote Streifchen. Der Patient gibt zu, daß er an dieser Stelle wegen leichten Juckens ab und zu gekratzt habe. Er gibt dabei dem Gürtel schuld.

Nach Aufnahme dieses Status setzte V. die As-Medikation noch ca. 1 Jahr fort, bis August 1903 in allmählich fallenden Dosen; von da ab wurde jede Behandlung ausgesetzt. Pat. zeigt sich in weiter sehr viel gebesserten Zustande im Jänner 1904 wieder und heute (Feber 1905) kann er wohl als im wesentlichen geheilt betrachtet werden. Das Allgemeinbefinden ist ausgezeichnet. Pat. hat an Gewicht zugenommen, hat guten Appetit und fühlt sich wieder kräftig bei der Arbeit. Von Drüsenschwellung keine Spur mehr zu konstatieren. Neue Knoten sind nicht mehr aufgetreten, die Plaques auf Brust und Rücken, ebenso auf der rechten Seite über der Cr. oss. il. sind verschwunden und an deren Stelle finden sich bläulichrote, etwas scheckige Flächen, deren Zentrum vielfach narbig-atrophisch aussieht. An den meisten Stellen hat die Haut ihre normale Faltbarkeit wieder erlangt und von Infiltration in der Tiefe läßt sich nichts fühlen, an anderen Stellen ist die Haut noch etwas verdichtet und läßt sich weniger gut in Falten legen als in der gesunden Umgebung. Die starke Einziehung am rechten Oberarm ist zurückgegangen.

Resumé: Bei einem kräftigen Manne, dessen innere Organe inklusive Blut nicht nachweisbar erkrankt sind, treten in sehr chronischer Weise an verschiedenen Stellen des Körpers, besonders aber am Rumpf, in mäßiger Anzahl derbe indolente kutan-subkutane Knoten auf zunächst ohne Veränderungen der Oberfläche. Sie wachsen peripherisch bis zu beträchtlicher (Hand)-Größe und bilden dann kuchenartige Platten; sobald die Tumorbildung sich der Hautoberfläche nähert, wird diese im Anfang heller, später mehr dunkel bläulich- bis bräunlich-rot verfärbt. Die Cutis büßt an Faltbarkeit ein, das Zentrum vertieft sich dann an vielen Stellen ein wenig, wird graubläulich bis selbst grauweißlich verfärbt. Dabei ist die Infiltration an der Peripherie über die verfärbte Partie hinaus zu verfolgen. Neben dieser Art der Entwicklung kommt es noch um die sich involvierenden Zentren zu einer Art corymbiformer Aussprengung, so daß rundliche kleine rote Erhebungen das eingesunkene Zentrum umgeben.

Bei der Involution treten ferner mehrfach gelbbräunliche mit der Sonde leicht eindrückbare Flecke hervor.

Wesentlich spärlicher sind nur ganz oberflächliche, in der Cutis lokalisierte Gruppen bildende papulöse Herde von etwas lichenoidem Aussehen, und nur einmal wurde eine circinäre Effloreszenz mit gelblichem polycyklischem Saum konstatiert.

Drüsen an verschiedenen Körperstellen teilweise geschwollen.

Durch As-Therapie mehrfach Besserung; schließlich durch sehr lange Fortsetzung derselben anscheinend Heilung; dabei auch ein deutlicher Rückgang der Drüsen und eine unzweifelhafte Hebung des Allgemeinbefindens.

Die histologische Untersuchung des mir sehr reichlich zur Verfügung stehenden Materials ergab folgendes.

Die Tumormassen bestehen aus im allgemeinen sehr scharf begrenzten, meist rundlichen und manchmal mehr ovalen Knötchen, welche in die Cutis und Subcutis eingelagert sind. Die Veränderungen in der Subcutis reichen bis in beträchtliche Tiefe. Die Herde sind im großen und ganzen gleichmäßig auf Cutis und Subcutis verteilt. Dieses Verhalten ist indessen nicht überall konstatierbar; so liegen die Knötchen in der Pars reticularis an einigen Stellen sehr dicht beieinander, fließen zum Teil zusammen und bilden dann etwas unregelmäßige Formen. Vielfach sind aber die Herde nur aneinander gelagert und ihre Konturen sind noch gut erkennbar. In den tieferen Schichten der Cutis und in der Subcutis ist eine gleichmäßigere Verteilung der Knötchen zu konstatieren (cf. Figur 1). Das Bindegewebe, in welches die Herde eingelagert sind, ist kernreich, fest gefügt und erstreckt sich weit in die Subcutis, wo es das Unterhautfettgewebe zum großen Teil ersetzt hat. In den noch erhaltenen Fettläppchen finden sich ebenfalls Knötchen. Die kollagenen Fasern sind kräftig entwickelt und zeigen keine Zeichen von Degeneration oder Zerfall. Das elastische Fasernetz ist in den oberen Partien der Cutis in normaler Weise ausgebildet. Um die Knötchen herum liegen die elastischen Fasern zum Teil etwas dichter zusammen und zeigen eine parallele Anordnung. In den tieferen Partien der Cutis und in der Subcutis sind sie im ganzen spärlich und fein; indessen kann man auch hier stellenweise kräftige Faserzüge erkennen, die mit den kollagenen Fasern parallel verlaufen (cf. Fig. 1). Auch hier ist von Degenerationserscheinungen nichts zu sehen. Auf das Verhalten des Elastins in den Knötchen komme ich später zu sprechen.

An der Epidermis sind Veränderungen nicht wahrnehmbar, außer daß die Hornschicht an einzelnen Stellen leicht verdickt, an anderen abgehoben ist. In der Basalzellenschicht und zum Teil auch noch in den untern Schichten des Rete Malpighi findet sich in einzelnen Partien sehr reichlich Pigment angehäuft. In den gleichen Schnitten zeigt auch die obere Partie der Cutis vermehrten Pigmentgehalt. Das Pigment findet sich in Form von großen runden Körnern und Schollen.

Die Anhangsgebilde der Epidermis, Haarbälge und Talgdrüsen, sind intakt. Die Schweißdrüsen finden sich teilweise von Tumormassen um- und durchwachsen, verhalten sich aber im übrigen normal; sie scheinen im ganzen etwas spärlich vorhanden zu sein.

In vielen Schnitten konnte ich in den tieferen Partien der Cutis größere und kleinere Nervendurchschnitte konstatieren; sie sind teils schräg, teils quer getroffen. An Nerven und Nervenscheiden sind Ver-

änderungen nicht sichtbar. Hingegen finden sich an mehreren Stellen entzündliche Veränderungen um die Nerven herum in Form von kleinzelliger Infiltration untermischt mit spärlichen epithelioiden Zellen.

Auf das Verhalten der Gefäße komme ich später zu sprechen.

Die Knötchen selbst stellen entzündliche Herde dar von sehr scharfer Begrenzung von meist rundlicher Form und von verschiedener Größe. Im allgemeinen bestehen sie aus einer Anhäufung von großen bläschenförmigen Kernen ohne deutliche Zellkonturen. Die Kerne haben eine ovale bis längliche Form und sind chromatinarm. Manche dieser Knötchen sind fast oder ganz frei von lymphocytären Elementen, in anderen sind diese mehr oder weniger reichlich vorhanden. Um diese Herde herum finden sich Bindegewebsfasern bald fest gefügt, etwas kapselartig, bald von normaler Dichte und Beschaffenheit. Wo eine Art Kapsel vorhanden ist, da sind deren Fasern fein, konzentrisch angeordnet, kernreich, dem Gewebe einer etwas gewucherten Adventitia ähnlich. Die kleineren Herde sind größtenteils in der eben beschriebenen Art zusammengesetzt. Bei den größeren Knötchen treten 2 neue Elemente hinzu, nämlich Riesenzellen und ein Lymphocytenwall in der Peripherie. Solche Herde zeigen etwa folgende Konfiguration Peripher ein konzentrisch geschichtetes Bindegewebe, teilweise schon mit Lymphocyten infiltriert, nach innen ein scharf abgesetzter Lymphocytenwall, meist nicht gleichmäßig das Knötchen umgebend, sondern mehr diskontinuierlich, und zuweilen in Form eines Keiles in das Innere des Knötchens vorspringend. Dann folgt die eigentliche Neubildungsmasse in Form von epithelioiden Zellen, zwischen denen zerstreut noch Lymphocyten liegen. Das Zentrum der Knötchen ist vielfach eingenommen von Riesenzellen, die sich durch ihre Größe auszeichnen und meist den Langhansschen Typus zeigen: mit einer großen feinkörnigen Masse in der Mitte und reichlicher Anhäufung von Kernen in der Peripherie. Es kommen aber auch Riesenzellen vor, in denen die Kerne zentral gelagert sind, sich intensiv färben und dicht zusammenliegen. Bei diesen findet sich in der Peripherie eine fein granulierte Masse, die auch noch vereinzelte Kerne enthält. Schließlich sind Riesenzellen konstatierbar, bei denen die Kerne diffus über die Zelle verteilt sind. Die Zahl der Kerne schwankt je nach der Größe der Riesenzellen; es konnten in einzelnen bis 100 und mehr Kerne gezählt werden. In einigen Knötchen findet sich nicht nur eine, sondern mehrere Riesenzellen zwischen die epithelioiden Zellen eingelagert, oder solche sind in der Ein- oder selbst in der Mehrzahl nur in der Peripherie vorhanden. Mit der Weigertschen Fibrinfärbungsmethode konnte ich im Zentrum von einzelnen recht großen Riesenzellen ein feines Fibrinnetz konstatieren. Die Grundsubstanz der Knötchen wird durch ein feines und zartes Reticulum gebildet.

Plasmazellen beteiligen sich nicht wesentlich am Entzündungsprozeß; hie und da fand ich sie im Infiltrationswall herdweise gruppiert. Die Mastzellen sind nicht vermehrt.

Besonders wichtig ist das Verhalten des elastischen Gewebes in den Knötchen. Selbst in solchen Partien, in denen in weiterer Umgebung

der Knötchen nichts mehr von elastischem Gewebe zu erkennen war, fand ich innerhalb der Knötchen Reste von gut erhaltenen elastischen Fasern, teils in Form von kurzen Stäben und Fäden, teils als zusammenhängende kreisförmige Bildungen (cf. Figur 2). Auch die Riesenzellen weisen Fragmente des elastischen Fasernetzes auf, die bald als dünne feine kurze, unregelmäßig bei einander liegende Fasern auftreten, bald als klumpige Gebilde, denen feine Fasern angelagert sind und welche den Eindruck von spinnen- oder sternförmigen Figuren machen. Alle diese Gebilde haben die Orceinfarbe sehr deutlich angenommen (cf. Fig. 4). Verkalkungen von elastischen Fasern waren (in Hämalaun- u. Van-Gieson-Präparaten) nicht aufzufinden. Ganz ähnliche stern- und spinnenförmige Gebilde von elastischer Substanz in Riesenzellen kommen auch beim Lupus vulgaris vor. Ich konnte mich davon an Präparaen überzeugen, welche Herr Lombardo an der hiesigen Klinik anfertigte. Lombardo will seine Befunde nächstens im „Giornale ital. d. mal. vener. et della pelle" mitteilen.

An der Affektion wesentlich beteiligt ist das Gefäßsystem. Die Gefäße sind erweitert und z. T. stark mit Blut gefüllt; die Endothelkerne gequollen und ins Lumen vorspringend, die Gefäßwände verdickt und vielfach durchsetzt und umgeben von Rundzellen. Solche Gefäße finden sich nicht nur im Bindegewebe, sondern auch innerhalb der oben beschriebenen Knötchen. Daneben sind kleine Venen und Lymphgefäße zu konstatieren, die fast ganz ausgefüllt sind mit einer Granulationsmasse, so daß ein Lumen kaum mehr zu sehen ist. Schließlich konnte ich Bilder finden, wie eines in Figur 3 wiedergegeben ist. Hier haben wir vermutlich eine kleine Vene vor uns, welche eine deutliche Wucherung der Gefäßintima zeigt und zwar nur auf der einen Seite. Das Lumen wird spaltförmig. Die Gefäßelastika wird von der Neubildungsmasse durchbrochen und letztere geht direkt in ein größeres Knötchen über. Innerhalb der gewucherten Intima sind zahlreiche feine elastische Fasern zu sehen. Noch an vielen anderen Gefäßen konnte ich Wucherungserscheinungen finden und auch hier war eine starke Tendenz zur Neubildung von elastischer Substanz nachweisbar. Wie widerstandsfähig sich die elastische Substanz gegenüber der Tumormasse erweist, zeigen namentlich Bilder, wie eines in Figur reproduziert ist. Hier liegt ein deutliches und vollausgebildetes Knötchen mit allen Zellelementen versehen vor. Darin eingelagert findet sich ein fast vollkommen geschlossener Ring einer Membran, die stark gefaltet ist und vollständig den Eindruck einer relativ gut erhaltenen Elastica interna macht.

Befunde wie der soeben erwähnte konnte ich an Präparaten von Hauttuberkulose nicht finden und auch in der Literatur über Tuberkulose ist, soviel ich weiß, nichts ähnliches beobachtet. Hingegen ist kürzlich von Wolters ein Fall von Lupus nodularis hämatogenen Ursprungs mitgeteilt worden, bei welchem ebenfalls eine so starke Wucherung der Intima konstatiert werden konnte, daß dadurch eine Sprengung der elastischen Membran zu stande kam. Die Bilder, welche Wolters wiedergibt,

sehen den meinigen (z. B. Fig. 3) sehr ähnlich und auch die Beschreibung, die ich oben gegeben habe, stimmt mit der von Wolters ziemlich überein.

Von Parasiten konnte nichts gefunden werden. Ich habe ungefähr 50 Schnitte auf Tuberkelbazillen untersucht, ohne je etwas sicheres konstatieren zu können.

Aus dieser Beschreibung geht hervor, daß wir es mit Geschwülsten zu tun haben, die aus Knötchen zusammengesetzt sind, deren Struktur sehr stark an diejenige des Tuberkels erinnert. Sie bestehen aus Riesenzellen, epithelioiden und Rundzellen; Anzeichen von zentraler Nekrose lassen sich an einzelnen größeren Knötchen konstatieren.

Nachdem ich nunmehr das gesamte Tatsachenmaterial in möglichst objektiver Weise dargestellt habe, handelt es sich in erster Linie um die Frage, ob sich aus dieser Darstellung eine bestimmte Diagnose ableiten läßt.

Als der Patient zuerst in unsere Beobachtung kam, lag wohl der Gedanke an eine sarkomatöse Geschwulst gerade wegen der Massenhaftigkeit der Neubildungen und wegen des ganz außergewöhnlichen klinischen Bildes am nächsten. Aber auch schon damals erschien es unmöglich, die Erkrankung in eine der anerkannten Arten der Hautsarkome einzureihen. Ich brauche jetzt diese Diagnose nicht weiter zu erörtern, denn die histologische Untersuchung hat meines Erachtens in unzweideutiger Weise ihre Unrichtigkeit ergeben. Die anatomische Struktur ist nur mit der Annahme einer Granulationsgeschwulst zu erklären. Mit derselben Sicherheit ist aus klinischen wie histologischen Gründen die Möglichkeit einer pseudoleukämischen oder leukämischen Hauterkrankung abzulehnen. So bleibt denn zur Differentialdiagnose nur übrig: tertiäre Syphilis, Tuberkulose oder der Tuberkulose histologisch ähnliche Granulationsgeschwülste mit unbekannter Ätiologie. (An Blasto- und Aktinomykose war wegen des Fehlens der Pilze nicht wohl zu denken.)

Was zunächst die Lues angeht, so hätte man natürlich nur an eine tertiäre Form, und zwar an eine der flächenhaft infiltrierenden denken können, wie sie etwa den von Fournier als „Syphilide tuberculeuse en groupe à base hypertrophique“ bezeichneten entsprechen. Damit wäre auch die vereinzelt auftretende corymbiforme Anordnung vereinbar gewesen und der

histologische Befund hätte diese Annahme nicht unmöglich gemacht, da wir wissen, wie sehr die tertiäre Syphilis histologisch der Tuberkulose ähneln kann. Die Beteiligung der Gefäße hätte eine solche Annahme gewiß unterstützen können. Aber auf der andern Seite sind doch zu viele Gründe vorhanden, welche es uns unmöglich machen, uns mit der Diagnose atypische Syphilis zufrieden zu erklären. Gegen diese sprechen nämlich sowohl die negative Anamnese, als auch die Multiplizität der Krankheitsherde, als auch der negative Erfolg spezifischer Therapie und endlich das positive Resultat der Arsenbehandlung. Gewiß ist kein einziger dieser Gegengründe, für sich genommen, genügend, die Diagnose Syphilis auszuschließen, aber alle zusammen haben doch m. E. genügend Gewicht, um diese zunächst vielleicht am wahrscheinlichsten erscheinende Annahme abzulehnen.

Viel schwieriger ist die Diskussion der Frage, ob es sich nicht um eine tuberkulöse Erkrankung eigentümlicher Art handeln könnte. Natürlich sind die bekannten Formen der Hauttuberkulose ohne weiteres auszuschließen. Wir haben ja aber in neuerer Zeit gelernt, daß neben diesen eine Anzahl von Krankheitsbildern existiert, welche in einem mehr oder weniger sicher nachgewiesenen Zusammenhange mit der Tuberkulose stehen, bei denen uns doch ein oder mehrere der zum Nachweis der tuberkulösen Natur einer Krankheit verwertbaren Kriterien im Stich lassen und deren Pathogenese gerade darum immer noch so strittig ist. Wenn wir dieses ganze Gebiet der Tuberkulide oder, wie Pautrier sie bereits nennen wollte, der atypischen Hauttuberkulosen überblicken, so können, so weit ich sehe, zur Vergleichung mit unserem Falle nur 2 Formen herangezogen werden, die eine, in ihrem Zusammenhange mit der Tuberkulose von den Meisten anerkannt, ist das Erythème induré, die andere, noch viel weniger diskutierte, ist die von Boeck als „multiples benignens Sarkoid[1])" bezeichnete, welche bekanntlich Darier zuerst mit der Tuberkulose in Beziehung gebracht hat und deren tuberkulöse Natur Boeck in seiner

[1]) Das Wort „Sarkoid" ist natürlich nur im klinischen Sinne aufzufassen, denn histologisch handelt es sich doch um unzweifelhaft chronisch-entzündliche Prozesse.

letzten Arbeit, wenn auch noch mit aller Vorsicht, anzuerkennen geneigt ist.

Wenn wir zunächst vom klinischen Standdunkte aus erörtern, ob unser Fall zu einer dieser beiden Krankheitskategorien gehört und ev. zu welcher er passen würde, so sprechen für Erythema induratum die Derbheit, die chronische Entwicklung, der kutan-subkutane Sitz und bis zu einem gewissen Umfang auch die Größe und der Mangel von Erweichungsherden bei den Infiltraten unseres Patienten; gegen Erythema induratum: die Art der Entwicklung (zentrales Einsinken), die Lokalisation (besonders am Rumpf!), Alter und Geschlecht des Patienten, Fehlen anderweitiger tuberkulöser Erkrankungen, der von der Therapie abgesehen, kontinuierliche Verlauf und das bisher wenigstens beim Erythema induratum, soweit ich sehe, nicht erwiesene Resultat der Arsentherapie.

Was die Boecksche Krankheit angeht, so sprechen für dieselbe der chronische Verlauf, das Auftreten von derben und tief sitzenden Knoten, das wenngleich erst in der Involution zu konstatierende Sichtbarwerden von bräunlichen Flecken (die allerdings im Gegensatz zu der Boeckschen Beschreibung weich und eindrückbar waren), der eine Herd mit einem wirklich gelblichen Saum, die gelegentlich auftretenden lichenoiden Formen, die Drüsenschwellungen und der Arsenerfolg. Gegen die Boecksche Krankheit spricht das Fehlen von Effloreszenzen im Gesicht, die kolossale Entwicklung der Infiltrate in unserem Falle, welche von Boeck selbst auch bei seiner großknotigen Form nicht annähernd in dieser Weise beobachtet worden ist, das Zurücktreten der von Boeck ganz besonders betonten gelblichen, leicht erhabenen feinschuppigen Randzone und der bräunlichen Flecken.

Wenn wir diese differentialdiagnostischen Momente gegeneinander abwägen, so werden wir m. E. doch zu dem Resultate kommen müssen, daß von allen uns bekannten Krankheitsbildern die Boecksche Form für unsern Fall am allerehesten in Frage kommt und das um so mehr, als auch unter den von Darier und von Pelagatti als „Lupoid," resp. als „benignes Sarkoid" publizierten Fällen einzelne sind, welche wegen der

Massigkeit der Knotenbildung größere Ähnlichkeit mit unserem Falle haben als die Boeckschen Fälle selbst.

Am wichtigsten wäre natürlich die Entscheidung der Frage, ob es sich in unserem Falle um Tuberkulose handelt oder nicht. Gegen Tuberkulose spricht, ganz abgesehen davon, daß klinisch wirklich übereinstimmende Formen von nachgewiesen tuberkulöser Natur bisher noch nicht bekannt sind, die fehlende Tuberkulinreaktion, das negative Tierexperiment (trotz reichlichen Materials), das Fehlen anderweitiger tuberkulöser Erscheinungen, der unzweifelhafte Arsenerfolg. Für Tuberkulose spricht, wenn wir zunächst das literarische Material über die Sarkoide außer acht lassen, vor allem der histologische Befund. Alle für die histologische Diagnose der Tuberkulose wesentlichen Momente sind, wie ein Blick auf die Struktur der einzelnen Knötchen beweist, vorhanden und trotzdem ist es doch unzweifelhaft kein typisches histologisches Bild von Hauttuberkulose, das wir hier vor uns haben. Abweichend von dem, was wir bei den bekannten Formen der Hauttuberkulose zu sehen gewöhnt sind, ist: die starke Disseminierung von einzelnen Knötchen durch alle Schichten der Haut, die geringe Neigung zu Konfluenz, die scharfe Absetzung der einzelnen Herde, die geringe einfach entzündliche Reaktion in der Umgebung, die Armut an Plasmazellen, die Möglichkeit, den Ausgang der Tuberkel von den Gefäßen an einer ganzen Anzahl von Stellen nachzuweisen und das Erhaltenbleiben von elastischen Bestandteilen, speziell der Gefäßwand, auch innerhalb der Knötchen. Alle diese Momente gemeinsam sind es, welche das histologische Bild dieser Erkrankung zu einem so eigenartigen machen. Aber sie genügen doch keineswegs, um etwa auf histologischem Wege die Diagnose Tuberkulose auszuschließen. Was speziell die scharfe Absetzung und das Fehlen von entzündlicher Reaktion angeht, worauf Boeck in seiner letzten Publikation (pag. 7, Seperatabdruck) zur Differenzierung gegenüber seinen Sarkoiden besonderes Gewicht legt, so gibt es nach unserer Erfahrung unzweifelhaft zur Tuberkulose gehörige Formen, welche sich sehr ähnlich verhalten. Wir haben erst jüngst bei einer Frau, die an Lupus vulgaris, Lupus pernio

und zum Erythème induré zu rechnenden Knoten litt, in einem der letzteren solche reaktionslose Tuberkelherde gesehen.

Scheint mir also trotz aller Atypien die histologische Diagnose der Tuberkulose sehr wohl möglich, so dürfen wir doch nicht vergessen, daß die neueren histologischen Erfahrungen bei der Lues und bei der Lepra uns zur größten Skepsis in Bezug auf die rein mikroskopischen Merkmale der Tuberkulose zwingen. Bekanntlich sind es gerade die klinisch atypischen Fälle dieser beiden Krankheiten, welche die Struktur der Tuberkulose bis zum Verwechseln nachahmen. Und wenn es sich auch in unserem Fall um keine von beiden handelt, so ist doch bei einem klinisch so absonderlichen Befunde die Möglichkeit nicht von der Hand zu weisen, daß es sich um eine Granulationsgeschwulst mit tuberkuloseähnlichem Bau und noch unbekannter Ätiologie handeln könnte.

Das war ja augenscheinlich auch der Gedanke, welcher Boeck bis zu seiner letzten Arbeit bei der Beurteilung seiner „Sarkoide" geleitet hat und welchen er auch jetzt noch nicht ganz aufgegeben hat.

Es bleibt mir noch übrig, die Histologie der Boeckschen Fälle, welche dieser ja auch jetzt noch für ganz charakteristisch hält, mit der meines Falles zu vergleichen. Die in der Cutis und bei Darier auch in der Subcutis disseminierten und scharf abgesetzten Herde, das Vorwiegen der Epitheloidzellenbildung, der Zusammenhang mit den Gefäßen sind beiden gemeinsam. Riesenzellen vom Langhansschen Typus scheinen in Boecks Material viel weniger hervorzutreten als in dem meinigen, wo sie doch in den meisten Knötchen vorhanden waren. Die Krankheitsherde drängen bei Boeck das angrenzende Bindegewebe zurück, buchten sich nach verschiedenen Seiten hin aus und bilden scharf begrenzte Herde von vielfacher Form und verschiedener Mächtigkeit, während in meinem Falle gerade das beschränkte Wachstum der einzelnen Herde und ihre vorwiegend kreisrunde Form ganz besonders auffielen. Das elastische Gewebe scheint bei Boeck im Gegensatz zu meinen Befunden sehr früh und vollständig zu Grunde zu gehen.. So deutlich auch an vielen Stellen meiner Präparate der Ausgang des Prozesses von der Gefäßwand nachweisbar war, so wenig war ich doch in der

Lage, den von Boeck besonders betonten Beginn in den perivaskulären Räumen auffinden zu können.

Es finden sich also neben den übereinstimmenden auch manche differente Momente, die gewiß nicht ausreichen, um die Nichtidentität meines Falles mit den Boeckschen zu beweisen, aber doch zur Vorsicht auch in dieser Beziehung mahnen. Ganz das gleiche gilt auch gegenüber den von Darier beschriebenen Fällen, deren histologische Übereinstimmung mit Boecks Befunden von beiden anerkannt wird — nur daß bei Darier noch das Freisein der Cutis in Betracht kommt. Von den weiteren auch histologisch beschriebenen Fällen, welche zu den Sarkoiden gerechnet werden, scheint — übrigens auch klinisch — der von Pelagatti am meisten mit meinem Fall übereinzustimmen.

Aus den vorstehenden Erörterungen ergibt sich, daß mein Fall unzweifelhaft noch am ehesten zu der Boeck-Darierschen Krankheitsgruppe zu rechnen ist, wenngleich eine unbedingte Sicherheit in dieser Beziehung aus klinischen und histologischen Gründen noch nicht zu gewinnen war. Das kann um so weniger Wunder nehmen, als ja diese Affektionen erst seit wenigen Jahren genauer studiert werden und als zwischen den einzelnen bisher publizierten Fällen noch immerhin nicht unbeträchtliche Differenzen vorhanden sind, der histologische Befund aber, gerade weil er als wesentlichstes Charakteristikum nur den tuberkuloseähnlichen Bau aufweist, nicht genügt, um die Zusammengehörigkeit aller dieser Fälle mit absoluter Sicherheit zu beweisen. Denn wir können, wie oben schon erwähnt, heute nicht mehr anerkennen, daß, wie Darier es am Schlusse seiner letzten Sarkoid-Demonstration ausdrückt, nach unseren heutigen Kenntnissen nur die Tuberkulose Neoplasien dieser Art hervorrufen kann.

Zu der Frage, ob diese Krankheitsformen mit der Tuberkulose in Zusammenhang stehen, hat mein Fall im positiven Sinne Verwertbares nicht beitragen können. Der Weg, auf dem es Boeck in einem Falle gelungen ist, seine tuberkulöse Natur wahrscheinlich zu machen, war für uns nicht gangbar, da nichts auf eine Beteiligung der Nasenschleimhaut hinwies und diese daher nicht untersucht worden war. Durch unsere Erfahrungen

bei den sogenannten Tuberkuliden sind wir allerdings darüber belehrt worden, daß uns weder negative Tuberkulinreaktionen noch erfolglose Tierinokulationen daran hindern dürfen, der Hypothese der tuberkulösen Natur einer Hauterkrankung nachzugehen. Und bei dem histologischen Befund des Boeckschen Sarkoids resp. des Darierschen Lupoids sind wir zu solchen Nachforschungen ganz besonders verpflichtet. Bei den Tuberkuliden vom Lichen scrophulosorum bis zum Erythema induratum hat uns der statistische Nachweis anderweitiger tuberkulöser Erkrankungen bei einer mehr oder weniger großen Zahl dieser Kranken eine wesentliche Unterlage für die Annahme ihrer tuberkulösen Natur gegeben. Da bei allen zu den multiplen benignen Sarkoiden gerechneten Fällen erst einmal der Bazillennachweis erbracht worden ist (und noch dazu nicht in den Hautherden, sondern in der Nase, wo ja nach unseren Erfahrungen latente Tuberkulose nicht selten ist) scheint es mir der Mühe wert zu sein, am Schluß dieser Mitteilung noch zusammenzustellen, wie viele der hieher zu rechnenden Fälle sicher, wie viele vielleicht tuberkulös waren und bei wie vielen nichts auf Tuberkulose verdächtiges zu konstatieren war.

a) Anhaltspunkte für Tuberkulose beim Patienten selbst oder in der persönlichen Anamnese waren in folgenden Fällen vorhanden:

1. Boeck, Fall 2. Drüsen am Kinn sehr stark geschwollen und zu einem großen Paket verwachsen; in der Mitte Erweichung, Ansammlung von Eiter und Perforation. Kultur und Inokulation verliefen negativ. Axillardrüsen geschwollen. Nasenschleimhaut gerötet, Absonderung eines muko-purulenten Sekrets.

Einmal verbreitete Bronchitis während der Affektion.

2. Boeck, Fall 5. Leichte Dämpfung über der rechten Lungenspitze, keine Rasselgeräusche. Hämoptoe, wenig Husten, sparsames, blutig tingiertes Sputum ohne Tuberkelbazillen.

3. Boeck, Fall 6. In der Jugend Pleuritis und leichte Hämoptoe. Auf 1 *mg* Tuberkulin leichte Allgemeinreaktion. (Temp. 37·6.) Ein Bruder an Abdominaltuberkulose gestorben.

4. Darier, Fall 1. Lymphadenitis submaxillaris suppurativa sinistra. (Noch deutliche Narbe zu sehen.) Mit 8 Jahren Fluxion de poitrine.

5. Pelagatti, Fall 1. Hodenschwellung mit Fistelu. Periodische Schwellung der Cubitaldrüsen.

6. Boeck, Fall 8. Säurefester Bazillus in der Nasenschleimhaut; Tierversuch damit positiv.

b) Nur Drüsenschwellungen waren vorhanden:

1. Boeck, Fall 1. Gewisse Gruppen von Drüsen geschwollen.
2. Boeck, Fall 4. Cubital-, Femoral- und Leistendrüsen sehr stark geschwollen.
3. Boeck, Fall 7. Geschwollen die Drüsen der rechten Fossa supraclavicularis, die Inguinal- und Femoraldrüsen.
4. Hallopeau und Eck. Leichte Schwellung der Inguinaldrüsen.
5. Darier, Fall 2. Leichte Drüsenschwellungen.
6. Pawloff. Starke Schwellung der Femoraldrüsen.
7. Eigener Fall. Schwellung von Drüsen auf der rechten Halsseite, in der Fossa cruralis und inguinalis (rechts).

c) Nichts von Tuberkulose oder Drüsen:

1. Boeck, Fall 3.
2. Darier, Fall 3.
3. Pelagatti, Fall 2.
4. Pelagatti, Fall 3.

Es versteht sich wohl von selbst, daß die einfachen Drüsenschwellungen, wie sie in der 2. Gruppe vorhanden waren, bei einer in ihrer Ätiologie noch unbekannten Krankheit zur Unterstützung der Diagnose Tuberkulose nicht verwendet werden dürfen. Es bleiben dann von 17 Fällen nur 6 mit mehr oder weniger sicherer Tuberkulose. Das ist wenig, wenn man es mit anderen „Tuberkuliden" vergleicht — aber bei gesteigerter Aufmerksamkeit kann das Verhältnis sich natürlich noch wesentlich ändern. Die Frage, ob Fälle, wie der geschilderte, nur wegen des histologischen Befundes zur Tuberkulose gerechnet werden dürfen, kann erst nach weiteren Untersuchungen entschieden werden.

Meinem hochverehrten Chef und Lehrer Herrn Prof. Dr. Jadassohn spreche ich auch an dieser Stelle meinen ergebensten Dank aus für die freundliche Unterstützung bei der Bearbeitung dieses Falles.

Bemerkung.

Nach der Fertigstellung dieser Arbeit ist eine zusammenfassende Mitteilung von Darier (in Gemeinschaft mit Roussy) über seine „Sarcoides multiples souscutanées o tuberculides nodulaires hypodermiques" erschienen (Verhandlungen des V. internationalen Dermatologenkongresses, II. 1. 284). Nach der klinischen Beschreibung könnte unser Fall zu der Darierschen Form gehören; doch fehlte bei den von Darier beobachteten Kranken augenscheinlich die bei dem unsrigen so

auffallende und regelmäßige zentrale Involution, es fehlten die oberflächlich lichenoiden, die gelbumrandeten und die corymbiformen Herde. Umgekehrt fehlten bei unserem Fall die „Cordons noueux anastomosés" und die unscharfe Begrenzung. Das alles genügt natürlich nicht zu einer prinzipiellen Abseitsstellung unserer Beobachtung. Die histologische Beschreibung ergibt als Differenzen: die stellenweise diffuse Infiltration, die multiplen Nekroseherde mit polynukleärer Leukocytose, das Freisein der oberen Partie des Corium. Auch das genügt nicht zu strenger Scheidung. Dagegen haben von Dariers Fällen einer deutliche, ein anderer weniger ausgesprochene lokale Tuberkulinreaktion gegeben — im Gegensatz zu unserem Fall. Leider fehlt bei Darier eine Bemerkung über die Arsenmedikation. Die Frage, ob die subkutanen nodulären Tuberkulide Dariers mit den Boeckschen Sarkoiden identisch resp. nur in der Lokalisation in den oberflächlichen oder tieferen Lagen der Haut von ihnen verschieden sind, entzieht sich meiner Beurteilung, da ich die oberflächliche Boecksche Form aus eigener Anschauung nicht kenne. Die Zugehörigkeit unseres Falles zu der Darierschen Form ist klinisch sehr wohl möglich, doch kann bei der fehlenden Tuberkulinreaktion und bei der deutlichen Arsenwirkung die Frage auch nach Dariers Publikation nicht entschieden werden, wie das auch Herr Dr. Winkler nicht gewagt hat. Darier selbst hat beim Berliner Kongreß, als ich ihm die histologischen Bilder unseres Falles demonstrierte, anerkannt, daß er solche Formen nicht gesehen habe.

Die Tatsache, daß Darier mit dem Chloroformbazillin Auclairs histologisch den subkutanen Tuberkuliden ähnliche Knoten bei Ratten erzeugt hat, kann an sich die tuberkulöse Natur der ersteren m. E. nicht erweisen, da eben die „tuberkulöse" Struktur nicht nur durch lebende und tote Tuberkelbazillen, sondern auch durch andere Mikroorganismen (Lepra und Syphilis) erzeugt werden kann, wie das in neuerer Zeit z. B. auch Orth anerkannt hat (cf. Berl. klin. Woch. 1902).

Dagegen ist der Befund selbst für die Auffassung der „Tuberkulide" wichtig. Er stützt, wie mir scheint, die Auffassung, daß nicht die Toxine der Tuberkelbazillen die Tuberkulide hervorrufen, sondern daß dazu die abgeschwächten oder abgetödteten Bazillen oder ihre Trümmer selbst notwendig sind. Denn die Bazillensubstanzen, die nur in Chloroform löslich sind, gelangen doch kaum gelöst in die Zirkulation. Kommen also histologisch tuberkulöse Veränderungen nicht durch wässerige Auszüge der Bazillen zu stande (was wohl noch erwiesen werden müßte, da Darier davon in seiner Publikation nicht spricht), wohl aber durch Chloroformextrakte, so spricht das ganz im Sinne der Ausführungen, die ich gegenüber den Klingmüllerschen Schlußfolgerungen gegen die im eigentlichen Sinne tuberkulotoxische Natur der „Tuberkulide" machen zu müssen glaubte (cf. Berl. klin. Wochenschrift 1904, Nr. 38).

Jadassohn.

Literatur.

1. Boeck, C. Multiple benign Sarkoid of the skin. Journal of cutaneous and genito-urinary diseases 1899, Nr. 12.

2. Boeck, C. Weitere Beobachtungen über das multiple benigne Sarkoid der Haut. Festschrift für Kaposi.

3. Boeck, C. Fortgesetzte Untersuchungen über das multiple benigne Sarkoid. Archiv für Dermatologie und Syphilis, Bd. LXIII, pag. 301 (mit Literatur).

4. Darier. Pratique dermatologique. Bd. IV, pag. 686, 687.

5. Darier et Roussy. Un cas de tumeurs bénignes multiples sarcoides sous-cutanées ou tuberculides nodulaires hypodermiques. Annales de Dermat. et Syphil. 1904, pag. 144.

6. Darier. Deux nouveaux cas de sarcoïdes multiples sous-cutanées. Annales de Dermat. et Syphil. 1904, pag. 347.

7. Harttung und Alexander. Zur Klinik und Histologie des Erythème induré Bazin. Archiv f. Dermatol. und Syph. Bd. LX, pag. 39.

8. Harttung und Alexander. Weitere Beiträge zur Klinik und Histologie des Erythème induré Bazin. Bd. LXXI, pag. 385.

9. Kaposi. Pathologie und Therapie der Hautkrankheiten.

10. Pelagatti. La Sarcomatosi cutanea. Parma 1902.

11. Pawloff. Zur Frage der sog. sarkoiden Bildungen der Haut (Boeck). Monatshefte für prakt. Dermatologie. Bd. XXXVIII, pag. 469.

12. Wolters. Über einen Fall von Lupus nodularis hämatogenen Ursprungs. Archiv für Dermatol. und Syphil. Bd. LXIX, pag. 83.

Erklärung der Abbildungen auf Taf. I.

Fig. 1. Übersichtsbild. Die Form und Verteilung der Knötchen, Verdrängung des Fettgewebes und Ersatz desselben durch Bindegewebe, Verhalten der elastischen Fasern aus dieser Figur ersichtlich.

Fig. 2. Gut erhaltene elastische Membran in einem Knötchen.

Fig. 3. Wucherung der Gefäßintima, Sprengung der Elastika und Neubildung von elastischen Fasern.

Fig. 4. Elastische Substanz in Spinnenform im Innern der Riesenzellen.

Aus der Poliklinik für Haut- und Geschlechtskrankheiten am städtischen Peterpaulsspital zu St. Petersburg.

Zur Frage des Jodismus.

(Thyreoiditis jodica acuta.)[1]

Von

Dr. **M. P. Gundorow,**
Leiter der Poliklinik.

Jod und seine Präparate zeichnen sich bekanntlich einerseits durch ihre vorzügliche Heilkraft aus, andererseits aber besitzen sie die Fähigkeit zuweilen sehr unangenehme, sogar bedrohliche Nebenwirkungen zu äußern. Die klinische Beobachtung hat eine ganze Serie von bei Gebrauch von Jodpräparaten auftretenden Krankheitserscheinungen, die unter der Sammelbezeichnung Jodismus bekannt sind, festgestellt. Obgleich das klinische Bild des sogen. Jodismus kein streng begrenztes ist, sondern ein sehr kompliziertes und mannigfaltiges Konglomerat von pathologischen Symptomen darstellt, so umfaßt es bei weitem noch nicht alle bei Jodgebrauch sich entwickelnden Krankheitserscheinungen und kann sein Studium bei weitem noch nicht als abgeschlossen gelten; es darf daher nicht Wunder nehmen, daß von Zeit zu Zeit Veröffentlichungen über noch nicht bekannte Jodismussymptome erscheinen. Streng genommen, müssen alle bei Gebrauch von Jodpräparaten auftretenden Nebenerscheinungen in drei Kategorien eingereiht werden, welche die Jodvergiftung, den Jodismus im eigent-

[1]) Nach einem Vortrage, gehalten auf dem IX. Ärztekongreß zum Andenken an Pirogow (Sektion für Haut- und Geschlechtskrankheiten).

lichen Sinne dieses Wortes und den konstitutionellen Jodismus umfassen. Als Jodintoxikation sind vor allem die akuten Formen zu bezeichnen, welche durch sehr verschiedenartige Symptome gekennzeichnet sind, wobei mehrere Organe und Gewebe auf einmal befallen werden; diese Intoxikationen beeinflussen sozusagen den ganzen Haushalt des Organismus und rufen ernsthafte, zuweilen sogar nicht zu beseitigende Störungen des Blutgefäß- und des Nervensystems, sowie der inneren Organe hervor; die hierbei sich entwickelnden Symptome verschwinden selbst lange Zeit nach Beseitigung der Jodkur nicht (zuweilen auch überhaupt nicht).

Als Jodismus sind diejenigen Formen anzusehen, bei welchen ein oder wenige Organe oder Gewebe affiziert werden, die Krankheitserscheinungen mehr lokale sind, das Allgemeinbefinden des Patienten nicht beeinflussen und nach Aussetzung der Behandlung verschwinden, ohne an der affizierten Stelle starke Veränderungen hervorzurufen. Diese Formen sind aber in die in der Pharmakologie als feststehend geltenden Idiosynkrasien einzureihen.

Es versteht sich von selbst, daß der Unterschied zwischen Jodintoxikation und Jodismus kein qualitativer, sondern ein quantitativer ist und daß es in der Praxis zuweilen schwer fällt, diese Einteilung streng durchzuführen, da die Krankheitssymptome in beiden Fällen sich ähneln können und dennoch muß man diese Einteilung stets im Auge behalten. In der Tat unterscheiden wir ja die durch Allgemeinsymptome gekennzeichnete Jodoformintoxikation von der Jodoformidiosynkrasie, welche sich durch rein lokale Erscheinungen: Ödem der Genitalien, Skrotum dermatitis (z. B. nach Jodoformbehandlung eines Ulcus molle) kundgibt, sowie eine allgemeine Quecksilberintoxikation von den lokalen Reizungserscheinungen, z. B. Folliculitiden oder lokalen Erythemen.

Die häufigsten Äußerungen des Jodismus sind Affektionen der Schleimhäute, namentlich derjenigen des Respirationsapparates, sowie verschiedene Hauteruptionen. In einigen Fällen nehmen die in den Atmungsorganen sich abspielenden Vorgänge ernsthafte und sogar bedrohliche Dimensionen an, es entwickelt sich entweder die Jodinfluenza [Fournier 6]

oder ein Glottisödem [Fenwick 7], [Fournier, Groenouw (8), Barcorie (9), Avellis (10)]. Die Hautsymptome des Jodismus sind sehr mannigfaltige: es werden z. B. Affektionen beobachtet, die an Erytheme bei Infektionskrankheiten — Masern [Gerson), Scharlach, (Lipman-Wulf (11)], Erythema exsudativum multiforme [Welander (12), Balzer und Lecorun (13), Danlos], Erythema nodosum [Talamon (14), Lesser (15), Kaempfer (16), Besnier 17), Szadek (18), Casoli (19), Briquet (20) und andere] [Purpura, Fournier, Besnier (21), Duffey (22), Lemoine (23), Szadek, Arnozan (24), Casoli, Brigmet, Mackenzie (25), Milian (26) und Urtikaria Besnier (27), Gémy (28), Arnozan, Briquet] erinnern. Ein besonderes Interesse bieten die bullösen Exantheme, welche dem Ansehen ihrer Elemente nach an Pemphigus (Pemphigus iodopotassique Besnier) erinnern. Gegenwärtig finden sich in der Literatur, namentlich in der französischen, bereits zahlreiche Veröffentlichungen über diese Form [Besnier (29), Szadek, Gémy, Feulard (30), Russel, Trapesnikow (31), Hynes (32)[1]) u. and.], welche zuweilen ähnlich dem Pemphigus vegetans verläuft [Hallopeau (35), Arnozan, du Castel (36), Hallopeau und Fouquet (37)], zuweilen aber sogar zu Narbenbildung auf der Cornea führen kann, was zu Blindheit führt. (cf. den Fall Hallopeaus).

Hallopeau und Lebret haben in neuester Zeit eine besondere Form von Jodismus (Jodisme hémorrhagique) beschrieben, welche sich von den übrigen dadurch unterscheidet, daß die Eruptionen mehrere Wochen rach der Jodeinnahme fortdauern und daß sie auf den ersten Blick an die sogen. Tuberkulide erinnern können (38).

Vor kurzem hat Danlos (39) einen Fall beschrieben, in dem unter Einwirkung einer Jodkalibehandlung bei dem Kranken sich ein an

[1]) Es kann zugegeben werden, daß zu dieser Gruppe auch die Fälle von Feibes (33) und Boees van Dort (34) gehören, obgleich im letzteren Falle neben Pemphiguselementen auch Erscheinungen einer Dermatitis tuberosa zu beobachten waren.

Dermatitis herpetiformis Dühring[1]) erinnerndes Exanthem entwickelte.

Audry (40) hat einen Fall von multipler Hautgrangrän nach Jodkalibehandlung veröffentlicht; nach Au. Meinung war die Gangrän in diesem Falle durch Affektion des Lymph- und Blutgefäßsystems, welche infolge von Intoleranz gegen das resorbierte Jodkali sich entwickelt hatte, bedingt.

Schließlich haben mehrere Autoren nach Jodkalieinnahme Entwicklung von Tumoren, welche ihrem Aussehen nach, zum Teil aber auch in ihrem histologischen Baue, wie Rosin (41) meint, an Mykosis fungoides (Cannet und Barasch) erinnern, beobachten können; aller Wahrscheinlichkeit nach handelte es sich jedoch in diesem Falle um das sogen. Jododerma tuberosum oder die Dermatitis tuberosa, welche bekanntlich eine Hautaffektion sui generis darstellt [Fox (42), Besnier, Pellizzari (43), Taylor (44), Gèmy, Legrand (45), Walder (46), Malherbe (47), Steiner (48), Jesionek (49), Rosenthal (50), Mayer (51), Sykes (52), Schütze (53), Montgomery (54), Hallopeau und Vielliard (55) u. and.].

Der von Neumann veröffentlichte Fall ist als Unikum anzusehen, denn neben einer Dermatitis tuberosa konnten hier bei der Sektion ähnliche Veränderungen nebst Ulzerationen in der Pars pylorica des Magens festgestellt werden (56).

Lewin (57) beobachtete nach Jodkalibehandlung ein Exanthem, welches an Lupus erinnerte.

In Betreff der Entstehungsart der Jodexantheme und der Lokalisation der Jodeinwirkung gehen die Meinungen der Autoren bedeutend auseinander: so denken z. B. Gémy und Rosin an eine Infektion, Rice (58) und Legrand nehmen eine Jodeinwirkung auf die nervösen Zentra an; Thin (59), Steiner und Arnozan räumen der Veränderung der Gefäßwände unter Jodeinwirkung die Hauptrolle ein. Nach der Meinung von Briquet werden die Jodverbindungen durch die Haut ausgeschieden und durch Fettsäuren zersetzt; das sich hierbei abspaltende freie Jod wirkt auf den Gefäßnervenapparat

[1]) Diese Exantheme dürfen natürlich nicht mit den entsprechenden selbständigen, sozusagen essentiellen Formen, z. B. des Pemphigus als identisch betrachtet werden, die Ähnlichkeit ist hier nur eine morphologische, nicht eine klinische.

der Haut ein. Hallopeau und Ehrmann (60) lassen die Jodexantheme von der Einwirkung des Jods auf die Haut abhängen, wobei der erstere Forscher annimmt, daß das in den Blutstrom gelangende Jod in verschiedenen Abschnitten der Haut Irritationserscheinungen hervorruft, die auf reflektorischem Wege lokale Hyperämie, nach welcher bald auch Exsudation folgt, bedingt.

Téré (61) bringt, der Theorie von Bouchard entsprechend, diese Affektionen mit im Darme sich abspielenden formentativen Erscheinungen in Verbindung. Hayem (62) meint, daß die mit erythrogener Fähigkeit behafteten Medikamente eine spezifische Gastritis hervorrufen welche die Resorption der im Darme enthaltenen Toxine erleichtert. Besnier (63) führt alle Erscheinungen, namentlich bei anormalen Exanthemen nach Jodkalibehandlung, auf einen reflektorischen Prozeß zurück: das Medikament wirkt auf das mit den trophischen Zentren, wahrscheinlich denjenigen des Verdauungskanals, zusammenhängende Nervensystem ein.

Pellizzari (64) räumt den tiefereingreifenden Blutveränderungen (crase sanguine), welche augenscheinlich durch Verbindung des Jods mit den Blutalbuminaten bedingt sind, eine bedeutende Rolle ein. Grancher (65) zieht den rein mechanischen Theorien die dynamische Hypothese von Behrend vor und meint, daß das Medikament Blutveränderungen hervorruft, dank welchen die im Blute oder in den Geweben präexistierenden Toxine aus dem latenten Zustande in einen aktiven übergehen und Vergiftungserscheinungen hervorrufen.

Rosenthal sieht als Hauptursache der Jodexantheme Zirkulationsstörungen und pathologische Veränderungen der Gefäßwände (Endo-Periarteriitis und Phlebitis), welche durch Irritation der vasomotorischen Zentra oder der peripheren Gefäßganglien hervorgerufen werden, an, leugnet jedoch auch die gleichzeitige Einwirkung von Bakterien nicht, wenigstens bei Entwicklung des Jododerma tuberosum.

Was die Affektionen anderer Organe und Gewebe unter Jodeinwirkung betrifft, so sind sie ebenso zahlreich und mannigfaltig, wie die Hautexantheme; so sind z. B. Periostitiden [Kopp (66), Neuralgien, vor allem diejenigen des N. trigeminus (Ehrmann, Jacquet (67), Paraesthesien (Malachowski) (68), bedeutende Erhöhung der Körpertemperatur, bis zu 40—42° (Malachowski) schwere Conjunctivitis mit Weckschen Bazillen, welche Chemosis zur Folge hatten (Balzer und Faure-Beaulien) (69), Hornhautgeschwüre (Ehrlich (70), Iritis suppurativa (West-

hoff (71), Presbyopie (Corlien (72) und sogar Diabetes (Ricord) (73) usw. beobachtet worden.

Von besonderem Interesse sind für uns die Drüsenaffektionen.

Schon im Jahre 1868 hat Rose (74) in einem Falle, wo Lugolsche Lösung in eine Cyste injiziert worden war, bedeutende Schwellung der Ohrspeicheldrüsen mit behinderter Speichelsekretion beobachtet. Viel später hat Rieder (75) einen Fall von wiederholter akuter Schwellung, bei der Ohrspeicheldrüse nebst Verminderung der Speichelsekretion nach innerlichem Jodkaligebrauch, welche im Laufe einiger Tage, nachdem die Jodbehandlung aufgehört hatte, wieder verschwand, beschrieben.

Im Falle von Villar (76) bekam der Kranke 2 Stunden nach der letzten Jodkalieinnahme eine foudroyante Parotitis.

Zuweilen, wie z. B. im Falle von Rénon und Follet (77) kann sogar eine Hautpinselung mit Jod eine Parotitis hervorrufen.

Briquet erwähnt unter anderem, daß die Speicheldrüsen (Submaxillaris, Parotis) zuweilen anschwellen und sogar entzündliche Erscheinungen aufweisen, die Ohrspeicheldrüse kann sogar vereitern, was zuweilen zum Tode führt.

Danlos (78) hat zwei Fälle von Schwellung der Submaxillardrüsen nach Jodkalieinnahme beschrieben. Nach Ramonet (79) sind die als Jodparititis beschriebenen Affektionen, vom klinischen Standpunkte aus betrachtet, dreierlei Art: 1. die einseitige Affektion, welche an eine akute Adenitis der Gl. parotis erinnert, 2. die beiderseitige akute Schwellung der Drüsen, welche an Mumps erinnert und 3. die chronische beiderseitige Entzündung.

In letzter Zeit haben Trautmann (80), Fürth (81) und Grön (82) Fälle von sogen. Jodparotitis veröffentlicht, wobei die Beobachtung des letztgenannten Autors, namentlich in der Beziehung von Interesse ist, als der Kranke 16mal mit Jodkali behandelt wurde und hiernach 8mal Parotitis bekam, welche zuweilen sogar nach Einnahme kleiner J.-Dosen auftrat; zu anderen Zeiten aber waren schon bedeutende Dosen des Medikamentes notwendig, um Entzündung der Ohrspeicheldrüse hervorzurufen und schließlich konnte der Patient sogar kolossale Dosen ungestraft ertragen.

Die Ergebnisse von speziell zu diesem Zwecke angestellten Versuchen bestätigen augenscheinlich ebenso, wie die klinischen Beobachtungen, die Tatsache, daß Jodpräparate auf die Speicheldrüsen einwirken, so erwähnt z. B. Sartisson (83), daß ein Druck auf die Speicheldrüsen für Tiere, denen Jodkali eingegeben wird, schmerzhaft ist und daß also die Drüsen sich in einem Zustande entzündlicher Reizung befinden.

Was die Gl. thyreoidea anbetrifft, so sind die Angaben über ihre Affektion beim Jodismus sehr spärliche. Briquet führt z. B. den Fall von Marothe an, in welchem nach Jk.-Einnahme sich bei der Kranken eine sehr schmerzhafte Schwellung der Gl. thyreoidea entwickelte.

Im Jahre 1902 hat Sellei (84) einen Fall von Thyreoiditis acuta nach Einnahme von zwei Löffeln Jodkali (15·0 : 100·0), welche unter Fiebererscheinungen verlief und nach 8 Tagen verging, beschrieben. Einen ähnlichen Fall beobachtete auch Szergejéw (85)[1]; nach Einnahme von 3 Löffeln Jodkalilösung (4·0 : 100·0) schwoll bei dem Pat. bei gleichzeitiger Erhöhung der Körpertemperatur auf 39·0° C. die Gl. Thyreoidea an und wurde druckempfindlich; die Entzündung verging nach 6 Tagen, entwickelte sich jedoch bei wiederholter Jodkalibehandlung bereits nach Einnahme eines Löffels der Lösung.

Eine sehr interessante und eigenartige Form von Jodismus stellt der sogen. Thyreoidismus oder konstitutionelle Jodismus dar.

Wir sehen also, daß in Betreff des Wesens und der Entstehung des konstitutionellen Jodismus bisher nur Hypothesen bestehen und das ist ja auch begreiflich, wenn wir in Betracht ziehen, daß es sich in diesem Falle um ein Organ handelt, dessen Funktion auch im physiologischen Zustande bei weitem noch nicht erschöpfend studiert worden ist. Wir verfügen nur über die von Baumann festgestellte Tatsache, daß die Schilddrüse das einzige Organ, welches Jod enthält, ist.[2] Daß sie ausgeprägte Affinität zum Jod besitzt und dasselbe gierig aufnimmt, hiervon zeugen die Untersuchungen von Welander, welcher bei der Sektion einer Frau, die kurz vor ihrem Tode mit Jodipininjektionen behandelt worden war, in deren Schilddrüse Jod nachweisen konnte; ebenso konnte er Jod in der Schilddrüse eines Kindes, dessen Mutter mit Jodipineinspritzungen behandelt wurde, konstatieren.

---

[1]) Unserer Meinung nach ist auch der Fall von Wermann (über luetische Struma. Berl. kl. Wochenschr. 1900. Nr. 6), wo bei Jodbehandlung die Schilddrüse rasch anschwoll, eher in die Gruppe Thyreoiditis, als in die Gruppe Struma einzureihen.

[2]) In neuester Zeit hat Justus auf Grund seiner Untersuchungen behauptet, daß ein jeder Zellkern (namentlich aber die Zellkerne der Endothelien) die Fähigkeit besitzt, die aufgenommene Jod-Zone zu entiorisieren und zu finden; deshalb ist seiner Meinung nach das Jod ein normaler Bestandteil des Zellkernes. (J. Justus. Über den physiologischen Jodgehalt der Zelle. Virchows Archiv. 1908. Dez. CLXX. H. 3. p. 501.)

Aus Versuchen, welche Lesser (91) an Hunden angestellt hat, geht hervor, daß das Jod sich in reichlichen Mengen in der Schilddrüse ablagert.

Was die Ursachen und den Entstehungsmodus des gewöhnlichen Jodismus anbetrifft, so stehen hier auch die Dinge nicht anders: wir können hier immer noch nicht das Gebiet der Hypothesen verlassen und zu feststehenden Tatsachen unsere Zuflucht nehmen. Die meisten Autoren nehmen an, daß der Jodismus nach Verordnung von Jodpräparaten infolge von Zersetzung derselben im Organismus und Abspaltung von freiem Jod sich entwickelt, wie, wo und unter welchen Umständen jedoch diese Jodabspaltung stattfindet, alles das sind noch Streitfragen.

Aus dieser Übersicht der Ansichten über die Entwicklung der den Jodismus fördernden Einwirkungen ersehen wir also, daß Störungen der Funktion ganz verschiedener Organe Jodismus hervorrufen können. Bekanntlich schützen weder kleinere Dosen, noch die Art der Einverleibung, noch auch spezielle Jodpräparate, wenigstens in gewissen Fällen, gegen Jodismus. Auch der Moment des Beginnes der Jodismuserscheinungen ist nicht voraus zu bestimmen: in vielen Fällen äußern sie sich sehr bald nach der Darreichung von Jodpräparaten, in anderen aber vergehen Wochen und Monate, ehe sie zum Vorschein kommen; in diesem letzteren Falle entwickelt sich eine sekundäre Jodintoleranz (nach der Terminologie Huchards). Endlich können Patienten, welche Jodbehandlung entweder gar nicht oder nur sehr schlecht ertragen, mit der Zeit entweder ganz ohne Unterbrechung der Jodbehandlung oder nach einer Ruhepause sich an das Jod gewöhnen; es tritt hier Immunität gegen Jod ein und die Patienten können es dann ohne üble Folgen einnehmen. Diese Gewöhnung an Jod geben z. B. Welander, Jarisch, Neumann, Lesser, Groenouw, Röhmann und Malachowski zu, wobei die letzteren Autoren sie mit der Immunität gegen Infektionskrankheiten vergleichen.

Wir sehen also, daß die Pathogenese des Jodismus in Dunkel gehüllt ist; noch schwerer sind seine einzelnen Symptome zu erklären. Wir glauben, daß für die Entstehung des

Jodismus (neben anderen Bedingungen) auch vorhergehende Veränderungen verschiedener Organe und Gewebe von Bedeutung sind. Die Veränderungen des Blutzirkulations- und Nervensystems, der Schleimhäute, der parenchymatösen Organe können funktionelle und brauchen nicht beständige zu sein; deshalb können sich auch die Jodismuserscheinungen zu verschiedenen Zeiten äußern; oder aber finden in den Organen anatomische, konstante Veränderungen statt, dann dauern auch die Jodismuserscheinungen lange fort und treten bei wiederholter Joddarreichung wieder auf. Wenn wir in Betracht ziehen, daß in den meisten Fällen Jod bei Syphilis oder wegen überstandener Syphilis verabreicht wird, so gewinnt diese Voraussetzung noch mehr an Wahrscheinlichkeit. Untersuchungen von Prof. T. Pawlow haben ergeben, daß bei Syphilitischen sich Gefäßläsionen und interstitielle Veränderungen der inneren Organe, welche sich nicht nur bei Lebzeiten des Kranken nicht äußern, sondern auch auf dem Sektionstisch durchaus keine makroskopischen Abweichungen von normalen Befunden wahrnehmen lassen und nur erst mit dem Mikroskop entdeckt werden können, entwickeln; man kann also mit vollem Rechte annehmen, daß bei Syphilitischen, wenigstens in gewissen Fällen, durch diese Läsionen die Jodismuserscheinungen hervorgerufen werden können. Daß sich Jodismussymptome nicht bei allen Syphilitikern entwickeln, spricht durchaus nicht gegen diese Annahme, da der Grad der oben erwähnten Läsionen, ebenso wie auch ihr Verbreitungsgebiet bei verschiedenen Personen durchaus nicht dieselben sind; zudem kann in einigen dieser Fälle wenigstens ein Teil der Veränderungen entweder spontan oder unter Einwirkung der Behandlung in ihrer Entwicklung zurückgehen, während in anderen Fällen die meisten Läsionen für immer bestehen bleiben. Dasselbe gilt in gewissem Grade auch von Nichtsyphilitischen, in deren Organen sich infolge von Alkoholismus, Tuberkulose, Unterernährung usw. Veränderungen eingestellt haben. Wenn sich derartige Läsionen nicht äußern, so heißt das noch nicht, daß sie nicht vorhanden sind. Wahrscheinlich beruht auch die sogenannte Jodidiosynkrasie, wenigstens zum Teil, auf anatomischen oder funktionellen Veränderungen im Organismus, die vielleicht sehr feiner Natur sind

und selbst durch sorgfältigste klinische Analyse nicht festgestellt werden können. Folgende, die allgemeine Pathogenese der Jodexantheme betreffende Worte von Besnier (109) geben diesem Standpunkte in Betreff der individuellen Ursachen des Jodismus aufs trefflichste Ausdruck: „Elles sont individuelles et personelles, Les sujets, qui les présentent, diffèrent de la généralité des autres sujets, ils ont une intolerance propre, une manière d'être particulière „une idiosyncrasie". „Ce 'uest pas le médicament, c'est le malade, qui fait l'eruption."

Wir wollen nun den von uns beobachteten Fall beschreiben.

Der 26jährige Fabriksarbeiter T. stellte sich am 3./I. 1902 mit einem typischen Ulcus induratum am mittleren Teil der Unterlippe, welches etwa haselnußgroß war und an den Rändern bereits zu vernarben begann, in der Poliklinik ein. Der Infektionsmodus und die Quelle der Infektion konnten nicht mit Sicherheit festgestellt werden, Patient konnte nur angeben, daß er zu wiederholtenmalen Zigaretten und Pfeifen aus anderer Munde geraucht hatte. Bis dato war Patient, soweit er sich dessen erinnert, nicht krank gewesen, zuweilen ergab er sich dem Alkoholmißbrauch. Die Eltern des Pat. waren gesund, ebenso auch seine Frau und sein 2jähriges Kind.

Status praesens. Mann von starkem Körperbau; Knochen- und Muskelsystem regelmäßig entwickelt, in den inneren Organen, an den Schleimhäuten, dem Urogeniltraktus, dem Nervensystem und den Sinnesorganen keine Abweichungen von der Norm. Hals- und Nackenlymphdrüsen vergrößert (obzwar nicht übermäßig) und derb, ebenso die Unterkieferdrüsen, an den übrigen Lymphdrüsen nichts besonderes. Vorn an der Brust und an den Seitenflächen des Brustkastens spärliche Roseola, sonstige Syphiliserscheinungen fehlen. Dem Pat. wurde $^1/_2$ Pravatzspritze Hydrargyr. salic. in Ol. Vaselini (4·0:30·0) in die Muskeln der rechten Regio gluteae einverleibt, was jedoch so starke Schmerzen zur Folge hatte, daß er, als er sich zum zweiten Male auf der Poliklinik einstellte, weitere Einspritzungen strikt verweigerte; deshalb wurde ihm Quecksilbersalbe (à 2·0) zur Inunktion verschrieben. Nach 3 Wochen waren an den Seitenflächen des Brustkastens immer noch Roseolaflecken zu sehen, am Rücken aber hatten sich zahlreiche Papulae lenticulares ausgebildet. Im Laufe von etwa zwei Monaten waren 40 Inunktionen gemacht worden und dennoch blieb das Exanthem am Rücken bestehen, obgleich in geringerer Menge. Die letzte Inunktion fand am 25./II. statt.

17./III. Reichliches papulöses Exanthem am Rücken, an den oberen Extremitäten und am Kopfe, entsprechend der Haargrenze. Injektionen wieder aufgenommen.

17./IV. Exanthem abgeblaßt, Papeln gehen in Resorption über, Exulceration an der rechten Mandel. Bis zum 21./XI. werden mit Unterbrechungen im ganzen 19 Einspritzungen gemacht.

24./VI. Plaques am rechten vorderen Gaumenbogen; Kalijodatum (4·0:170·0) 2 Eßlöffel täglich.

8./VII. Papeln am Gaumenbogen, Pigmentation und dem Schwunde entgegengehende Papeln am Rücken. Bis zum 24./VII. einschließlich sind im ganzen mit Unterbrechungen 23 Einspritzungen gemacht worden.

24./VII. JK 4·0:170·0, 2 Eßlöffel täglich.

Nach 8 Tagen kam der Patient wieder und gab an, daß ihm der Hals anschwillt; ohne noch ewas besonderes zu erwarten, verschrieben wir ihm wieder Jodkali (7·0:170·0) 3 Eßlöffel täglich. Nach weiteren 2 Tagen konnte Pat. sich nicht mehr das Hemd am Halse zuknöpfen.

Die Untersuchung ergab nun folgendes: Die Schilddrüse tritt deutlich hervor und täuscht einen beginnenden Kropf vor; sie ist mäßig derb und durchaus nicht druckempfindlich; den Hals dreht Pat. mit größerer Mühe als wie früher; Pupillen, Puls und Atmung normal; kein Fieber und keine Schluckbeschwerden; leichter Schnupfen; alle Körperfunktionen normal, nur sieht Pat. etwas müde und matt aus. Mit der Jodbehandlung wurde ausgesetzt und nach einer Woche kehrte die Drüse zur Norm zurück. Später reiste Pat. in seine Heimat und kam erst Anfang September zurück. Von den früheren Exanthemen waren am Rücken nur noch ein paar Papeln und intensive Pigmentation zurückgeblieben; auch Plaques fanden sich noch im Rachen. Mitte September wurde wiederum mit Injektionen begonnen, von denen bis zum Dezember 10 appliziert wurden. Die sichtbaren Syphiliserscheinungen waren um diese Zeit verschwunden und es blieben nur die Pigmentationen zurück.

Vom 7./XII. ließen wir den Pat. wiederum 3 Eßlöffel Jodkalilösung (8·0:170·0) einnehmen; nach einigen Tagen schwoll die Schilddrüse von neuem an und am 15./XII. verweigerte Pat. strikt die weitere Einnahme des Medikamentes.

22./XII. Schilddrüse normal.

Am 29./XII. wurde die Jodkalibehandlung wieder aufgenommen, jedoch schon nach den ersten Löffeln des Medikamentes bemerkte Pat. wiederum, daß die Schilddrüse anschwillt und setzte selbst die Behandlung aus. Als er am 12./I. 1903 auf die Poliklinik kam, war seine Schilddrüse bereits normal.

Die nach der zweiten Schilddrüsenschwellung vorgenommene Harnuntersuchung ergab folgendes: Harnmenge 1600 cm^3, spez. Gew. 1020, Reaktion schwach sauer; kein Eiweiß, Blut oder Zucker, kein Gallenpigment, Diazoreaktion negativ, Indikan in Spuren, Chloride 10·4 *g*, Phosphate 1·5 *g*, Harnstoff 13·6 *g*, Harnsäure 0·384 *g*. Mikroskopisch zahlreiche Harnsäurekristalle, spärliches Plattenepithel, Nierenepithel und Epithelien der Harnblase.

Am 7./VIII. 1904 stellte sich Pat. mit einem reichlichen Roseolarezidiv, welches nach einigen Injektionen von Salizylquecksilber ver-

schwand, vor. Am Rücken sah man in spärlicher Anzahl kaum merkliche Überbleibsel der früher sehr intensiven Pigmentation. Der Kranke befindet sich auch gegenwärtig noch in unserer Beobachtung.

Eine akute Entzündung der Schilddrüse kommt bekanntlich am häufigsten bei einigen Infektionskrankheiten, wie z. B. Typhus, Erysipel, Diphtherie, Masern, Influenza, Pneunomie, Rheumatismus, Puerperal- und septischen Erkrankungen, sowie nach Malaria, Erythema nodosum u. dgl.. m. vor und entwickelt sich, wie bakteriologische Untersuchungen ergeben haben, in einigen Fällen auf metastatischem Wege [Ewald] (110). In dieser Beziehung bietet namentlich der von Lasarew (111) beschriebene Fall, wo sich erst eine Thyreoiditis, dann aber eine Pyämie mit zahlreichen Metastasen (in Lungen, Herz, im Periost der Rippen, des Sternums und des Kreuzbeins) entwickelten, großes Interesse; bei Impfung des Sputums, des Blutes und des Harns auf Nährböden entwickelten sich Staphylokokken; es handelte sich hier also nach der Meinung des Autors um eine Staphylomycosis mit primärem Herde in der Schilddrüse.

In neuester Zeit ist es F. de Quervain (112) gelungen, bei Hunden und Affen eine toxische und eine Bakterien-Thyreoiditis hervorzurufen, wobei, wie er angibt, die toxische Thyreoiditis keine klinischen Symptome offenbarte, sondern nur durch histologische Untersuchungen festgestellt werden konnte.

Frühere Beobachtungen von Lawson-Tait lauten dahin, daß die Schwangerschaft bei anämischen und an Mutterblutungen leidenden Frauen zur Entwicklung einer Thyreoiditis Anlaß geben kann; obgleich L. T. diese Thyreoiditis als Struma bezeichnet, so kann man diesem wohl kaum zustimmen, da bei einigen Frauen diese Schwellunge der Drüsen sogar schon nach 5 Tagen ganz verschwinden und bei Gelegenheit einer späteren Schwangerschaft wiederkehren; zudem haben entsprechende histologische Untersuchungen ergeben, daß weder Cysten, noch Ausbuchtungen und Gefäßdilatationen in der Drüse zu finden sind, sondern daß es sich einfach um eine follikuläre Hypertrophie handelt.

Aus den Untersuchungen von Engel-Reimers (114), Timofejew (115), Poltawzew (116) u. a. geht hervor, daß man zu Beginn der kondylomatösen Syphilisperiode sehr oft Schwellung der Schilddrüse,

welche verhältnismäßig lange bestehen bleibt und nur allmählich der Behandlung weicht, beobachten kann.

Es existiert auch noch eine Thyreoiditisform, die sogenannte traumatische; einen interessanten hierher gehörigen Fall hat im Jahre 1775 Kohn (117) beschrieben; die Schilddrüse zerfiel nach Läsion der Speiseröhre und der Art. Thyreoidea infer. sinistra durch Fäulnis.

Schließlich muß noch erwähnt werden, daß zuweilen, freilich sehr selten, Thyreoiditisfälle zu beobachten sind, deren Ätiologie durchaus in Dunkel gehüllt ist; dieses ist die sogenannte gemeine oder idiopathische Form (Thyreoiditis acuta idiopathica); es kann jedoch angenommen werden, daß mit der Zeit auch diese vom ätiologischen Standpunkte aus nicht aufgeklärte Gruppe ihre Aufklärung finden wird.

Wenn wir uns nun wieder zu unserem Falle wenden, so müssen wir vor allem verzeichnen, daß der Patient vor der Jodkaliverordnung durchaus keine Schwellung der Schilddrüse aufwies, die Syphilis konnte hier also nur den Boden für die Entwicklung der Thyreoiditis vorbereiten, nicht aber als Ursache derselben dienen; als solche ist das Jodkali anzusehen. Man kann mit größerem Rechte annehmen, daß dank der Jodeinwirkung irgend welche funktionelle Störungen der Gl. Thyreoidea eingetreten sind und daß der abnormale Verlauf der biochemischen Prozesse eine Entzündung der Drüse, welche sich klinisch durch Schwellung derselben äußerte, hervorgerufen hatte; sobald das schädliche Agens seine Wirkung einstellte, verschwand auch die entzündliche Reaktion. Daß das Jod im stande ist, tiefgreifende Veränderungen der Schilddrüse hervorzurufen, ist durch Experimente erwiesen: so fand z. B. Romanow (118), daß nach lang andauerndem Gebrauch von Jodsalzen (JK und JNa) bei jungen, noch in ihrem Wachstum begriffenen Tieren die Schilddrüse in ihrer Entwicklung zurückbleibt, wobei Wucherung von Fett- und Bindegewebe an Stelle der Drüsenalveolen zu beobachten ist; bei erwachsenen Tieren aber sammelt sich in den Alveolen Colloidsubstanz in großer Menge an, was schließlich zur Atrophie der Drüse führt; zuweilen aber stellen sich in diesem Falle (öfter nach Einwirkung von JNa) entzündliche Veränderungen, welche schließlich Bindegewebswucherung hervorrufen, ein.

Zieht man einerseits die Fähigkeit der Schilddrüse, gierig Jod aufzufangen und in sich zurückzuhalten und andererseits die oben erwähnte Einwirkung des Jods auf das Drüsengewebe

in Betracht, so kann man sich die krankhaften Erscheinungen in der Gl. thyreoidea unseres Kranken, welche augenscheinlich bei ihm einen Locus minoris resistentiae darstellte, leicht erklären.

Derartige Fälle beweisen, daß außer der metastatischen oder infektiösen Thyreoiditis auch noch eine andere Form dieser Erkrankung, die Intoxikationsthyreoiditis, aufgestellt werden muß.

Literatur.

1. Wolf, F. Eine pemphiginöse Form der Jodkali-Intoxikation mit tödlichem Ausgang. Berlin. klin. Wochenschr. 1886. Nr. 35. p. 578.
2. Gerson. Akute Jodintoxikation bei einem Nephritiker. Therap. Monatsh. 1889. p. 485.
3. Russel. Akut Jodism. Medic. Record. 1893. (Zitiert nach Annal. de dermat. et de syphil. 1894. T. V. p. 114.)
4. Tóvölagyi. Wiener Medizin. Wochenschr. 1902. Nr. 42. pag. 2006.
5. Cannet et Barasch. Joduride maligne à forme mycosique et à terminaison mortelle. La Semaine médicale. 1896. p. 412.
6. Fournier. Traitement de la Syphilis.
7. Fenwick. Lancet. 1875. p. 698. (Zitiert nach Groenouw.)
8. Groenouw. Akutes Glottisödem nach Jodkaliumgebrauch. Therap. Monatsh. 1890. p. 105.
9. Barcerie. Revue gén. de clin. et de thérap. 1890. Nr. 27. (Zitiert nach Therap. Monatsh. 1890. p. 420.)
10. Avellis. Jodödem d. Kehlkopfes. Zeitschr. f. prakt. Ärzte. 1899. Nr. 22. (Zitiert nach Archiv für Dermatologie und Syphilis. 1900. Bd. LIII. p. 147.)
11. Lipmann-Wulf. Über Auftreten von universellem Exanthem nach lokaler Anwendung von Jodvasogen. Dermatol. Zeitschr. 1899. Bd. VI. Heft 4. p. 494.
12. Welander. Über Jodkalium (Jodnatrium), Jodalbacid und Jodipin. Dieses Archiv. 1901. Bd. LVII. p. 63.
13. Balzer et Lecorne. Eruption polymorphe bulleuse iodique. Annal. de Dermatol. et de syphil. 1902. P. III. p. 271.
14. Briquet, S. De l'iodisme, variétés, étiologie et traitement. La Semaine médic. 1896. p. 137.
15. Lesser. Beiträge zur Lehre von den Arzneiexanthemen. Dtsch. Med. Wochenschr. 1888. Nr. 14. p. 264.
16. Kaempfer. Ein seltener Fall von Jodexanthem. Zentralblatt f. klin. Med. 1890. Nr. 6.
17. Gémy, S.

18. Szadek. De éruptions jodiques (Ref. Annal. de dermat. et de syphil. 1894. T. V. p. 1178).

19. Casoli. Contribuzione allo studio delle eruzioni iodopotassiche. Commentario clinico delle malattie cutanee e genitourinarie. 1894. p. 69. (Zitiert nach Annal. de dermatol. et de syphiligr. 1895. T. VI. p. 492.)

20. Briquet. l. c.

21. Neumann, S.

22. Neumann, S.

23. Lemoine. De purpura iodique. La Médecine moderne. 1891. pag. 881. (Zitiert nach Annal. de dermat. et de syphil. 1893. T. IV. p. 61).

24. Arnozan. Éruptions bulleuses d'origine iodurique. Arch. clin. de Bordeaux. 1894. Nr. 8. p. 136. (Zitiert nach Annal. de dermat. et de syphil. 1895. T. VI. p. 493.)

25. Briquet, S.

26. Milian. Purpura iodique de la muqueuse buccale. La Presse médic. 1899. p. 193. (Zitiert nach Annal. de dermat. et de syphil. 1900. T. I. p. 672.)

27. Gémy, S.

28. Gémy. Éruptions ioduriques sérieuses. Annal. de dermat. et de syphil. 1891. T. II. p. 641.

29. Steiner, S.

30. Feulard. Jodisme cutané. Annal. de Dermatol. et de syphil. 1891. T. II. p. 407.

31. Trapeznikow. Pemphigus vegetans jodica. Wratsch (russisch) (1891. Nr. 44. p. 1005.

32. Hynes. Jodide rash in a syphilitic patient resembling a variolous eruption. Lancet. 1904. Febr. (Zitiert nach Zentralbl. f. d. gesamte Med. 1904. p. 879.)

33. Feibes. Über eine eigentümliche Art und Anordnung eines Jodexanthems bei einem halbseitig Gelähmten. Dermatol. Zeischr. 1893 bis 1894. Heft 3. Bd. I. p. 267.

34. Broes van Dort. Zur Kasuistik der Joddermatosen. Ebenda. pag. 529.

35. Hallopeau. Sur une forme végétante et atrophique de pemphigus jodique. Annal. de dermat. et de syphil. 1888. T. IX. p. 285.

36. Du Castel. Eruption iodique. Annal. de dermatol. et de syph. 1895. T. VI. p. 211.

37. Hallopeau et Fouquet. Sur une forme nécrotique bulleuse et végétante d'éruption iodique. Annal. de dermat. et de syphil. 1901. T. II. p. 541 et 610.

38. Hallopeau et Lebret. Sur un cas d'iodisme hémorrhagique, bulleux et scléreux et cet. Annal. de dermat. et de syphil. 1903. T. IV. p. 896 et 925.

39. Danlos. Dermatite herpétiforme aiguë consécutive à l'emploi de l'iodure de potassium. Annal. de dermat. et de syphil. 1898. T. IX. p. 1006.

40. Audry. Gangrène disséminée de la peau d'origine iodopotassique. Annal. de dermat. et de syphil. 1897. P. VIII. p. 1095.

41. Rosin. Über eine seltene Form d. Jodismus. Therap. Monatsh. 1896. p. 178.

42—44. Jesionek, S.

45. Legrand. Contribution à l'étude des éruptions dues à l'iodure de potassium. Thèse de Paris. 1893. (Zitiert nach Annal. de dermat. et de syphil. 1893. T. IV. p. 980.)

46. Walker. Jododerma tuberosum. Lancet. 1892. (Zitiert nach Jesionek.)

47. Malherbe. Éruptions bromuriques et ioduriques sérieuses. La Presse médic. 1899. p. 243. (Zitiert nach Annal. de Dermat. et de syphil. 1899. T. X. p. 830.)

48. Steiner. Ein Fall von knotigem Jodkali-Exanthem. Wiener Med. Presse. 1899. Nr. 9. p. 337.

49. Jesionek. Ein Fall von Jododerma tuberosum. Beiträge zur Dermatologie und Syphilis. Festschr. gewidm. Prof. Neumann. 1900. pag. 331.

50. Rosenthal. Über Jododerma tuberosum fungoides. Dieses Arch. 1901. Bd. LVII. p. 3.

51. Mayer. Über Jododerma tubero-bullosum. Derm. Ztschr. 1901. Bd. VIII. p. 579.

52. Sykes. Jodexanthem. Brit. Med. Journ. 1903. Mai. (Zitiert nach Monatsh. f. prakt. Derm. 1903. Nr. 12. p. 582.)

53. Schütze. Zur Kenntnis d. Jododerma tuberosum fungoides. Dieses Arch. 1904. Bd. LXIX. p. 65.

54. Montgomery. Tuberöses Jodkaliumexanthem et cet. The Journ. of cutaneous diseases including Syphilis. 1904. Bd. XXII. (Zitiert nach Monatsh. f. prakt. Derm. 1904. Bd. XXXVIII. p. 340.)

55. Hallopeau et Vielliard. Sur un cas d'iodisme tubéreux du visage. Annal. de dermatol. et de syphil. 1904. T. V. p. 441.

56. Neumann. Über eine eigentümliche Form von Jodexanthem an der Haut und an der Schleimhaut des Magens. Dieses Archiv. 1899. Bd. XLVIII. p. 323.

57. Lewin. Tumeurs singulières des jambes. Annal. de dermat. et de syph. 1895. T. VI. p. 820.

58. Rice, R. Refer. Deutsch. Mediz. Wochenschrift. 1888. Nr. 28. pag. 575.

59. Annal. de dermatol. et de syphiligr. 1880. p. 366. (Zitiert nach Gémy.)

60. Ehrmann. Über Trigeminusneuralgien bei akutem Jodismus. Wien. Med. Blätter. 1890. Nr. 44. p. 689.

61—62. Briquet, S.

63—64. Gémy, S.

65. Grancher. Des éruptions médicamenteuses. Le Bulletin méd. 1891. p. 339.

66. Kopp. Über eine seltene Erscheinung bei akutem Jodismus. Münch. Med. Wochenschr. 1886. XXXIII. 28.

67. Jaquet. Lond ophtalmique et névralgie du nerf facial sans paralysie, dus à l'iodure de potassium. Annal. de dermat. et de syphil. 1898. p. 794.

68. Malachowski. Beitrag zur Kenntnis d. Nebenwirkungen d. Jod. Therap. Monatsh. 1889. p. 162.

69. Balzer et Faure-Beaulieu. Jodisme grave et cet Annal. de dermat. et de syph. 1902. T. III. p. 1042.

70. Westhoff. Iritis suppurativa nach Gebrauch von Jodkali. Zentralblatt für praktische Augenheilkunde. 1898. Bd. XXII. p. 245.

71—73. Briquet, S.

74. Rieder, S.

75. Rieder. Über einen besonderen Fall von Jodismus acutus bei interner Darreichung von Jodkalium. München. Med. Wochenschr. 1887. Nr. 5. p. 73.

76. Villar. Jodisme à localisation parotidienne. La France médic. 1887. T. I. p. 766.

77. Rénon et Fóllet. Parotidite double survenue à la suite d'une application de teinture d'iode. La Semaine médicale. 1898. p. 261.

78. Danlos. Accidents dus à l'usage de l'iodure de potassium. La Semaine médicale. 1898. pag. 486 und Therapeut. Monatsh. 1899. pag. 507.

79. Ramonet. L'iodisme et les glandes salivaires. Thèse de Paris. 1899. (Zitiert nach Grön.)

80. Trautmann. Über einen Fall von Jodkaliumparotitis. Münch. med. Wochenschr. 1900. Nr. 4. p. 117.

81. Fürth. Akuter Jodismus unter dem Bilde einer mumpsähnlichen Erkrankung. Wien. klin. Wochenschr. 1901. Nr. 45. p. 1103.

82. Grön. Jod-Parotitis. Dermatol. Zentralblatt. 1900. Nr. 11—12. p. 322 und 354.

83. Rieder, S.

84. Sellei, J. Über einen Fall von Thyreoiditis acuta nach Gebrauch von Jodkali. Dieses Archiv. 1902. Bd. LXII. p. 115.

85. Ssergejew. Zur Kasuistik d. Jodismus. Thyreoiditis acuta. Med. Journal zu Kasan. 1803. T. III. p. 433 (russisch).

86. Brener. Beitrag zur Ätiologie d. Basedowschen Krankheit und das Thyreoidismus. Wiener klin. Wochenschrift. 1900. Nr. 28—29. pag. 641.

87. Derselbe. Mitteil. d. Ges. f. inner. Mediz. zu Wien. 1902. I. p. 219. (Zitiert nach Schmidts Jahrbuch. 1902. T. 275. p. 180.)

88. Jaunin. Jodisme constitutionnel, thyroidisme et maladie de Basedow. Revue méd. de la Suisse Romande. 1899. Nr. 5. p. 301.

89. Gautier. Encore l'iode et la glande thyroide. Ebenda. Nr. 10. pag. 618.

90. Cyon. Beiträge zur Physiologie d. Schilddrüse und d. Herzens. 1898. (Zitiert nach Jaunin).

91. Lesser, F. Über das Verhalten der Jodpräparate, spez. des Jodkaliums und Jodipins, im Organismus. Dieses Arch. 1903. Bd. LXIV. pag. 91.

92. Stepanow. Über die Zersetzung des Jodkaliums im Organismus durch Nitrite. Archiv für Experim. Patholog. und Pharmakol. 1902. Bd. XLVII. p. 411.

93. Röhmann und Malachowski. Über Entstehung und Therap. des akuten Jodismus. Therap. Monatsh. 1889, p. 301 und 1890, p. 32.

94. Oppenheimer. Über Jodkaliumwirkung. Ebenda. p. 537.

95. Belogolowy. Zur Frage über d. Jodismus. Wratsch (russisch). 1902. p. 162 und 1826.

96. Anten. Über den Verlauf der Ausscheidung des Jodkaliums im menschlichen Harn. Archiv für Experiment. Pathol. und Pharmakol. 1902. Bd. XLVIII. Hft. 5—6 p. 331.

97. Lesser, F. Zur Kenntnis und Verhütung d. Jodismus. Dtsch. Med. Wochenschr. 1903. Nr. 46. p. 849.

98. Muck. Über das Auftreten der akuten Jodintoxikation nach Jodkaligebrauch in ihrer Abhängigkeit von dem Rhodangehalt d. Speichels, des Nasen- und des Konjunktivalsekrets. Münch. Med. Wochenschr. 1900. Nr. 50. p. 1732.

99. Sellei. Die Wirkung der Jodalkalien bei chlorfreier Diät. Monatsh. f. prakt. Dermatol. 1902. Bd. XXXIV. p. 240.

100. Rieder, S. und Hallopeau.

101. Ehlers. Sur l'elimination par l'urine de l'iodure de potassium à hautes doses. Annal. de dermatol. et de syphil. 1890. p. 383.

102. Geissler. Zur Frage über Jodausscheidung durch d. Nieren. Inaug.-Diss. 1888. St. Petersburg (russisch).

103. Simonelli. Jodausscheidung bei Nephritis. Wien. Med. Wochenschr. 1900. Nr. 10. p. 483.

104. Briquet, S.

105. Lesser, S.
106. Rieder, S.
107. Pawlow. Beiträge zur Erklärung der Todesursachen neugeborener Kinder mit hereditärer Syphilis. Bolritschnaja Gazeta Botkina. 1895 (russisch).
108. Derselbe. Beiträge zur Pathologie d. Syphilis. Ibidem. 1897. (Russisch.)
109. Gémy, S.
110. Ewald. Spezielle Pathologie und Therapie. Nothnagel. 1896. Bd. XX. p. 33.
111. Lasarew. Staphylomycosis. Eschenedielnik Journal. Praktitscheskaja Medicina. 1900. Nr. 34. p. 593 (russisch).
112. F. de Quervain. Akute, nicht eitrige Thyreoiditis und die Beteiligung der Schilddrüse an akuten Intoxikationen und Infektionen überhaupt. II. Supplementband d. Mitt. a. d. Grenzgeb. d. Med und Chir. (Zitiert nach Deutsch. Med. Wochenschr. 1904. Nr. 48. p. 1778.)
113. Lawson-Tait. Vergrößerung der Thyreoidea während der Schwangerschaft. Edib. Med. Journ. 1875. p. 993. (Zitiert nach Schmidts Jahrbuch. 1875. Nr. 168. p. 34.)
114. Neumann, S. Syphilis. 1899. p. 766.
115. Timofejew. Militair Med. Journ. 1896 (russisch).
116. Poltawzew. Veränderungen d. Gl. thyreoidea bei Syphilitikern im Verlaufe der zweiten Inkubation und in der Periode d. Exantheme. Russisch. Journ. für Haut- und venerische Krankheiten. 1901. Januir. p. 85 (russisch).
117. Kohn. Über Strumitis und Thyreoiditis. Alllgem. Wien. Med. Ztg. 1885. Nr. 14—15.
118. Romanow. Zur Frage über die pathologisch-anatomischen Veränderungen der Gl. thyreoidea und einiger anderer Drüsen bei interner Darreichung von Jodkalium und Jodnatrium. Inaug.-Diss. 1889. St. Petersburg (russisch).

Aus dem Krankenhause St. Göran in Stockholm.
(Prof. Welanders Abteilung.)

Ein Fall von Venensyphilis im Sekundärstadium.

Von

Karl Marcus,
Assistenzarzt.

(Hiezu Taf. II—IV.)

Im August 1904 wurde eine 24jähriger Mann im Krankenhause St. Göran aufgenommen, der außer sekundär-syphilitischen Symptomen das Bild einer ausgebreiteten, strangförmigen, oberflächlichen Phlebitis an beiden Beinen darbot und außerdem an beiden Unterbeinen nodöse Infiltrate und Hautblutungen hatte. Ich erhielt Gelegenheit, aus den pathologisch veränderten Partien zwecks mikroskopischer Untersuchung ein paar Exzisionen zu machen; gleich bei der ersten Durchsicht meiner Schnitte fand ich so viel des Interessanten, daß ich derselben eine genauere Untersuchung folgen ließ. Ich hatte die Absicht, mehrere Fälle abzuwarten, um bei einer eventuellen Veröffentlichung ein größeres Material zur Verfügung zu haben; da sich aber bisher kein solcher Fall dargeboten hat, habe ich es, besonders nachdem Erich Hoffmann[1]) seine schönen und mit meinem Falle im wesentlichen übereinstimmenden Untersuchungen veröffentlicht hat, für richtiger gehalten, mit meinen Mitteilungen nicht länger zu zögern. Herrn Professor Welander, der mir den Fall freundlich überlassen und mit großem Inter-

[1]) E. Hoffmann. Venenerkrankungen im Verlauf der Sekundärperiode der Syphilis, Archiv für Dermatologie und Syphilis. Band LXXIII. 1., 2. und 3. Heft.

esse meine Untersuchung verfolgt hat, spreche ich hiermit meinen verbindlichsten Dank dafür aus.

Ein näheres Eingehen auf die Literatur über die sekundärsyphilitischen Veränderungen des Venensystemes halte ich hier für überflüssig, da wir dieselben in J. K. Prokschs Arbeit „Über Venensyphilis“ (1898) und in Hoffmanns kürzlich erschienener Abhandlung erschöpfend behandelt finden. Nach der Veröffentlichung des letzteren Werkes ist indessen ein neuer, histologisch untersuchter Fall von nodösen Syphiliden mitgeteilt, weshalb ich diesen hier in allergrößten Kürze referieren will. J. Darier und Civatte[1]) haben bei einem 36jährigen Mann mit ausgebreiteten sekundär-syphilitischen Symptomen auf der Haut und den Schleimhäuten eine Anzahl kleiner, subkutaner, gerundeter, beweglicher, mäßig schmerzhafter, auf alle 4 Extremitäten lokalisierten Tumoren beobachtet. Die histologische Untersuchung einer solchen kleinen Geschwulst ergab, daß dieselbe als ein von der Venenwand ausgegangenes Syphilom zu betrachten sei; in der Vene haben sie zwei Klappen angetroffen. Abgesehen von den anatomischen Untersuchungen Mendels und Thibierges, welchen Autoren es nach Hoffmann[2]) nicht geglückt ist, Stellen mit charakteristischen syphilitischen Veränderungen anzutreffen, liegen neuere und ausführlichere bis dato von Hoffmann über Erythema nodosum et multiforme syphilitischen Ursprunges, sowie über die strangförmige Phlebitis und die nodösen Syphilide und schließlich von Max Marcuse[3]) und Darier und Civatte über nodöse Syphilide vor. In dem Falle, über den ich hier unten berichten werde, kommen die strangförmige Phlebitis und nodöse Syphilide zusammen vor, und dies macht den Fall dazu geeignet, den Zusammenhang zwischen diesen beiden Krankheiten zu beleuchten und die Kenntnisse über dieselben hierdurch in einigen Beziehungen zu komplettieren.

---

[1]) J. Darier und Civatte: „Syphilides nodulaires hypodermiques.“ Annales de dermatologie et syphiligraphie. Mars 1905. p. 267.

[2]) l. c. pag. 278.

[3]) Max Marcuse. Archiv f. Dermatologie u. Syphil. Band XXXVI. Heft I. 1902.

In Schweden ist, soweit ich finden konnte, kein Fall von Venensyphilis im Sekundärstadium publiziert, und diese Krankheit dürfte nach den Auskünften, die ich mir von einigen bedeutenden Syphilidologen verschafft habe, sowohl in Krankenhäusern wie in der Privatpraxis außerordentlich selten sein; erst in der jüngsten Zeit hat sich jedoch die Aufmerksamkeit auf sie gerichtet, und es ist nicht unwahrscheinlich, daß die Frequenz desselben in der Zukunft anders beurteilt wird.

Der Patient kam am 3. August 1904 unter meine Observation. Er war da schon einmal vom 10./V. bis 16./VI. 1904 in St. Göran (Dr. Möllers Abteilung) behandelt worden. Das damals ausgefertigte Krankenjournal lautet: E, 24 Jahr, Träger (Expreßarbeiter).

Seit 3 Wochen Geschwüre am Penis. Coitus wiederholte Male vorher. Keine Behandlung. Hat sich in der letzten Zeit nicht wohl befunden.

Status praesens den 10./V: Im Sulcus an der linken Seite ein eine Mark großes, reines Geschwür mit abfallenden Rändern und induriertem Boden. Am Penoskrotalwinkel ein ungefähr gleich großes Geschwür von derselben Beschaffenheit. Dorsalstrang palpabel. Drüsen in der rechten Leiste so groß wie eine spanische Nuß, in der linken eine wallnußgroße Drüse. Kubital-, Axillar- und Halsdrüsen halberbsen- bis erbsengroß. Beginnendes kleinfleckiges Roseol. Fühlt sich matt und krank. 0 Alb., 0 Zucker.

Diagnose: Lues recens (scleroses, roseol lymphangitis dorsalis polyadenit).

Behandlung: Merkuriol-Säckchen (täglich 6·5 *g* Merkuriol).

24./V. Stomatitis incipiens.

7./VI. Stomatitis geheilt.

16./VI. Symptomfrei entlassen.

Am 17./VII. stellte sich Patient in der Poliklinik des Krankenhauses ein; er zeigte da kein anderes neues syphilitisches Symptom als Erosionen an den Tonsillen; am 22./VII. begann er unbedeutend schmerzende, kleine geschwollene „Knoten" an den Unterbeinen sowie andere ziemlich schmerzhafte Verhärtungen an der Innenseite des rechten Knies und am Schenkel zu fühlen; ebenso gibt er an, daß er gleichzeitig an den Streckseiten der Arme „Ausschlag" bekommen habe. Es stellten sich auch eine gewisse Schwierigkeit beim Gehen, sowie gelinde, des Abends exacerbierende, spontane Schmerzen in den Beinen ein. Patient gibt an, daß er in den ersten Tagen des Juli (also 3 Wochen bevor er selbst Symptome von den Beinen beobachtet hat) ungewöhnlich anstrengende körperliche Arbeit (Transportieren schwerer Möbel) gehabt habe. 24./VII. besuchte er wiederum die Poliklinik. Die Anzeichnungen hier lauten: Phlebiten in Vena saphena. 31./VII. wurden Papeln im Schlunde wahrgenommen. 17./VII., 24./VII. und 31./VII. hatte Patient eine Merkuriolölinjektion (entspr.

3 × 0·067 *g* Hg) erhalten. Im Krankenhause am 3./VIII. 1904 aufgenommen. Er gibt an, daß er vor der Infektion mit Syphilis stets gesund gewesen, niemals einen Aderbruch oder eine rheumatische Affektion gehabt habe.

Status praesens bei der Aufnahme:

Patient ist mittelgroß, kräftig gebaut und wohl genährt. Temperatur afebril. Der Urin enthält weder Albumin noch Zucker. Innere Organe anmerkungsfrei. Nirgends varicös erweiterte subkutane Venen.

Im Sulcus und Penoskrotalwinkel ein paar nicht ganz eine Mark große, runde, ziemlich harte Sklerosereste. Dorsalstrang unempfindlich, etwas ungleichmäßig, kaum gänsekieldick. Inguinal-, Axillar-, Cubital- und Cervikaldrüsen angeschwollen, hart, unempfindlich. An beiden Tonsillen grauweiße, muköse Papeln; an den Streckseiten der Arme ein paar erbsengroße, braune, infiltrierte, unbedeutend abschuppende, nicht juckende Papeln.

An beiden Beinen fühlt man unmittelbar unter der Haut strangförmige Verhärtungen, teils eine größere, dem Verlauf der Vena saphena magna von der medialen Malleole kontinuierlich bis zur Fossa ovalis hinauf entsprechende, teils kleinere, nach dem großen Strang laufende, am Unterbein mehr schräg, am Schenkel mehr quergehende. Die größeren Stränge sind hoch oben ungefähr bleifederdick, nach unten zu, wo sie palpabel werden, ungefähr gänsekieldick; die Querzweige ungefähr halb so dick. Hier und da merkt man centimeterlange und kürzere, spindelförmige Verdickungen. Die Stränge sind überall gegen die Haut und die Unterlage verschiebbar, für das Gefühl hart, rund und schmerzen etwas bei der Palpation. Die Haut über den veränderten Venenstämmen anmerkungslos. Am Körper im übrigen bieten die subkutanen Venen nichts Abnormes dar. An den Außen- und Innenseiten beider Unterschenkel sowie unmittelbar unterhalb des linken Knies an der Innenseite fühlt man eine kleinere Anzahl von erbsen- bis kastaniengroße, runde, nicht scharf begrenzte, ziemlich feste, unbedeutend schmerzende Infiltrate, über welchen die Haut festgelötet, hier und da blaugelbviolett gefärbt ist. Ein Zusammenhang zwischen diesen Infiltraten und den obengenannten Venensträngen ist nicht mit voller Gewißheit zu palpieren. In der Haut auf der Vorderseite der Unterschenkel befinden sich teils vereinzelte, punktförmige, braunblaue Blutungen, teils 10-Pfennig große Konglomerate solcher. Patient gibt an, seine Krankheit bereite ihm nunmehr keine subjektiven Unannehmlichkeiten.

Diagnose: Lues recidiv. (Sklerosereste, Dorsallymphangitis, Polyadenitis, Pap. muc. tonsillar., Pap. bracchior phlebitides Ven. saphen. magn. bilat. „nodöse" Syphilide).

Behandlung: Bettlage. 4 Injektionen (je 0·067 *g* Hg) von Merkuriolöl (Patient hatte unmittelbar vorher in der Poliklinik 3 Injektionen bekommen).

9./VIII. Von der Vena saphena magn. sin., von den nodösen Infiltraten sowie von der Ecchymosen führenden Haut wurden verschiedene Stückchen excidiert (s. unten!).

10./VIII. Die Venenstränge fühlen sich überall schmäler an; die Blutungen verblassen; die nodösen Infiltrate vermindern sich.

26./VIII. An den Tonsillen geheilt; die Excisionswunden p. p. geheilt.

29./VIII. Von den Papeln an den Armen bleiben jetzt nur Pigmentflecke zurück.

30./VIII. Die Phlebiten haben überall abgenommen, die Querzweige kaum palpabel; die Blutungen und Infiltrate an den Unterbeinen verschwunden. Entlassen.

Patient hat sich späterhin vorgestellt:

11./IX. War symptomfrei; die Querstränge nicht mehr palpabel; die größeren Stränge fortfahrend längs des ganzen Verlaufes der Vene fühlbar, viel schmäler als bei der Entlassung.

25./IX. Symptomfrei; die Venenstränge bis auf einige unbedeutende Reste nicht mehr palpabel.

Hiernach habe ich den Patienten nicht mehr gesehen.[1])

Wir sehen also, wie ein früher gesunder, 24jähriger Arbeiter 4 Monate nach der Infektion mit Syphilis und ungefähr 3 Wochen nach einer größeren körperlichen Anstrengung, gleichzeitig mit einem ganz deutlichen Rezidiv dieser Krankheit (muköse Papeln an den Tonsillen sowie Papeln auf der Haut an den Streckseiten der Arme) von einem auf die subkutanen Venen der Beine lokalisierten Krankheitsprozeß befallen wird, der in einem offenbaren Zusammenhange mit an seinen Unterbeinen gleichzeitig auftretenden, knotenförmigen Infiltraten und Hautblutungen steht. Die außerordentlich geringen subjektiven Unannehmlichkeiten, die geringe Schmerzhaftigkeit bei der Palpation der kranken Teile, die Abwesenheit jeder starken Inflammation in und um dieselben, sowie die normale Temperatur lassen ganz deutlich erkennen, daß es sich hier ebenso wenig um eine gewöhnliche septische Trombophlebitis, wie um ein Erythema nodosum des gewöhnlichen Typus handeln kann. Näher liegt da die Vermutung, daß die Infektionskrankheit, die Pat. schon in sich trug, Syphilis, die Ursache seiner Phlebitis und der übrigen Veränderungen sei, und, wie aus dem Verlaufe, dem Resultate der Behandlung und der mikrosko-

[1]) Anm. bei der Korr. Am 27./VII. 1905 stellte sich Pat. wieder ein; er hatte jetzt am Penis ein weiches Chankergeschwür; von Syphilis war kein Symptom zu entdecken; die Venen an den Beinen bei Untersuchung vollständig normal. Er hat im Jänner 1905 eine Hg-Injektions-Behandlung durchgemacht.

pischen Untersuchung hervorgeht, hat sich diese Diagnose auch bestätigt. Die von einigen Verfassern beschriebene tuberkulöse Phlebitis nimmt sich klinisch und anatomisch ganz anders aus, und um die kürzlich in der Fachliteratur erwähnte gonorrhoische Phlebitis kann es sich ja hier nicht handeln, da Pat. niemals eine Gonorrhoe gehabt hat. Klinisch stimmt also das jetzt geschilderte Krankheitsbild vollkommen mit der von Hoffmann und anderen gezeichneten strangförmigen Phlebitis und den nodösen Syphiliden überein.

Anatomische Untersuchung.

Unter Chloroformnarkose wurden am 9./VIII. aus der Vena saphena magna sin. exstirpiert 1. ein ein Zentimeter langes, ungefähr gänsekieldickes Stück ungefähr mitten auf dem Unterbeine, sowie 2. ein ebenso langes, spindelförmig aufgetriebenes Stück dicht unterhalb des Kniegelenkes. Ferner wurden durch einen Ovalärschnitt ein ungefähr haselnußgroßer, gerundeter Knoten sowie eine 10-Pfennig große Hautpartie mit Blutungen aus demselben Unterbein herausgenommen; alles zusammen also 4 verschiedene Partien. Die herausgenommenen Venenstücke boten makroskopisch bedeutende Wandverdickungen dar; das Lumen offenstehend, verdrängt, sichelförmig; das Stück von dem knotenförmigen Tumor war von ziemlich fester, etwas teigiger Beschaffenheit, an ein paar Stellen zeigten sich ein paar kleine Venen mit deutlich verdickten Wandungen abgeschnitten.

Nach der Fixierung teils in Müllerformalin, teils in Carnoys Flüssigkeit wurden die Stücke auf gewöhnliche Weise gehärtet und in Celloidin und Paraffin eingebettet. Zur Untersuchung kamen Querschnitte der Vena saphena, Längs- und Querschnitte des nodösen Infiltrates sowie des Hautstückes. Färbung ist mit Hämatoxylin-Eosin, nach van Gieson, Elastinfärbung nach Weigert u. Unna-Tänzer, Fibrinfärbung nach Kockel, Bakterienfärbung nach Gram-Weigert sowie Tuberkelbazillenfärbung mit Karbolfuchsin nach Ziehl-Nelsen vorgenommen worden. Die beiden letzteren Färbungsmethoden haben stets ein negatives Resultat ergeben.

Zuerst will ich über den Schnitt von Stück I berichten, wo die Verhältnisse relativ einfach sind. Die etwas zusammengefallene Vene zeigt eine bedeutende Verdickung der Wand. Das Lumen ist unregelmäßig spaltenförmig. Die Intima zeigt eine bedeutende Verdickung, die sich nicht rund herum erstreckt, sondern beinahe die Hälfte des Umfanges einnimmt; der übrige Teil der Intima bietet indessen keineswegs normale Verhältnisse dar; das Endothel ist mehrschichtig und unter demselben befindet sich eine an den verschiedenen Stellen verschieden starke Rundzellinfiltration. Die verdickte Intimapartie stellt sich hauptsächlich als

aus einem zellenreichen Granulationsgewebe bestehend dar, in welchem sich an einer Stelle eine mehrkernige Riesenzelle zeigt; eine nekrotische Partie ist nicht zu sehen, ebensowenig ist in Schnitten von dieser Partie eine Trombenmasse sichtbar. Die Zellen im Granulationsgewebe sind teils Leukocyten mit einem oder mehreren Kernen, teils mehr langgestreckte oder spindelförmige Zellen; neugebildete Gefäße zeigen sich ebenfalls in mäßiger Anzahl.

Auch die Media weist Veränderungen auf; außer einer bedeutenden Verdickung des Bindegewebes und des Elastins in „der inneren Längsschicht" scheint auch die quergehende Muskulatur bedeutend hyperplastisch zu sein; eine Vermehrung des längsgehenden Bindegewebes sowie eine allgemeine des elastischen Gewebes durch die ganze Media läßt sich ebenfalls konstatieren; eine stärkere Rundzellinfiltration in der Media scheint dagegen nicht vorzuliegen. In der Adventitia erscheinen alle Vasa vasorum als stark mit roten Blutkörperchen gefüllt, und ihre Wandungen sind im allgemeinen verdickt. Es liegt hier also ein Inflammationsprozeß vor, der hauptsächlich die Intima und in geringerem Grade die Media angegriffen hat, wobei die Vasa vasorum deutliche Veränderungen aufweisen.

In Schnitten von dem spindelförmig angeschwollenen Venenstück erweisen sich die Veränderungen als noch hochgradiger u. charakteristischer:

2*a*). Von dem sich verdünnenden unteren Ende des Stückes. Der Querschnitt ist hier beinahe kreisrund, das Lumen sichelförmig; die Intimaverdickung, die hier $^2/_3$ der Peripherie einnimmt, ist bedeutend hochgradiger als in der vorhergehenden Serie; die zentralsten Teile des in das Lumen hineinragenden Zapfens erweisen sich bei der Färbung nach Kockel als aus Fibrin bestehend, das jedoch mit einem neugebildete Gefäße führenden, zellenreichen Granulationsgewebe durchsetzt ist; im übrigen dieselben Veränderungen, wie eben beschrieben; die Anzahl der Riesenzellen ist dagegen hier außerordentlich groß. Die Media weist außer einer bedeutenden Hyperplasie ihrer bindegewebigen, muskulären und elastischen Elemente, hier ein mehr inflammatorisches Aussehen auf, da zwischen den Balken in demselben eine bedeutende Zellinfiltration sofort in die Augen fällt; kleine Gefäße mit mehrschichtigem Endothel zeigen sich hier und da in der mittleren und äußersten Schicht derselben; die Lymphräume werden durch angeschwollene Endothelzellen ausgefüllt. Die Gefäße der Adventitia bieten hier dasselbe Bild dar, wie im vorhergehenden Schnitt; im periadventitiellen Bindegewebe zeigen die Gefäße ebenfalls Blutüberfüllung und Wandverdickung, daneben kommen um sie und im Fettgewebe an mehreren Stellen reichliche Rundzellinfiltrate vor.

2*b*). Schnitte von dem dicksten Teil der Vene, Fig. I, haben, wie sich zeigt, zwei Klappen (f und f') getroffen: der in das Lumen hineinragende Zapfen wird durch einen U-förmigen, bandförmigen „aus Bindegewebe und elastischer Membrane (*d*) bestehenden Zug (*f*), die Klappe, in zwei Teile geteilt, eine inselförmige, periphere aus der in der Kon-

kavität der Klappe, zwischen derselben und der Wand befindlichen Intima-Proliferation plus Zentralthrombe (*g*) bestehende, und eine die Konvexität der Klappe bekleidende Zone, die sich als aus denselben Elementen wie die Intima in den vorhergehenden Schnitten + Thrombenmasse zusammengesetzt erweist; Granulationsgewebe mit verschiedenartigen Zellen, zahlreiche Riesenzellen und neugebildete Gefäße sind auch hier zu finden. Grade dieser Bildung gegenüber zeigt sich eine gefaltete, aus Bindegewebe und elastischer Membrane bestehende bandförmige Bildung, die ebenfalls nur eine, durch die Präparation etwas mißhandelte, Klappe (*f*) sein kann. Die Media und Adventitia weisen vielleicht noch mehr inflammatorische und hyperplastische Veränderungen auf, als in vorgehenden Schnitten; daß Muskulatur und Bindegewebe hier in mächtigen Zügen (*c*) auftreten, stimmt mit dem normalen Bau der Vene beim Ansatz einer Klappe überein; gerade an diesen Stellen sind die Rundzellen am zahlreichsten, die Kapillaren und Lymphräume mit angeschwellten und mehrschichtigen Endothelzellen (*i*) gefüllt.

Ich beabsichtige nun zur Beschreibung der Schnitte von dem haselnußgroßen Knoten überzugehen: 1. Querschnitt (im Verhältnis zur Längsachse des Beines). Im subkutanen Fettgewebe zeigen sich zwei hochgradig veränderte Venen, die eine, Fig. 2, quer, die andere schräg geschnitten, die sich offenbar unlängst von einem gemeinsamen Stamme abgeteilt haben. Die quergeschnittene Vene bietet in Kürze folgende Veränderungen dar: Die Intima ragt wie ein Zapfen (*c*) mit einer ungefähr $^1/_3$ der Peripherie entsprechenden Basis in das Lumen hinein und füllt dasselbe bis auf einen schmalen spaltenförmigen Raum aus. Die Intimaverdickung besteht aus einem riesenzellenhaltigen, zellreichen Granulationsgewebe. Das Endothel auf dem übrigen Umfange mehrschichtig, die Membrana elastica interna (*d*), ringsherum gut erhalten, zeigt eine deutliche Vermehrung der Fasern. Die zentralsten Teile der Intimaverdickung enthalten spärliche, netzförmig angeordnete Fibrinfasern. Die Media und die Adventitia weisen dieselben Veränderungen auf, wie die bei der Beschreibung der Vena saphena erwähnten, besonders tritt die Vermehrung des elastischen Gewebes hier außerordentlich schön hervor; außerdem erweist sich das umgebende Binde- und Fettgewebe als der Sitz eines Inflammationsprozesses, auf dessen Beschreibung ich später zurückkommen werde. Das Lumen der schräggeschnittenen Vene ist vollständig durch ein Granulationsgewebe mit zahlreichen einkernigen Leukocyten, anderen Zellen, Riesenzellen und neugebildeten Gefäßen ausgefüllt; in derselben gewahrt man zwei fibro-elastische, gefaltete Membranen, welche als zwei schräggeschnittene Klappen aufgefaßt werden müssen; die Membrana elastica interna findet man nur auf gewißen Strecken wieder; mitunter ist sie durch in direktem Zusammenhang mit ähnlichen Geweben zwischen den Muskel- und Bindegewebsbalken der Media stehende Granulationsgewebezapfen unterbrochen. Nekrose in der das Lumen ausfüllenden Masse ist nicht zu konstatieren; in den zentralsten Teilen spärliche Fibrinnetze. Die Media und Adventitia sind der Sitz einer wenn möglich

noch intensiveren Inflammation als der eben besprochenen: die Balken sind durch zell- und gefäßreiches Gewebe zersprengt; Kapillaren und Lymphgefäße in großer Ausdehnung durch proliferierende Endothelzellen vollständig verstopft; starke Vermehrung der Bindegewebs- und elastischen Elemente der Wand; das das Gefäß umgebende Gewebe werde ich weiter unten beschreiben.

2. Längsschnitte: *a*) Durch die veränderte Subcutis lateral von dem zentral verlaufenden Gefäße, d. h. am Rande der „nodösen Syphilide". Besonders schön gehen die Veränderungen hier aus Fig. 4 hervor. Im Zentrum liegt eine Arterie (*f*) von gewöhnlichem Aussehen; die übrigen Gefäße (*e*) weisen eine deutliche Wandverdickung mit mehrschichtigem Endothel auf. Manche Kapillare im Fettgewebe stark blutgefüllt (*b*). Die Balken des Bindegewebes teils von zellreichem Granulationsgewebe *c*, teils von Ödem (*d*) und teils von Blutextravasaten (*g*) zersprengt. Das Fettgewebe (*a*) ist durch Granulationsgewebe infiltriert, das an anderen Stellen, als der abgebildeten, bedeutend mächtiger ist, ja jenes vollständig zerstört. Fig. 5 zeigt eine Gruppe Riesenzellen mit „randständigen" Kernen in dem Inflammationsgewebe. *b*) Durch eine der Venen (Tangentialschnitt, Fig. 3). Zentral in der Venenwand quergehende Muskel- und Bindegewebsbalken *a* mit vermehrter Elastica, alles von dem oft genannten Granulationsgewebe durchsetzt. Mehr peripher sind die längsgehenden Media- und Adventitiabalken (*b*) getroffen; sie sind noch mehr vom Granulationsgewebe, in welchem man hier und da Riesenzellen (*c*) des vorher beschriebenen Typus antrifft, zersprengt. Außerhalb der äußersten Balken (*c*) setzt sich das Granulom mit einer außerordentlich kompakten Zellinfiltration (*d*) in der Umgebung bis zur Cutis hinauf fort; die Haut überhalb dieser Partie bietet keine anderen Veränderungen dar, als Verdickungen der Gefäße und etwas Rundzellinfiltration um dieselben; derartig veränderte Gefäße (*f*) sind auch im subkutanen Fettgewebe und in der Gefäßwand wahrzunehmen.

Schnitte durch das Stück 4 (Fig. 6) — das mit punktförmigen Blutungen versehene Hautstück — zeigen in der Cutis sitzende, ältere, in Organisation begriffene Extravasate (*a*); in einem dieser frischen Granulationsgewebe sieht man auf dem Bilde eine Riesenzelle (*b*); die Gefäße weisen starke Blutfüllung, mehrschichtiges Endothel und perivaskuläre Infiltration (*c*) auf, mit einem Worte: der spezifische Charakter des Prozesses ist bis zur Epidermis hinauf bewahrt.

Wenn ich nun versuche, das Resultat der mikroskopischen Untersuchung zusammenzufassen, so will ich erst darauf hinweisen, daß die Veränderungen in den verschiedenen untersuchten Partien denselben Hauptcharakter darbieten. Der Prozeß läßt sich in Kürze als ein mit starken Kapillar- und Lymphgefäßveränderungen verbundener, Riesenzellen und Unnasche Plasmazellen (nach Färbung mit polychromem Methylenblau

konnte deren reichliches Vorkommen in allen den verschiedenen Stücken mit Leichtigkeit beobachtet werden) in Menge führender Inflammationsprozeß bezeichnen. Sein spezifischer Charakter läßt sich überall konstatieren, und in Gemäßheit mit Hoffmann[1]) glaube ich, daß man mit vollem Rechte behaupten kann, daß ein pathologischer Prozeß. wie der oben beschriebene, nicht leicht auf etwas anderem als auf Syphilis beruhen kann. Nirgends hat die Anordnung des inflammierten Gewebes den Typus einer Tuberkulose dargeboten, ebenso wenig haben Tuberkelbazillen oder Gram-positive Mikroorganismen konstatiert werden können. Daß es sich hier nicht, wie in Marcuses Fall, um einen dem Gumma nahestehenden pathologischen Prozeß handelt, geht daraus hervor, daß nirgends Nekrosen anzutreffen waren, wie ja auch zu erwarten war, da ich ja mit einem Luetiker zu tun hatte, der für das Sekundärstadium charakteristische Symptome an Haut und Schleimhäuten aufwies.

Was den Ausgangspunkt des Prozesses angeht, so scheint mir aus der mikroskopischen Untersuchung mit großer Wahrscheinlichkeit hervorzugehen, daß derselbe in der Intima und möglicherweise in der „inneren Längsschicht der Media" beginnt. An den Stellen, wo die Veränderungen sichtlich am frischesten sind (Stück 1 von vena saphena und die auf Fig. 2 abgebildete quergeschnittene Vene in dem gerundeten „Knoten") beherrscht die kolossale Intimaveränderung das ganze Bild; an diesen Stellen ist keine Spur einer Trombenbildung vorhanden, sondern diese tritt auf der veränderten Intima offenbar sekundär auf. Die hochgradigsten Veränderungen befinden sich, wie aus Fig. 1 (Querschnitt durch die vena saphena) sowie aus Fig. 3 (Tangentialschnitt durch die Wand der einen — Klappen führenden — Vene im „Knoten") hervorgeht, an den Stellen, wo Klappen angetroffen werden.[2])

Auf dem Querschnitte (Fig. 1) sieht man, wie die die ganze Gefäßwand durchsetzende Inflammation offenbar „im Klappenwulst" (*c*) am hochgradigsten ist[3]); hier nimmt man zahlreiche Kapillaren und Lymphgefäße mit angeschwollenem Endothel, reichliche vasa vasorum (*i*) mit dicken Wandungen wahr; an

[1]) Hoffmann, l. c. pag. 277.
[2]) Hoffmann, l. c. pag. 296.
[3]) Hoffmann, l. c. pag. 281.

einer Stelle ist die Membrana elastica interna durchbrochen (*k*); hier geht das Granulationsgewebe der Media direkt in das der Intima über; bei stärkerer Vergrößerung werden hier zahlreiche neugebildete Gefäße sichtbar. Auf dem Tangentialschnitt erwecken die Adventitia und das perivaskuläre Fettgewebe, die sich ja als der Sitz eines besonders heftigen Inflammationsprozesses des charakteristischen Typhus erweisen, unsere hauptsächliche Aufmerksamkeit.

Ferner haben frühere Forscher als wahrscheinlich erklärt und Hoffmann durch Schnitte gezeigt, daß die nodösen Syphilide mit Vorliebe an den Teilungsstellen kleiner kutaner Venen entstehen; wie aus meinem Fall hervorgeht, kann ich auch dieses bestätigen. Es zeigt sich nämlich, daß die „nodösen Syphilide" auf folgende Weise aufgebaut sind: zentral besteht sie aus einer in zwei sich teilenden Vene; der eine der Zweige (oder der Hauptstamm?) ist mit ein paar Klappen versehen, und hier erweisen sich die Veränderungen als bedeutend hochgradiger (Thrombose, Inflammation durch die ganze Gefäßwandung, perivaskuläre Inflammation) als in der anderen Vene (hauptsächlich endo- und mesophlebitische Veränderungen). In dem Fett- und Bindegewebe um diese Gefäße setzt sich dann der Prozeß durch die Gefäßwandung bis zur Cutis hinauf fort; das hier beobachtete Ödem erklärt die teigige Konsistenz der nodösen Syphilide, ebenso wie die im Fett- und Bindegewebe befindlichen Blutextravasate die Ursache der blaugelben Färbung der Haut über dem „Knoten" sind.

Was schließlich die Ätiologie betrifft, so sind ja körperliche Anstrengungen oft als das verursachende Moment[1]) einer syphilitischen Phlebitis in der Vena saphena angenommen worden. Auch in meinem Falle ist eine solche körperliche Anstrengung, allerdings zirka 3 Wochen, bis Pat. selbst merkte, daß seine Beine nicht vollständig gesund seien, vorausgegangen; da die krankhaften Veränderungen jedoch natürlich einige Zeit zu einer solchen Entwickelung bedurften, daß sie für den Pat. selbst wahrnehmbar wurden, so ist es wohl höchstwahrscheinlich, daß diese Anstrengung keineswegs ohne Schuld an dem Entstehen seiner Krankheit gewesen ist.

Abgesehen davon, daß mein Fall klinisch in allem mit dem aufgestellten Bild der sekundärsyphilitischen strangförmigen Phlebitis und der nodösen Syphilide übereinstimmt, habe ich durch die mikroskopische Untersuchung das Resultat der noch sehr spärlichen pathologisch-histologischen Untersuchungen auf diesem Gebiete in allem wesentlichen bestätigen können; außerdem habe ich Schnitte von Venen mit Klappen vorlegen können (Hoffmann ist es ja nicht gelungen,

[1]) Hoffmann, l. c. pag. 297.

irgendeine solche Stelle anzutreffen), und damit der Annahme, daß der Prozeß hier, und zwar in den „in den Klappenwülsten" so reichlich vorkommenden vasa vasorum seinen Anfang nehme, eine kräftige Stütze geben können.

Zur Vervollständigung unserer Kenntnisse von den sekundärsyphilitischen Veränderungen des Venensystems bedarf es allerdings noch weiterer Untersuchungen einer großen Anzahl Fälle; aber die erweiterte Kenntnis der pathologischen Anatomie der Syphilis, die die noch ganz neuen Forschungen auf diesem Gebiete schon gebracht haben, ist von nicht geringer Bedeutung und von großem Interesse, und ich bin der Überzeugung, daß fortgesetzte Forschungen in dieser Richtung die Lösung mancher Fragen betreffs der Natur dieser noch in vielen Beziehungen so rätselhaften Krankheit herbeiführen werden.

Erklärung der Abbildungen auf Taf. II—IV.

Fig. 1. Querschnitt der vena saphena magna, durch zwei Klappen gehend. *a*) Adventitia mit stark entwickeltem Bindegewebe und elastischen Fasern; Gefäße stark blutgefüllt und verdickt; auch Rundzelleninfiltration, *b*) Media und *c*) Klappenwulst weisen die im Texte näher besprochenen Veränderungen auf, *d*) und d_1) elastische Membrane, bei *k*) unterbrochen, *e*) Intimawucherung, *f*) und f_1) die Klappen, *g*) Fibrin, etwas gelbgrünlich gefärbt, *h*) Riesenzellen im Granulationsgewebe der Intima, *i*) Vasa nutritia im Klappenwulst und in der Media. Färbung nach van Gieson; Elastinfärbung mit Resorzin-Fuchsin nach Weigert vorausgeschickt.

Fig. 2. Querschnitt durch eine der Venen des nodösen Syphilid. *a*) Gefäße der Adventitia, *b*) Media; zeigt starke Zelleninfiltration und eine hochgradige Vermehrung der elastischen Fasern, *c*) Intimawucherung mit zwei Riesenzellen, *d*) elastische Fasern. Färbung mit Unna-Tänzers saurem Orcein und mit Unnas polychromem Methylenblau.

Fig. 3. Tangentialschnitt durch die Wand der zweiten Vene im Knoten; im Niveau der Klappen abgebildet. *a*) quergeschnittene quergehende Muskelzüge der Media, *b*) längsgehende Bindegewebsfasern der Adventitia, *c*) perivaskuläres (subkutanes) Fett- und Bindegewebe, *d*) Rundzelleninfiltration im Fettgewebe, *e*) Riesenzellen in der Adventitia, *f*) dickwandige blutgefüllte Gefäße. Färbung wie Tafel I.

Fig. 4. Schnitt durch die Peripherie des Knotens. *a*) subkutanes Fettgewebe, von Rundzellen ziemlich stark infiltriert, *b*) blutgefüllte Gefäße, *c*) Rundzelleninfiltriertes Bindegewebe, *d*) Ödem im Bindegewebe, *e*) kleine Vene mit verdickter Wand, *f*) kleine Arterie, *g*) Blutextravasat. Färbung nach van Gieson.

Fig. 5. Eine andere Partie desselben Schnittes. Etwas stärkere Vergrößerung. Zeigt eine schöne Gruppe Riesenzellen im stark rundzelleninfiltriertem subkutanen Gewebe. Färbung noch van Gieson.

Fig. 6. Schnitt durch das Hautstück. *a*) rundzelleninfiltrierte alte Blutextravasate, *b*) Riesenzelle, *c*) Gefäß der Cutis mit Wandverdickungen. Färbung nach van Gieson.

Aus der königl. Universitätsklinik für Hautkrankheiten zu Breslau.
(Direktor: Geh. Medizinalrat Prof. Dr. Neisser.)

Weiterer Beitrag zur Pathologie der gonorrhoischen Epididymitis.

Von

Privatdozent Dr. med. **Gustav Baermann,**
Assistent der Klinik.

(Hiezu Taf. V.)

In einer früheren Arbeit (Deutsche mediz. Wochenschr. LXXI. 1903. Nr. 40) habe ich die Literatur über die bakteriologischen Befunde bei gonorrhoischer Epididymitis zusammengestellt. Ich möchte mich hier darauf beschränken, einige kurze Daten aus derselben anzuführen. Eraud und d'Arlhac, Eraud und Hugouneng, nach ihnen Rollet, Carpentier, haben aus abszedierten Epididymitiden den sogenannten „Orchiococcus" gezüchtet, der nach ihrer Ansicht auch in der normalen Urethra vegetiert und bei einer interkurrierenden Gonorrhoe Epididymitis hervorzurufen vermag. Dieser Orchiococcus war dem Gonococcus morphologisch ähnlich, unterschied sich aber dadurch, daß er auch auf gewöhnlichen, serumfreien Nährböden ein üppiges Wachstum zeigte und daß seine Kolonien eine stärkere Weißfärbung aufwiesen.

Diese von der französischen Schule erhobenen Befunde fanden jedoch wenig Anklang, da man a priori überzeugt war, daß der Gonococcus selbst oder dessen Toxine der Erreger der gonorrhoischen Epididymitis sei.

Routier, nach ihm Colombini, Grosz, Harttung, von Karwowski, Murphy, Laurent, Pizzini, Raskai-

Reach, Rosenthal, Witte, haben dann in abszedierten Epididymitiden Gonokokken mikroskopisch und zum Teil kulturell nachgewiesen. Collan war der einzige, der eine nicht abszedierte Epididymitis punktierte, und aus einigen Tropfen sanguinolenter Flüssigkeit Gonokokken züchtete. Ich selbst habe dann ungefähr 30 nicht abszedierte Epididymitiden punktiert, und wie aus meiner oben zitierten Arbeit ersichtlich, mit ganz seltenen Ausnahmen, positive Züchtungsresultate erhalten. Es hat sich bei diesen Punktionen die überraschende Tatsache ergeben, daß es bei einem großen Teil der Epididymitiden zur Abszedierung kommt, da sich zu wiederholten Malen 1—2 und mehr cm^3 Eiter durch die Punktionsspritze entleeren ließen. Bei diesen Fällen waren die Gonokokken schon mikroskopisch in den Ausstrich-Präparaten nachzuweisen. Nach mir hat dann Nobl zufällig zur Sektion gelangte, gonorrhoische Epididymitiden histologisch untersucht, aber mit negativem Gonokokken-Befund.

Durch diese meine Befunde war wohl außer allen Zweifel gesetzt, daß die gonorrhoische Epididymitis in jedem Fall durch eine lokale Einwanderung von Gonokokken verursacht sei.

Es war aber dadurch nicht bewiesen, auf welchem Wege die Einwanderung der Gonokokken erfolgt. Das Naheliegendste ist, wie ich schon in meiner früheren Arbeit erwähnt, daß die Gonokokken den vorgezeichneten Schleimhaut-Weg durch das Vas deferens nach dem Vas epididymidis innehalten. Dieser Annahme wurde aber stets entgegen gehalten, daß eine Reihe von gonorrhoischen Epididymitiden zustande kommen, ehe man irgend welche Erscheinungen am Samenstrang nachweisen kann, daß vielmehr häufig Funikulitiden erst nach dem Erscheinen des epididymitischen Knotens auftreten. Ich glaube, daß ein Teil dieser Fälle auf einem Untersuchungsfehler beruht, denn bei einer ganz genauen klinischen Untersuchung läßt sich fast immer eine mehr oder minder hochgradige, subjektive oder objektive Veränderung am Vas deferens nachweisen. Daß es einige seltene Fälle von Epididymitis ohne

jede vorausgehende Schwellung und Schmerzhaftigkeit gibt, ist nicht von der Hand zu weisen.

Aus Nobls und meinen später näher zu beschreibenden histologischen Befunden ist deutlich zu ersehen, daß eine oberflächliche Schleimhautreizung (Katarrh des Vas deferens) eintreten kann, ohne daß tiefer gehende Veränderungen mikroskopisch am Vas deferens nachzuweisen sind. Die Gonokokken können die Schleimhaut des Vas deferens überwandern, ohne mehr als einen oberflächlichen Schleimhautkatarrh ohne besondere Beteiligung der tieferen Schichten zu verursachen. Es ist dies nicht überraschend, denn auch die gonorrhoisch erkrankte Urethra, die ja einen, dem Vas deferens ähnlichen anatomischen Bau besitzt, bietet nur selten durch Palpation objektiv nachweisbare Erscheinungen dar, ebenso sind die subjektiven Erscheinungen gewöhnlich gering oder sie fehlen ganz.

Die anatomischen Unterschiede zwischen dem Vas epididymidis und dem Vas deferens sind dagegen so eingreifende, daß das scheinbar frühere Auftreten der Epididymitis und die klinische Verschiedenheit beider Erkrankungen aus rein anatomischen Verhältnissen erklärt werden kann. Das Vas deferens besitzt eine, im Vergleich zu seinem Lumen sehr stark ausgebildete Ring- und Längs-Muskulatur, es besitzt eine Mukosa und ein ziemlich fest gefügtes, mehrschichtiges Epithel. Der Ductus epididymidis dagegen besitzt ein in fortwährender Regeneration begriffenes, ziemlich locker gefügtes Epithel, das außerdem durch Vacuolisierung einzelner Epithelzellen und durch die Verschmelzung mehrerer solcher Vacuolen zu größeren Cysten, die nach dem Lumen zu platzen, noch geeigneter für die Invasion von Mikroorganismen ist. Die deutlichen klinischen Entzündungserscheinungen treten eben dort zuerst auf, wo dem Eindringen der Infektionserreger der geringste Widerstand entgegengesetzt wird — und dieser Ort ist eben der Anfang des Ductus epididymidis, die Cauda.

Ein zweiter Infektionsweg wären die Lymphbahnen. Es ist in der Tat nachgewiesen, daß die Lymphbahnen der Samenblasen mit denen des Vas deferens und

Ductus epididymidis anastomosieren. Es ist ferner wahrscheinlich, daß einem größeren Teil von Epididymitiden eine Infektion der Samenblase — deren Zustandekommen von der Urethra posterior aus leicht verständlich ist — vorausgeht, wodurch eine Nebenhoden-Erkrankung auf dem Lymphwege wohl zustande kommen könnte.

M. von Zeissl und Horowitz haben noch dazu ein, das Vas deferens begleitendes Lymphgefäß aufgefunden, dem sie eine Bedeutung für die Genese der Epididymitis beimessen. Ich konnte aber, ebensowenig wie Nobl, diese Annahme bestätigen. Meine mikroskopischen Befunde an der erkrankten Epididymis selbst sprechen strikte dagegen.

Es wurden zwar von Bergh zwei Fälle beschrieben, in denen sofort nach dem Coitus, vor dem Auftreten einer Urethritis gonorrhoica eine Epididymitis entstand, ein dritter, bei dem gleichzeitig mit der Urethritis die Epididymitis einsetzte. Es ist aber bei diesen Fällen nicht präzise angegeben, daß diese Patienten frei von früheren gonorrhoischen Resten waren, und das klinische Bild dieser Fälle erinnert doch zu sehr an von alten Epididymitiden ausgehende Rezidive, als daß sie als Gegenbeweis für eine Schleimhaut-Überwanderung angesehen werden können.

Neben der Differenz des anatomischen Baues beim Vas deferens und beim Ductus epididymidis kommen auch rein mechanische Momente in Betracht: das Lumen des Vas deferens ist viel weiter. Dem Abfluß des Sekretes wird in dem geraden, lang gestreckten Verlauf des Vas deferens kein besonderer Widerstand entgegengesetzt. Eine sehr rasche Anhäufung von Eiterzellen ist, da das Lumen durch eine starke, relativ gefäßarme Muskelschicht von dem gefäßreichen Bindegewebe der Umgebung getrennt, nicht möglich.

Beim Ductus Epididymidis liegen die Verhältnisse gerade entgegengesetzt: das Lumen ist ein sehr enges, der Verlauf des Kanales ist ein überaus gewundener. Das erkrankte Epithel liegt nur durch eine mäßig dicke Muskel-Schicht getrennt, in direkter Nähe zahlreicher Blutgefäße. Die einzelnen Windungsschlingen des Ductus epididymidis

liegen so nahe aneinander, daß bei einer stärkeren Eiteransammlung im Lumen, die fast stets auch von einer entzündlichen Schwellung des betreffenden Kanalstückes begleitet ist, eine Kompression der in nächster Umgebung liegenden Kanalschlingen eintreten muß. Hierdurch wird natürlich ein Abfluß des Sekrets verhindert, und dadurch die Entzündungserscheinung selbstverständlich ganz erheblich vermehrt und die Abszedierung begünstigt.

Diese anatomischen und mechanischen Momente erklären, glaube ich, genügend, warum die starken, klinisch diagnostizierbaren Erscheinungen zuerst und am stärksten im Vas epididymidis auftreten.

Von einer reinen Toxinwirkung kann wohl nicht die Rede sein, da ich auch jetzt wieder bei einer Reihe von Fällen, die ich geschnitten und mikroskopisch untersucht, Gonokokken mikroskopisch und kulturell nachgewiesen habe.

Die Berichte von pathologisch-anatomischen Untersuchungen von gonorrhoischen Epididymitiden sind sehr spärlich, und die Sektionsbefunde von Monteggia, Gosselin, Rougeon, Schepeler, Laurent und Murphy geben uns über die eigentliche Natur des Prozesses eigentlich keinen erschöpfenden Aufschluß.

Von Nobl wurde dann ein zufällig zur Sektion gelangter Fall von blennorrhoischer Deferentitis, event. Epididymitis klinisch und histologisch genau beschrieben; es ist der erste, der uns näheren Aufschluß über die Histologie derselben gibt.

Es war mir bei meiner früheren Arbeit aus den durch Aspiration erhaltenen Eitersekreten nicht möglich, definitiv zu entscheiden, ob es sich um die Bildung von wirklichen, das Vas epididymidis zerstörenden Abszessen handelt, oder ob nicht etwa Stauungs-, also Pseudo-Abszesse in Frage kommen. Wahrscheinlich war es mir schon damals gewesen, daß häufig eine Zerstörung der Wandung des Vas epididymidis eintritt; denn in den Eiter-Ausstrichpräparaten waren zuweilen nekrotisierte Bindegewebsstückchen und in ein-

zelnen Fällen zum Teil nekrotische Stückchen des zerstörten Vas epididymidis nachzuweisen.

Durch meine neuerlichen Untersuchungen ist es außer Zweifel gesetzt, daß es in einem großen Teil der Fälle zu einer ausgedehnten Zerstörung des Vas epididymidis kommt, und daß es daher nur in seltenen Fällen zu einer restitutio ad integrum des erkrankten Nebenhodens kommen kann.

Daß die lokale Entzündung sehr rasch über die Schleimhautgrenzen hinausgeht, ist schon klinisch aus den zuerst von Augagneur beschriebenen Befunden wahrscheinlich gewesen. Nach 2 bis 3tägigem Bestehen einer gonorrhoischen Epididymitis tritt eine Verklebung beziehungsweise spätere Verwachsung der korrespondierenden Skrotalhaut mit der Tunica vaginalis ein. Diese Verlötung führt zuweilen zu einer ganz erheblichen Schwartenbildung und dauernden Verwachsung, gewöhnlich aber löst sie sich jedoch nach einigen Wochen wieder.

Diese Verlötungsstelle ist fast stets auch diejenige, an der es zu einer ausgedehnten Zerstörung am Nebenhoden kommt. Ebenso scheint mir das sofortige Auftreten der entzündlichen Hydrocele für eine rasche Ausbreitung des Entzündungsprozesses zu sprechen.

Ich habe seinerzeit zwei klinische Formen von Epididymitis auseinander zu halten versucht. Bei der ersten setzen sehr rasch stürmische, lokale und allgemeine Erscheinungen ein und führen schnell zu einer starken, entzündlichen Infiltration der Cauda oder des ganzen Nebenhodens. Eine starke blaurote Schwellung der Skrotalhaut, ein erheblicher Erguß in die Tunica vaginalis und Temperaturen von 40 bis 41 Grad gehen damit einher. Die Prostration des Patienten ist eine erhebliche, die Schmerzhaftigkeit des erkrankten Nebenhodens oft enorm. Diese starken, akuten Entzündungserscheinungen gehen nach 5 bis 8 Tagen zurück, die Infiltration erst nach einigen Wochen. In den meisten dieser Fälle, die ich längere Zeit beobachten konnte, restierte stets, auch nach Schwinden aller übrigen Erscheinungen, ein Knoten, der therapeutisch nicht zu beeinflussen war.

Ich habe schon in meiner ersten Arbeit ausgesprochen, ohne damals einen strikten Beweis hierfür erbringen zu können, daß es sich wahrscheinlich nicht um eine restierende Infiltration mit folgender bindegewebiger Umrandung handeln könne, sondern daß diese persistierenden Knoten nichts anderes als eine gewöhnliche Abszeßnarbe darstellen. Meine neuerlichen Untersuchungen haben meine damalige Annahme bestätigt.

Zu der zweiten klinischen Form gehören diejenigen Epididymitiden, die mit leichten klinischen Erscheinungen einhergehen. Es läßt sich gewöhnlich nur ein isolierter Knoten in der Cauda, sehr selten im Kopf des Nebenhodens nachweisen. Die subjektiven Beschwerden sind sehr gering; das Fieber fehlt oder erreicht nur mäßige Grade und die begleitende, entzündliche Hydrocele ist gewöhnlich nicht so sehr ausgeprägt. Die Erscheinungen entwickeln sich langsam, sie klingen allmählich ab, und in einer Reihe von Fällen scheint wenigstens makroskopisch eine Restitutio ad integrum einzutreten.

Es war mir seinerzeit gewöhnlich bei derartig gearteten Fällen gewöhnlich nur gelungen, in der aspirierten, sanguinolenten Flüssigkeit einige Eiterflöckchen nachzuweisen; aus diesen aber waren, ebenso wie bei den anderen, stets Gonokokken zu züchten. Ich habe damals angenommen, daß es in solchen Fällen wohl nur zu einer Eiteransammlung ohne Zerstörung im Lumen des Vas epididymidis kommen würde, was eine vollständige Restitutio begreifen lassen würde. Nach meinen heutigen histologischen Befunden bin ich aber überzeugt, daß es auch in diesen Fällen sehr häufig doch zu einer Zerstörung, wenn auch nicht so hochgradigen, des Ductus epididymidis kommt.

Das Ergebnis meiner Untersuchung bestätigt mir die sich allmählich immer mehr bahnbrechende Ansicht, daß fast jede gonorrhoische Epididymitis zur Sterilität der betreffenden Seite führt.

Auch die von Simonds erhobenen pathologisch-anatomischen Sektionsbefunde, die ich in meiner früheren Arbeit genauer erwähnt, geben einen unzweideutigen und sicheren Aufschluß über den Endausgang der epididymitischen Prozesse.

Ich habe nun, von der Überzeugung ausgehend, daß eine Reihe von Epididymitiden mit einer Abszedierung enden, bei einer größeren Anzahl von Fällen inzidiert, um den Abszeß zu öffnen und dadurch vielleicht günstigere und raschere Heilungsbedingungen zu schaffen. Daß dadurch jedesmal eine Restitutio ad integrum herbeigeführt werden könnte, lag mir natürlich fern zu glauben, sondern meine Absicht war nur, dadurch wenigstens jenen lang andauernden, bei Anstrengungen schmerzhaften Infiltrationen des Nebenhodens vorzubeugen, Rezidive zu verhindern und etwaige durch Verwachsung von Nervenstämmchen mit der späteren Narbe entstehenden Neuralgien zu vermeiden.

Die Inzision wird am besten in folgender Weise ausgeführt: Man schneidet auf den mit der Skrotalhaut verwachsenen Knoten etwa 3 *cm* lang ein, löst die Verwachsungen stumpf, wobei sehr häufig ein Einreißen der kleinen Abszeßhöhle nicht zu vermeiden ist. Wenn der Prozeß bereits 6 bis 8 Tage bestanden, so findet sich häufig eine ziemlich dicke, aus entzündlichem Granulationsgewebe bestehende Schwarte, die den Schwanz des Nebenhodens überdeckt.

Nach Eröffnung des Vaginalraumes bietet sich bei der ersten Form gewöhnlich folgendes Bild dar: Die sonst glatte, etwas bläulichrot gefärbte Oberfläche des Nebenhodens ist tief dunkelrot, gewöhnlich um das Doppelte verbreitert, fühlt sich hart und derb an. Durch das viscerale Blatt der Tunica vaginalis lassen sich zahlreiche, stecknadelkopf- bis reiskorngroße, gelbe Knötchen konstatieren, die zum Teil über das Niveau prominieren und den mit Eiter prall gefüllten Schlingen des Ductus epididydimis entsprechen.

Der Hauptknoten selbst sitzt fast stets an jener Stelle, wo der Ductus epididydimis allmählich in den Ductus deferens übergeht; hier hat die Eiterung bereits zur Bildung eines Abszesses geführt, in dem eine Menge von Kanalschlingen zu Grunde gegangen sind. Nach Entfernung des Eiters sieht man in der kleinen Abszeßhöhle sehr häufig die Stümpfe nekrotisierter Kanalschlingen hineinragen. Ich habe bei derartig zerstörten Epididymitiden, bei denen eine Restitutio ad

integrum absolut ausgeschlossen war, eine Reihe von kleinen Exzisionen gemacht, um aus den mikroskopischen Bildern die Art und Weise des Zustandekommens dieser Abszesse festzustellen, da es doch nicht absolut sicher war, ob die primären Prozesse wirklich vom Epithel des Ductus epididymidis ausgehen, oder ob dieser erst sekundär in einen vom Bindegewebe ausgehenden Prozeß einbezogen wird.

Die Abszeßbildung scheint nach meinen Erfahrungen sehr rasch einzutreten und bereits am zweiten und dritten Tage nach Auftreten der deutlichen klinischen Erscheinungen vollendet zu sein; denn ich habe bei mehreren Fällen sofort nach dem Auftreten der klinischen Erscheinungen operiert und gleichwohl den beschriebenen Befund erhoben.

Bei jenen klinischen Formen, die ich unter I beschrieben habe, kommt es scheinbar manchmal nicht zu einer lokalisierten, circumscripten Abszeßbildung, sondern zu einer vollständigen Zerstörung des Nebenhodens. Es findet sich dann nach der Eröffnung des Vaginalraumes an Stelle des Nebenhodens ein aus zahlreichen, zum Teil konfluierten Abszessen bestehender Schlauch, dessen Wände brüchig und zum Teil nekrotisiert sind.

Es bleibt natürlich nichts anderes übrig, als einen derartigen Abszeß gründlich zu entleeren, mit Gaze zu tamponieren und zu drainieren.

Ich habe auch bei den kleineren Abszessen nach seitlicher Verkleinerung der Wunde durch Nähte eine Jodoformgazetrain eingelegt.

Die Wunde schloß sich stets ziemlich rasch. Nur in einigen Fällen hielt die Sekretion noch 8—10 Tage an und es waren in dem Sekret reichlich Gonokokken nachzuweisen. Es kam trotz der Eröffnung zu weiterer Einschmelzung. Es bildete sich ebenso eine harte Narbe, die aber — soweit es sich bis heute beurteilen läßt — eine kurz andauernde Druckschmerzhaftigkeit besaß.

Einen Vorteil bietet diese Operationsmethode jedenfalls: Es wird durch sie für eine gründliche und definitive Ausheilung gesorgt, das heißt, es werden hierdurch wohl sicher jene

Formen der rezidivierenden Epididymitis vermieden, die bei manchen Patienten höchst störend wirken.

Die weniger akut verlaufenden, unter II beschriebenen Fälle bieten folgendes Bild dar: An der Cauda oder sehr selten am Kopf wölbt sich ein Konglomerat von zahlreichen, gelben Knötchen vor, die prall mit Hodensekret und Eiter gefüllt sind. Eine makroskopisch nachweisbare Einschmelzung, die sich auch bei diesen Fällen häufig mikroskopisch nachweisen läßt, ist nicht zu erkennen. Manchmal aber fehlt bei diesen Fällen eine wirkliche Einschmelzung, und der Prozeß bleibt, abgesehen von einer relativ mäßigen, entzündlichen Reaktion des umhüllenden Bindegewebes, ein mehr epithelialer. Zu diesen Fällen gehört auch der von Nobl beschriebene. Bei diesen ist eine Restitutio ad integrum wohl verständlich.

Die Scheidenhaut verhält sich ziemlich verschieden. Bei allen Fällen ist eine mehr oder minder ausgeprägte Hydrocele zu konstatieren, selbst wenn dieselbe nicht palpatorisch nachweisbar ist. Eine weiter ausgedehnte Verklebung des parietalen und visceralen Blattes der Tunica vaginalis tritt nach längerem Bestehen zuweilen ein. Bei den chronisch rezidivierenden Formen sind die Blätter manchmal fest miteinander verwachsen und manchmal schwartig verdickt.

Ein von den akuten Formen ganz differentes Bild bietet die chronische, rezidivierende Epididymitis dar. Durch später zu erörternde, günstige Umstände habe ich Gelegenheit gehabt, mehrere derartige Fälle zu operieren und mikroskopisch zu untersuchen. Der makroskopische Befund ist folgender: Man findet gewöhnlich ein oder zwei derbe Knoten, die noch deutliche, entzündliche Erscheinungen zeigen. Die Epididymis ist im ganzen erheblich verbreitert, und man sieht durch die Tunica vaginalis deutlich erweiterte, mit grauem Sekret gefüllte Kanalschlingen über die Oberfläche prominieren. Es entspricht dies ganz den von Simonds bei Leichen erhobenen Befunden.

Bei klinisch abgeheilten Epididymitiden ist der Befund folgender: An Stelle der alten Herde findet sich eine mehr oder minder stark eingezogene Narbe. Die Tunica

vaginalis ist verdickt, eventuell mit dem parietalen Blatt verwachsen. Die Epididymis zeigt dieselben Erscheinungen wie bei den chronischen Formen. Bei Durchschneidung des Samenstranges findet man denselben frei von Spermatozöen, während sich peripher von der Narbe, also im erweiterten Ductus epididymidis reichlich Spermatozöen finden. Die Narbe begriff in meinen Fällen den ganzen Durchschnitt des Nebenhodens in sich, in ihr ist die entsprechende Strecke des Ductus epididymidis vollständig zu Grunde gegangen. Ich habe diese Exzisionen dadurch erhalten können, daß ich in Vereinbarung mit den Patienten eine Transplantation des Samenstranges vorgenommen habe, um die bestehende, durch doppelseitige Epididymidis herbeigeführte Azoospermie eventuell zu beseitigen. Da ein vollständiger, irreparabler Verschluß des Vas epididymidis bereits vorhanden, und eine Restitutio ad integrum absolut ausgeschlossen, so war das Risiko für den Patienten ein geringes, der Patient konnte eigentlich nur gewinnen.

Der erste Versuch zu einer derartigen Operation wurde 1886 von Bardenheuer gemacht, und zwar bei tuberkulöser Epididymitis. Bardenheuer entleerte die verkäste Epididymidis subserös, zog den resezierten Samenstrang in diesen entleerten Nebenhodenschlauch und fixierte ihn dort mit Katgutfäden; er hatte keine positiven Resultate.

1895 hat Fabrini experimentelle Studien über das Verhalten der resezierten Nebenhoden gemacht.

1901 wurden von Scaduto sehr instruktive Resektionsversuche an Tieren gemacht. Er resezierte an Hunden einen Teil des Körpers oder des Kopfes des Nebenhodens und implantierte das Vas deferens in das Rete testis. Eine sichere, postoperative Wegsamkeit wurde nur in einem von 4 injizierten Fällen konstatiert. Dieses Verfahren wurde etwas später von Rasumowsky mit einigen kleinen Modifikationen auf den Menschen übertragen. Er fügte noch einen weiteren Operationsmodus hinzu: Bei Fällen, die eine weiter ausgedehnte Resektion des Nebenhodens nicht erheischen, implantierte er das Vas deferens direkt in das Nebenhodengewebe, indem er durch einen Einstich mit dem Messer eine Tasche schuf und

in diese Tasche das Vas deferens versenkte und durch Katgutnähte von außen fixierte. 4 Fälle wurden operiert. Ein Nachweis für die wiedererlangte Wegsamkeit wurde nicht erbracht.

1903 machte Bogoljuboff ähnliche Versuche wie Scaduto an Hammeln und Hunden, nach dem von Rasumowsky angegebenen Operationsverfahren. Die Resultate wurden durch Injektionsversuche geprüft. Von 8 Fällen, bei denen das Vas deferens in das Rete testis implantiert wurde, ergaben zwei positive Resultate. Von 10 Fällen, bei denen das Vas deferens in die teilweise resezierte Epididymis versenkt wurde, ergaben vier positive Resultate.

Der Heilungsmechanismus, der durch mikroskopische Untersuchung festgestellt wurde, ist so, daß sich an der Vereinigungsstelle ein kleiner, mit Epithel ausgekleideter Hohlraum bildet, in den die Lumina einiger Nebenhodenkanälchen und das Lumen des Vas deferens offen münden.

1902 resezierten Martin, Carnet, Levi und Pennington an 3 Hunden die Epididymis, vereinigten die Enden und konnten dann nach einiger Zeit im Ejakulat Spermatozoen nachweisen. Dieselben operierten auch einen durch doppelseitige Epididymitis sterilen Mann, indem sie in der Höhe des Nebenhodenkopfes das Lumen des Vas deferens durch einen etwa 6 *mm* langen seitlichen Einschnitt eröffneten, und diese Öffnung mit einer ähnlichen, im Nebenhodenkörper angelegten durch Silberdrahtnähte vereinigten. Nach 19 Tagen sollen angeblich Spermatozoen im Ejakulat gefunden worden sein, ebenso soll die Frau nach einigen Wochen durch den Ehemann geschwängert worden sein.

Versuche am durchschnittenen und dann durch Nähte wieder vereinigten Samenstrang machte Vulliet 1904 an Hunden. Bei vier so operierten Hunden soll dreimal nach der Abheilung mikroskopisch die Wegsamkeit nachgewiesen worden sein. Bei zwei jungen auf dieselbe Weise behandelten Hunden wurden nach einiger Zeit Spermatozoen im Ejakulat nachgewiesen.

Ich habe nach der schon von Scaduto, Rasumowsky und Bogoljuboff beschriebenen Methode — ohne dieselbe

übrigens zu kennen — die Implantation des Vas deferens in den Kopf des Nebenhodens gemacht — mit einigen kleinen Modifikationen — da bei meinen Fällen (5) die Narbe eine so ausgedehnte war, daß ich auf eine Exzision und nachherige Wiedervereinigung der Epididymis selbst von vornherein verzichten mußte. Ich habe in der Weise operiert, daß ich das Vas deferens direkt über der Cauda des Nebenhoden quer durchschnitt, und auf einer feinen Hohlsonde, etwa 5 *mm* weit einseitig spaltete, die Ecken abrundete. Sodann machte ich in den Kopf des Nebenhodens eine etwa 5 *mm* tiefe Inzision, wodurch eine große Anzahl von Ductuli efferentes durchschnitten und ihr Lumen dadurch freigelegt wird. Das Vas deferens wird mit der Schleimhautseite ausgebreitet in die Inzision gelegt, und die Serosa des Stumpfes mit der Serosa des Kopfes mit feinen Katgutnähten vernäht. Ich bildete außerdem noch einen bogenförmigen Lappen aus der Tunica vaginalis des Nebenhodens und vernähte denselben ebenfalls mit feinsten Katgutnähten über die Vereinigungsstellen des Vas deferens und mit dem Kopf des Nebenhodens, so daß ein ziemlich vollständiger Abschluß nach außen hin erreicht wurde. Darauf Vernähung der Tunica vaginalis mit Katgut und der Skrotalhaut mit Seidennähten.

Die Operation ging für den Patienten ohne jegliche Störung des Allgemeinbefindens vorüber und bei der Entlassung war der Samenstrang als mit dem Hoden in Verbindung stehend, deutlich zu tasten. Leider konnte eine Nachuntersuchung aus äußeren Gründen bis heute nicht stattfinden. Ich möchte noch hinzufügen, daß ich bei meinen Fällen im distalen Ende stets normale und bewegliche Spermatozoen nachweisen konnte, im proximalen fanden sich keine. Irgend einen Nachteil für den Hoden konnte ich palpatorisch nicht konstatieren, es ist dies auch nach den genauen Untersuchungen von Scaduto über die Blutgefäßversorgung nicht anzunehmen.

Mikroskopische Befunde:

Ich möchte auf die mikroskopischen Befunde etwas näher eingehen, da sie über die Art und Weise des Zustandekommens der Infektion deutlichen Aufschluß geben. Vorher will ich die

normale Histologie der Ductuli efferentes bzw. die Histologie des Ductus epididymidis und deferens kurz in Erinnerung bringen. (s. auch Fig. 1).

Die Kanälchen der Ductuli efferentes besitzen eine Membrana propia, auf der eine ungleich hohe Schicht kubischer und zum Teil zylindrischer Zellen aufsitzt.

Die Kanäle der Coni vasculosi haben außerdem eine dünne Ringmuskelschicht. Das Epithel zeigt die gleichen, unregelmäßigen, faltenartigen Erhebungen und besteht aus Flimmer- und Drüsenzellen. Die Epithellage ist eine mehrschichtige und besteht zum Teil aus langen zylindrischen, zum Teil aus polyedrischen und kubischen Zellen.

Der Ductus epididymidis besteht aus einer bindegewebigen Adventitia, einer zirkulären Schicht glatter Muskeln, auf der ein zweischichtiges Epithel aus kleinen kugeligen äußeren und hohen zylindrischen inneren Zellen aufsitzt. Die freie Oberfläche der zylindrischen Zellen zeigt starre, spitze Büschel verklebter Wimperhaare. Das Epithel weist — ähnlich wie die Harnröhrenschleimhaut — zahlreiche durch Quellung und teilweise Verschmelzung einzelner Epithelzellen entstandene, blasenartige Hohlräume auf, die sich allmählich nach der Epitheloberfläche hin vergrößern, um endlich in das Lumen des Kanals zu platzen. Man findet in ihnen häufig Kerntrümmer und geschrumpfte Stränge von nebeneinanderliegenden Kernen. Das Zwischengewebe, in das die Schlingen des Ductus epididymidis eingebettet sind, besteht aus einem zell- und gefäßreichen, ziemlich weitmaschigen Bindegewebe.

Der Ductus deferens — soweit er hier in Betracht kommt — unterscheidet sich durch das Hinzutreten einer dünnen, in Falten liegenden Submucosa. Das Epithel, aus einer inneren zylindrischen und einer äußeren kubischen Lage bestehend, ist an den Falten der Schleimhaut mehrreihig, am Grunde gewöhnlich zweireihig. Einzelne Flimmerbüschel desselben sind noch nachweisbar. Die Muskulatur ist 1 *mm* stark und wird aus einer inneren schwächeren und einer äußeren stärkeren Längsschicht, die zwischen sich eine starke Ringmuskelschicht einschließt, gebildet. Die Muskulatur ist relativ gefäßarm.

Akute Epididymitis, Bild etwa am dritten Tage nach Auftreten der klinischen Erscheinungen. Der Querschnitt der Epididymis ergibt folgendes Bild: Das Lumen der Kanälchen ist erheblich erweitert, mit polynucleären Leukocyten vollständig vollgestopft. Das Epithel ist gewuchert, an dem freien Saum zerklüftet und zerfasert, die Verbindung der Epithelien ist gelockert, die Epithelzellen selbst zum Teil blasig aufgetrieben und mit großen Vacuolen im Innern. Man sieht überall reichlichst Eiterzellen durch das Epithel in das Innere wandern. An manchen Stellen ist das Epithel streckenweise vollständig von der Basalmembran losgelöst und durch die nachdrängenden Leukocyten in das Innere des Lumens vorgeschoben. Es werden oft ganze, noch zusammenhängende Zellreste und bogenförmige Gebilde im Lumen gefunden. (Fig. 3.) In den im Lumen liegenden polynukleären Leukocyten sind zahlreiche Gonokokken mikroskopisch nachzuweisen. An den Stellen, wo die Basalmembran von Epithelzellen entblößt, sieht man die Gonokokken bereits in das umgebende Bindegewebe eintreten. (Fig. 3.) Die Weiterverschleppung in das bindegewebige Zwischengewebe wird durch die Lymphbahnen vermittelt. (Fig. 4.) Entsprechend den Stellen, an denen das Epithel bereits zugrunde gegangen, schiebt sich ein dichtes Infiltrat längs der Kapillaren in die Ringmuskelschicht, diese länglichen Herde konfluieren dann zu einem ausgedehnten ringförmigen oder nur ein Segment einnehmenden Infiltrate in der Ringmuskulatur und dem entsprechenden Bindegewebe, zum größten Teil aus polynukleären Leukocyten und reichlichen Mastzellen bestehend. An manchen Stellen tritt an zwei nebeneinander verlaufenden Kanälchen an den korrespondierenden Seiten eine Vereinigung dieser Infiltrationsherde ein. Es kommt zur totalen Einschmelzung des Zwischengewebes und dadurch zum Durchbruch. (Fig. 2.) An anderen Stellen hat diese Einschmelzung bereits mehrere benachbarte Kanälchen zerstört; es ist also schon zur Bildung eines kleinen Abszesses gekommen.

Die von der Schleimhaut auf dem Lymphwege in das Bindegewebe einwandernden Gonokokken erzeugen dort gleichfalls circumscripte, dichte Infiltrate, die gleichfalls zum Teil

zur Einschmelzung kommen; es ist dies jedoch selten der Fall. Wenigstens waren bei ganz frischen Fällen die Infiltrationsherde im Bindegewebe lediglich an die Zirkumferenz gonokokkenhaltiger Kanalschlingen gebunden.

Dieses Bild wechselt natürlich ganz erheblich in seiner Intensität, je nach Alter und Stärke der Infektion. Bei jenen foudroyanten Fällen, bei denen in sehr kurzer Zeit der größte Teil des Nebenhodens zerstört wird, ist bei der mikroskopischen Untersuchung von Nebenhodengewebe nichts mehr nachzuweisen, sondern der Querschnitt präsentiert sich mikroskopisch nur als ein mit Blut und Eiter gefüllter bindegewebiger Schlauch, in dem sich an manchen Stellen in den Eiterzellen Gonokokken nachweisen lassen. (Fig. 5.) Dieses Bild läßt sich auch nach 6 bis 14 Tagen noch feststellen, und scheint der Prozeß etwa am 4. bis 5. Tage nach dem Auftreten der klinischen Erscheinungen seinen Höhepunkt zu erreichen; er bleibt dann längere Zeit konstant bestehen. Eine Resorption der kleinen Eiterherde und der Infiltrate scheint sehr langsam vor sich zu gehen.

Ich habe leider nicht genügend Material gehabt, um die Frage der Resorption, beziehungsweise der Restitutio ad integrum vollständig entscheiden zu können. Ich glaube aber — im Gegensatz zu Nobl —, daß letztere, wie ich bereits erwähnt, nach diesen meinen mikroskopischen Befunden äußerst selten eintreten kann, denn ich habe unter allen meinen Exzisionen nur einen Fall gehabt, bei dem es nicht zur Zerstörung einzelner Samenkanälchen gekommen ist. Die Wiederherstellung der Durchgängigkeit kann vielleicht auch so erklärt werden, daß bei der eitrigen Verschmelzung mehrerer Kanälchen noch durch besonders günstige Umstände eine Kommunikation bestehen bleibt, die mechanisch, wahrscheinlich nach Art einer Fistel durch das nachdrängende Hodensekret offen gehalten wird.

Die Reparationsvorgänge spielen sich zuerst am Epithel und in der Ringmuskulatur ab, während die Infiltrate im Bindegewebe weit länger bestehen. Mit dieser Auffassung stimmt auch ein von Audry und Dalouis erhobener Befund über-

ein. Von diesen lange persistierenden Bindegewebsinfiltraten gehen eventuell bei der chronischen Epididymitis die Rezidive aus.

Bei der chronischen Epididymitis ist der Befund folgender: Distal von der erkrankten Stelle ist der Ductus epididymidis erweitert, reichlichst mit gut färbbaren Spermatozöen gefüllt. Das Epithel ist zum Teil abgeplattet und niedriger als unter normalen Verhältnissen. Eiterzellen finden sich gewöhnlich nicht in demselben, ebenso erscheint das umgebende Bindegewebe vollständig normal. Die erkrankte Strecke zeigt an einzelnen Stellen einen Verschluß der ihres Epithels verlustig gegangenen Kanalschlingen. Das Lumen ist mit Granulationszellen und Mastzellen ausgefüllt, ebenso finden sich in dem umgebenden Bindegewebe einzelne dichte Haufen von Granulationszellen. Im Lumen der nicht zerstörten Kanalschlingen finden sich zahlreich polynukleäre Leukocyten und Mastzellen. Das Epithel ist gewuchert. Die blasigen Hohlräume im Epithel enthalten gleichfalls zahlreiche Eiterzellen. Die zu Grunde gegangenen Kanalschlingen sind meist, abgesehen von der Form des Infiltrates, an dem feinen elastischen Faserring, der relativ wenig alteriert wird, gut kenntlich. Es ist mir leider trotz der Untersuchungen einer großen Reihe von Präparaten nicht gelungen, in diesen chronischen Epididymitiden Gonokokken mikroskopisch nachzuweisen.

Das Bild der vollständig abgelaufenen Epididymitis entspricht zum großen Teil dem eben beschriebenen, nur daß an Stelle des Granulationsgewebes ein junges, zellreiches, sich stark färbendes Bindegewebe getreten ist, welches allmählich in die Umgebung übergeht; aber auch hier ist der elastische Faserring noch deutlich und wenig zerstört nachzuweisen. An denjenigen Stellen, wo die Zerstörung eine sehr erhebliche war, läßt sich nichts mehr als gewöhnliches Narbengewebe erkennen.

Ich habe Gelegenheit gehabt, auch einen Fall zu untersuchen, bei dem gleichzeitig mit einer chronischen Epididymitis eine, auf dem Anfangsteil des Ductus deferens lokalisierte, chronische Deferentitis bestand. Es zeigt sich hier, daß die Muskulatur, ebenso wie das elastische Fasernetz, fast gar nicht durch den Prozeß beeinflußt worden war, sondern

daß lediglich die Mukosa und das Epithel verschwunden und durch junges, zellreiches Bindegewebe ersetzt sind. Damit war die Obliteration natürlich eine dauernde. Makroskopisch bezw. klinisch waren an dem erkrankten Vas deferens keine besonderen Veränderungen nachzuweisen gewesen. Es ist daraus ersichtlich, daß sich am Ductus deferens ganz erhebliche pathologische Prozesse abspielen können, ohne klinisch deutlich in Erscheinung zu treten.

Die starke, relativ gefäßarme Wandmuskulatur hält eben hier den entzündungserregenden Einfluß der Gonokokken — im Gegensatz zum Vas epididymidis — von den gefäßreichen Hüllen des Samenstrangs ab. Es ist dies ja auch schon bei den akuten Prozessen ersichtlich, da der Ductus deferens in seinem Lumen Eiterzellen mit Gonokokken führen kann, ohne daß dabei die Wandmuskulatur und die umgebenden Hüllen irgendwelche bedeutende klinisch oder mikroskopisch nachzuweisende Veränderung zeigt.

Ich möchte zum Schlusse noch einmal hervorheben, daß ich bei meinen Untersuchungen von therapeutischen Absichten ausgegangen bin. Leider aber ist, wie aus den mikroskopischen und klinischen Befunden ersichtlich, eine operative Beeinflussung der Epididymitis im Sinne einer Restitutio ad integrum nicht möglich.

Jedenfalls glaube ich, daß jene foudroyanten Fälle inzidiert werden müssen und zwar aus folgenden Gründen: 1. wird dadurch den störenden, späteren Rezidiven vorgebeugt; 2. werden jene so sehr lästigen Neuralgien vermieden, die jedenfalls dadurch entstehen, daß die mit dem Vas deferens verlaufenden Nerven in die Narbe einbezogen werden; 3. werden auch die oft sehr lange bestehenden schmerzhaften Infiltrate vermieden.

Ferner möchte ich raten, bei den chronisch rezidivierenden Formen operativ einzugreifen und den erkrankten Teil zu excidieren und das Vas deferens zu transplantieren. Vielleicht wird doch in einigen Fällen eine Kommunikation erreicht, jedenfalls aber werden die späteren Rezidive vermieden.

Die Transplantation des Samenstranges dürfte wohl bei durch doppelseitige Epididymitis herbeige-

führter Sterilität häufiger in Anwendung kommen; jedenfalls ermuntern die zitierten experimentellen Versuche hierzu.

Durch diese Untersuchung ist bewiesen, daß die gonorrhoische Epididymitis fast stets quoad functionem einen ungünstigen Ausgang nimmt. Eine Therapie, die im stande wäre, diesen ungünstigen Ausgang zu verhindern, gibt es nicht, es bleibt also nur eine wirksame Prophylaxe, und das ist die sofort einsetzende energische und zielbewußte Behandlung der akuten Gonorrhoe.

Literatur.

Audry u. Dalouis. Laesions histologiques de l'Epididymit. blennorrhagiques. — Annales de Dermatologie et de Syphiligr. März 1903. pag. 196.

Augagneur. Über ein eigentümliches Symptom bei Epididymitis blennorrhoica. — Lyon. méd. 9. Dezember 1894.

Baermann. Über die Pathogenese der gonorrhoischen Epididymitis und über Versuche, dieselbe durch Punktion zu behandeln. — Deutsche medizinische Wochenschrift 1903. Nr. 40.

Bardenheuer. Die operative Behandlung der Hodentuberkulose durch Resektion des Nebenhodens. — Mitteilungen aus dem Kölner Bürgerhospital. 1886.

Bergh, zitiert nach M. von Zeissl. Lehrbuch der venerischen Krankheiten. 1902. p. 108.

Böhm. Über Punktion bei Epididymitis blennorrhoica. — Prager medizinische Wochenschrift 1904. Nr. 2.

Bogoljuboff. Experimentelle Versuche über Anastomosenbildung an den ableitenden Samenwegen bei der Nebenhodenresektion. — Langenbecks Archiv. Band XIX. Heft 3.

Carpentier. L'Urethrite blénorrhagique aigue au point de vue bactériologique. — Thèse de Paris 1893.

Collan. Zur Frage der Pathogenese der gonorrhoischen Epididymitis. — Wiener klinische Wochenschrift 1897. Nr. 48.

Colombini. Bakteriologische und experimentelle Untersuchung über einen merkwürdigen Fall von allgemeiner gonorrhoischer Infektion. — Zentralblatt für Bakteriologie 1898. Bd. XXIV.

Cousin. Inflammation en masse du cordon spermatique. — Thèse de Paris 1887.

Csillag. Deferentitis partialis gonorrhoica. — Arch. f. Derm. u. Syph. Bd. LXV.

D'Arlhac. Contribution à l'étude des microorganismes des blennorrhagies et de l'orchite blennorrhagique. — Thèse de Lyon 1892.

Eraud. Observation d'Epididymite blennorrhagique, terminé par suppuration; examen bacteriologique et chimique. — Annales 1892. pag. 164.

Eraud et Hugouneng. Recherches bactériologiques et chimiques sur la pathologénie de l'orchite blennorrhagiques et de certaines orchites infectieuses. — Annales 1893. p. 362.

Fabrini. Presse médicale 1895. Nr. 56.

Gosselin, zitiert nach Finger, „Blennorrhoe der Sexualorgane". 1893.

Grosz. Sitzung der k. k. Gesellschaft der Ärzte in Wien vom 12. November 1897. — Wiener klinische Wochenschrift 1897. Nr. 46.

Hartung. Gonorrhoische Epididymitis. — Verhandlungen des 6. Dermatologen-Kongresses. Straßburg. 1898.

von Karwowski. Ein Fall von positivem Gonokokkenbefund in einem epididymitischen Abszeß. — Monatshefte für prakt. Dermatologie. Bd. XXXV. Heft 11.

Laurent. Die blennorrhoischen Nebenhodenentzündungen. — Arbeiten aus der Klinik für Dermatologie und Syphilis zu Toulon. 1899 bis 1901. Heft 5.

Laurent: Die eitrige Epididymitis bei der Blennorrhoe. — Journal de Médicine et de Chirurgie. Mai 1901.

Löwenheim. Über Infektiosität alter epididymitischer Reste. — Allgemeine medizinische Zentralzeitung 1902. Nr. 1.

Martin, Carnett, Levy, Penington. The surgical treatment of sterility due of to obstruction at the epididymis. — University of Pennsylvania med. bulletin. März 1902.

Mibelli. Deferentitis ohne Epididymitis. — Bolletino della Lezione dei Jultori delle Scienza mediche.

Murphy. A case of acute Epididymitis in an undescended Testiclie with Gonococci, demonstrated in the excised organ. — The Boston medical and surgical Journal. Juli 1903.

Nobl. Zur Histologie der blennorrhoischen Deferentitis und Epididymitis. — Archiv für Dermatologie und Syphilis. Band LXVII. pag. 289

Pizzini. Ein Fall von eitriger Epididymitis blennorrhoica mit einigen Betrachtungen über die Virulenz der Gonokokken. — Giornale italiano delle malattie veneree et della pelle. 1900. Heft 4.

Porocz. Über Epididymitis sympathica et blennorrhoigica. — Monatshefte für praktische Dermatologie. Bd. XXXIII. Heft 1.

Raskai-Reach. Über die Pathogenese der gonorrhoischen Epididymitis. — Orvosi Hetilap 1900. Nr. 41.

Rasumowski. Langenbecks Archiv Bd. LXV. Heft 3.

Rollet. Pathologie et traitement de l'epididymite blennorrhagique. — La semaine médicale 1894. p. 229.

Rougon, zitiert nach Finger. Blennorrhoe der Sexualorgane. 1893.

Routier. Orchite blennorrhagiques suppuré, présence du gonocoeque dans le pus. — Médicine moderne, 17. Juillet. Referat; Annales des maladies des organes génito-urinaires. 1895.

Scaduto. Resection de l'Epididyme et anostomose du canal deférent avec le corps de Highmore. — Annales des maladies génito-urinaires. 1901.

Simmonds. Die Ursachen der Azoospermie. — Deutsches Archiv für klinische Medizin. Bd. LXI. Heft 3 und 4.

Simmonds. Über narbigen Verschluß des Samenleiters. — Verhandlungen der deutschen pathologischen Gesellschaft. 1899.

Trekaki. Die Punktion der Tunica vaginalis bei akuter blennorrhagischer Orchitis. — Gazette médicale de Paris. 1892. Nr. 16.

Vulliet. Über die Durchgängigkeit des nach Sektion oder Resektion genähten Vas deferens. — Zentralblatt für Chirurgie. 1904. Nr. 2.

Wallace, zitiert nach M. von Zeissl. Lehrbuch der venerischen Hautkrankheiten. p. 111.

Witte. Zur Pathologie der gonorrhoischen Epididymitis. — Archiv für Dermatologie und Syphilis. 1899. Bd. L. Heft 1.

Erklärung der Abbildungen auf Taf. V.

Taf. 1. Durchschnitt der normalen Epididymis.

Taf. 2. Akute Epididymitis etwa am 4. Erkrankungstage.

a) Durchschnitt durch das Vas epididym. vollständig mit polynukleären Eiterzellen ausgefüllt, erweitert.

b) Zwei konfluierende Infiltrate an der Peripherie zweier nahe aneinander liegender Kanalstücke.

c) Z. T. eingeschmolzenes Kanalstück.

Taf. 3. Durchschnitt von *a*) Taf. 2 bei starker Vergrößerung.

a) Losgerissene und ins Lumen gedrängte Epithelien.

b) Zahlreiche Gonokokken im Lumen.

Taf. 4. Lymphgefäß in der Höhe von *a*) Taf. 2.

a) Zahlreiche Gonokokken im Lumen des Lymphgefäßes.

Taf. 5. Durchschnitt durch eine vollständig zerstörte Epididymis.

Die bindegewebige Hülle ist mit einer blutigeitrigen Masse gefüllt.

Taf. 6. Durchschnitt durch das obliterierte Vas deferens.

a) Das Lumen ist mit jungem Bindegewebe ausgefüllt.

b) Erhaltener elastischer Faserring.

Aus der Klinik für Geschlechts- und Hautkrankheiten (Vorstand E. Finger) und dem pathologisch-anatomischen Institut (Vorstand A. Weichselbaum) in Wien.

Zur Ätiologie und Klinik der Balanitis erosiva circinata und Balanitis gangraenosa.

Von

Dr. R. Müller,
Aspirant der Klinik.

und

Dr. G. Scherber,
Assistent der Klinik.

Die erste Mitteilung über die Ätiologie der Balanoposthitis überhaupt machte Simon auf dem internationalen Kongresse in London (1881). Er konnte bei der Untersuchung von Balanitiden, und zwar bei Diabetikern, einen Schimmelpilz mikroskopisch nachweisen, von dessen Fäden und Sporen er eine genaue Beschreibung gab. Später schrieben noch English und Leuckert über diesen Gegenstand. Einen Fall dieser Art stellte Rosenthal in der Wiener dermatologischen Gesellschaft im Jahre 1890 vor.

Auch über die Ätiologie der übrigen Balanitiden stammt die erste Angabe von Simon. Er erwähnt anläßlich seines Vortrages über die Balanoposthomykosis bei Diabetikern in der Diskussion mit Kaposi, daß er bei den Balanitiden nicht Diabetischer Torula in Massen und sehr bewegliche „Spirillen", ganz ähnlich denen der Febris recurrens, als zufällige Befunde gesehen habe.

Kaufmann zitiert in seinen „Verletzungen und Erkrankungen der männlichen Harnröhre und des Penis" We-

lander, der bei Eicheltripper kurze stäbchenförmige Mikroben gefunden hat.

Vor diesen beiden handelt noch eine Arbeit Nyströms über diesen Gegenstand. Seine Ansicht, daß zwei Drittel der Fälle von Balanoposthitis das Symptom einer konstitutionellen Erkrankung, und zwar besonders des Rheumatismus und der Skrofulose seien, ist wohl schon seit langem unhaltbar.

Intensiver beschäftigte sich Mannino in einigen Arbeiten aus den achtziger Jahren mit der Ätiologie der Balanitis. Aus den Referaten — die Originale seiner Abhandlungen waren uns leider nicht zugänglich — ersehen wir, daß er im Eiter der Balanoposthitis sehr zahlreiche Bazillen konstatieren konnte, die er für diese Erkrankung verantwortlich macht. Kultur- und Übertragungsversuche fehlen.

De Luca bestreitet die ätiologische Bedeutung der Bazillen Manninos, die er für Smegmabazillen hält. Er selbst spricht in einem großen Teil der Fälle den Gonococcus Neisser als Erreger an, den er in 10 Fällen nachweisen und in Reinkultur züchten konnte.

Wir ersehen aus dem uns zugänglichen Referate nicht, ob bei den Fällen de Luca die Harnröhre an der Entzündung beteiligt war. Ist dies der Fall, dann wären seine Befunde nicht in Zweifel zu ziehen.[1])

Die Befunde Manninos wurden später auch noch von Bataille und Berdal angefochten. Diese Autoren waren die ersten, die eine eigene klinisch scharf charakterisierte Abart der Balanitis „la balanoposthite contagieuse" oder später „la balanoposthite érosive circinée" beschrieben. Die Erkrankung, deren Übertragbarkeit sie experimentell feststellten, unterscheidet sich von der gewöhnlichen Balanitis durch die sich stets vorfindenden flachen, scharf umschriebenen orbikulären, von einem weißen Saum eingefaßten Substanzverluste. Während die Autoren in ihrer ersten Arbeit (1889) bei der bakteriologischen Untersuchung des Eiters das Vorhandensein einer Menge verschiedener Bakterien feststellten und daher, wie sie sagen, mit Verwunderung bei Mannino lasen, daß er die

[1]) Daß die gonorrhoische Natur der Balanitis zu jener Zeit eine verbreitete Ansicht war, bezeugt auch die klinische Studie Falcones, der zu dem Schlusse gelangt, daß nicht jede Balanoposthitis gonorrhoischen Ursprungs sein müsse.

Diagnose Balanoposthitis aus der Untersuchung des Eiters allein machen will, berichten sie in einem zweiten Aufsatz (1891) von zahlreichen bei dieser Affektion gefundenen Spirillen, die gramnegativ waren und sich nicht kultivieren ließen. Die Annahme dieser Autoren, daß es sich bei dieser Form der Balanitis um eine durch den geschlechtlichen Verkehr übertragbare Erkrankung handelt, erhielt eine Stütze durch die Untersuchung von Csillag, insbesonders aber durch die von Druelle. Diese Autoren konnten bei der Balanitis des Mannes Spirillen finden, die sie bei anatomisch identischen Prozessen an der Clitoris gleichfalls in reichlicher Zahl nachwiesen.

In jüngster Zeit hat Vincent seine Resultate über die Untersuchung der Ätiologie der Balanitis veröffentlicht. Er leugnet das Vorkommen einer ätiologisch von der gewöhnlichen Balanoposthitis sich unterscheidenden Balanitis erosiva und gibt als den häufigsten Erreger aller Formen einen dünnen Bazillus an, den er mit oder ohne Begleitung von Spirillen, wie sie Berdal und Bataille beschrieben, in 80% der Fälle finden konnte.

In diesen Fällen waren nur wenige andere Bakterien zu sehen. Er unterscheidet eine zweite Gruppe, bei der auch andere Bakterien zahlreich im Eiter zu finden sind, eine dritte, bei der fast ausschließlich Eiterkokken zu finden sind, endlich eine vierte „polymikrobielle" Gruppe.

Der von ihm beschriebene Bazillus ist meist 2—3 μ lang, dünn, unbeweglich, seine Enden sind abgerundet. Nicht ganz selten sind auch Diplobazillenformen.

„Une même préparation peut montrer des amas de bacilles très courts, et des formes plus allongées, rappelant un peu l'apparence du bacille pseudo-diphtérique par leurs formes, leurs dimensions, leur groupement en V. en M. etc." .... „Ce microbe ne se colore pas par la méthode de Gram."

Bezüglich der Kultivierung und der Tierversuche sagt er:

„Telle est l'abondance du bacille et son état de pureté que j'ai pu, dans deux cas, l'obtenir a l'état exclusif par l'ensemencement direct d'une parcelle de pus dans le bouillon, et dans le vide. La culture est fortement trouble et dégage une odeur fétide. Toutefois, il est préférable, pour isoler ce microbe, de diluer le pus dans l'eau stérilisée ou le bouillon et de le cultiver dans la gélose fondue, aspirée en tubes de Vignal. Il faut opérer avec précaution

et éviter une température élevée, le bacille étant tué à 55°—58°.

Ce bacille est inoculable à la souris. Injecté dans le péritoine, il la tue en 1 ou 2 jours. Le cobaye et surtout le lapin sont plus réfractaires et il est nécessaire d'employer des doses assez élevées (3 à 4 c.c) pour déterminer la mort. Celle-ci est due en grande partie à l'intoxication par les produits solubles contenus dans les cultures."

Auf die einzelnen Punkte dieser Arbeit werden wir im Verlaufe unserer Ausführungen zu sprechen kommen. Jedenfalls scheint uns die angewandte bakteriologische Methode und die Art ihrer Darstellung nicht einwandsfrei.

Unsere Untersuchungen, die im September 1904 begonnen wurden, erstrecken sich auf 50 Fälle von Balanitis circinata. Wir verstehen darunter, wie Berdal und Bataille eine klinisch und anatomisch vollkommen charakteristische Affektion, die sich von der vulgären Balanitis leicht unterscheiden läßt.

Die Balanitis circinata beginnt mit dem Auftreten eines oder mehrerer kleiner runder grauweißer nekrotischer Partien auf der Glans penis. Mikroskopisch erweisen sich diese Fleckchen als abgestorbene Epithelien. Nach deren Abstoßung bleiben runde, frisch-rote Erosionen zurück, die von einer schmalen weißen, etwas erhabenen Zone, dem Reste des nekrotischen Epithels begrenzt sind. Hie und da findet sich auch im mittleren Teile der Erosion noch ein solcher Rest als weißes, leicht abwischbares Schüppchen. Die Erosionen, die auch am Innenblatt des Präputiums auftreten, vergrößern sich rasch, konfluieren zum großen Teil und bilden dann deutlich polyzyklisch begrenzte Flächen. Zu gleicher Zeit beginnt die Bildung übelriechenden Eiters, der sich besonders im Sulcus coronarius in reichlicher Menge ansammelt. Hier zeigen auch die durch Konfluenz entstandenen erodierten Flächen die größte Ausdehnung und bilden einen, den Sulcus coronarius einnehmenden und auf Glans und Präputium sich fortsetzenden ringförmigen mit Eiter belegten Streifen. Die polyzyklische Kontur ist hier nicht immer so deutlich ausgesprochen, da oft das umgebende Epithel durch die reichliche Eitermenge mazeriert und dann zum Teil unregelmäßig abgestoßen wird.

Während bei den einfacheren Fällen der Erkrankung das Präputium immer leicht retrahierbar bleibt, kann sich bei schwereren Formen mit dem Fortschreiten des entzündlichen Prozesses eine oft sehr hochgradige Phimose ausbilden. Das Präputium wird ödematös und verdeckt die Glans vollkommen. Aus der Präputialöffnung fließt reichlich Eiter. In manchen Fällen sahen wir in diesem Stadium geringgradige Schwellung und Induration der Inguinaldrüsen. Auch konnten wir manchmal Temperaturerhöhung bis 38° feststellen.

Besonders hervorheben wollen wir, daß in den weitaus meisten unserer Fälle weder eine kongenitale Phimose noch eine Verkürzung des Frenulums vorhanden war, und daß fast alle unsere Patienten angaben, zum ersten Male in ihrem Leben die Erkrankung akquiriert zu haben. Wir erachten diese Punkte für wichtig zum Unterschiede von der vulgären Balanitis, die wohl meist in einer durch vernachlässigte Reinigung hervorgerufenen Smegmaanhäufung und der durch diese und deren Zersetzungsprodukte entstehende entzündliche Reizung besteht. Bei vielen dieser Fälle wird die Smegmaanhäufung durch eine partielle oder komplette kongenitale Phimose begünstigt, wodurch sich auch das häufige Rezidivieren erklärt. Die Patienten mit vulgärer Balanitis geben oft an, ein- bis zweimal monatlich ohne bestimmte Ursache an Eicheltripper zu erkranken, der ihnen nur geringe Beschwerden verursacht und nach wenigen Tagen von selbst verschwindet. Dagegen erklärten von unseren Fällen 80% dezidiert, daß sie 2—4 Tage nach dem letzten Coitus den Beginn ihrer Erkrankung bemerkt haben. Meist geben sie mehr minder heftiges Jucken, seltener auch den objektiven Befund der oben beschriebenen nekrotischen Fleckchen als erstes Symptom an.

Ein nicht unwichtiger klinischer Unterschied zwischen den beiden Formen der Balanitis scheint uns auch darin zu liegen, daß die circinäre Form bei geeigneter Therapie (wir verwendeten meist Resorcin 4·0, Glyzerin 25·0) zwar bald heilt, sich selbst überlassen aber im Gegensatze zum vulgären Eicheltripper an Intensität rasch zunehmen kann. Auch Waschungen mit Wasser allein scheinen nicht immer zur Heilung zu führen.

So verschwand die Balanitis eines unserer Patienten in kurzer Zeit bei Anwendung von Resorcinglyzerin, während der Prozeß trotz durch vier Tage dreistündlich wiederholten Waschungen vom Anfangsstadium der kleinen nekrotischen Flecke bis zur purulenten mit Ödem und Hemiphimose einhergehenden Entzündung fortgeschritten war.

Bei der bakteriologischen Untersuchung unserer Fälle gingen wir auf folgende Weise vor: Vorerst fertigten wir Aufstrichpräparate vom ausfließenden Eiter an. Nach Zurückziehen des Präputiums entnahmen wir gleichfalls Eiter, den wir im Sulcus coronarius meist reichlich antrafen. Dann reinigten wir Glans und Präputium vorsichtig mit steriler Watte und strichen von der Erosion Deckglaspräparate. Zur Färbung verwandten wir ausschließlich die Gramsche Methode.

Gleichzeitig legten wir in 20 Fällen aërobe und anaërobe Kulturen (Schüttelkulturen mit zahlreichen Verdünnungen) in Agar, Zuckeragar und Serumagar an. Die getrennte Untersuchung von Eiter und Erosion erwies sich im Laufe unserer Arbeit als unerläßlich. Während wir nämlich im Eiter immer ein Gemenge verschiedener Bakterien sahen, ohne daß eine Art prävalierte, konnten wir in den Erosionen bei allen von uns untersuchten Fällen das Vorkommen genau charakterisierter Bakterien konstatieren, die, wie ja selbstverständlich, zwar nie ausschließlich, immer aber in reichlicher, das Bild des Deckglases völlig beherrschender Zahl vorhanden waren. In einzelnen Fällen mußte man mehrere Gesichtsfelder absuchen, ehe man auch andere Bakterien vereinzelt auffinden konnte.

Wie Berdal und Bataille fanden auch wir in allen Fällen bis auf einen gramnegative Fäden in verschieden reichlicher Anzahl. Die Länge der Fäden ist sehr ungleich und schwankt zwischen 6 bis 30 μ und darüber. Auch die Breite ist verschieden. Manchmal von der Breite eines Tuberkelbazillus und deutlich gefärbt, sind sie oft so zart und von so matter Tinktion, daß man sie auf den ersten Blick kaum wahrnimmt. Die Enden sind in lange Spitzen ausgezogen. Die Längsachse der Fäden verlauft selten gerade, meist in ein bis zwei großen ungleichmäßigen Krümmungen. Dabei zeigen sie manchmal eine mehr minder große (2—10) Zahl von zarten,

gewöhlich ziemlich flachen Wellen von meist ungleicher Höhe und Länge. Oft zeigt ein Teil des Leibes wellige Zeichnung, während der Rest gerade oder in oft komplizierten Schlingen (violinschlüsselförmig) verläuft. In Bouillon oder Wasser aufgeschwemmt bewegen sie sich meist lebhaft und zwar kann man deutlich eine schlängelnde, rotierende und eine meist langsame Vor- und Rückwärtsbewegung konstatieren. Nur manchmal scheinen sie ihre gleichmäßige Tätigkeit zu unterbrechen und erscheinen dann für kurze Zeit gestreckt und unbeweglich.

In Glyzerinaufschwemmung konnten wir keine Beweglichkeit konstatieren.

Diese gramnegativen Formen, die in den Präparaten teils als Fäden, teils als spirillenartige Gebilde auftraten, zeigten fließende Übergänge, so daß wir nicht anstehen möchten, alle diese Formen als zu einer Art gehörig anzusehen und nach der Art der Bewegung wie nach der Formveränderung im lebenden Zustand im hängenden Tropfen als Spirochaeten zu bezeichnen.

Neben den beschriebenen Spirochaeten fanden wir in allen untersuchten Fällen mehr minder reichlich vibrioähnliche grampositive Mikroorganismen. Dieselben zeigen immer verjüngte, häufig zugespitzte Enden und sind vor allem durch eine deutliche Krümmung auffallend charakterisiert. Sie lagern teils allein, sind dann durchschnittlich 2—3 μ lang oder zu zweit hinter einander mit meist gleichseitigem, manchmal aber auch entgegengesetzten Krümmungsradius, so daß die bei der Gattung Vibrio bekannte Schlangenwindung resultiert. Nur in vereinzelten Fällen sahen wir 4—6 Formen guirlandenartig aneinander gelagert. Sehr häufig liegen Glieder von je halber Länge hintereinander, zeigen dann immer gleichseitigen Krümmungsradius und rufen den Eindruck von in Teilung begriffenen Individuen hervor. Im hängenden Tropfen zeigen diese Mikroorganismen mehr minder lebhafte Bewegung und zwar war Rotation um die Querachse am deutlichsten ausgeprägt, während wir Vorwärtsbewegung nicht immer konstatieren konnten.

Welcher Bakterienkategorie diese grampositiven Formen angehören, wollen wir vorderhand nicht mit Sicherheit ent-

scheiden. Wir wollen sie in unseren weiteren Ausführungen einstweilen als Vibrionen bezeichnen. Die Einzelnexemplare und Paare liegen entweder unregelmäßig verstreut im Präparat, oder aber sie bilden Anhäufungen, die oft so dicht sind, daß man nur mit Mühe die einzelnen Formen erkennt. Bei den lockeren Häufchen sahen wir diese Bakterien oft radiär zum Zentrum, strahlenpilzartig gestellt. Wie wir erwähnten, sind die Vibrionen nach Gram färbbar. Allerdings muß man äußerst vorsichtig entfärben, da der Farbstoff, namentlich bei älteren Exemplaren verhältnismäßig leicht abgegeben wird. Besonders die Spitzen der Vibrionen entfärben sich gerne. So kommt es, daß das Verbindungsstück zweier Exemplare meist ungefärbt bleibt, was man auch bei den jüngsten in Teilung begriffenen Formen schon konstatieren kann. Während die Fäden, wie wir beschrieben, oft manche Differenzen unter einander zeigen, fiel uns bei den Vibrionen immer die große Gleichmäßigkeit der Form auf.

Das Mengenverhältnis zwischen den Spirochaeten und den Vibrionen war nicht immer gleich, bald überwog die eine, bald die andere Form. In einem Fall, der für uns auch in kultureller Hinsicht von Bedeutung war, konnten wir eine eigentümliche Art der Verteilung der beiden Arten konstatieren.

Dieser Fall betraf einen Patienten, der am 2./XII. 1904 auf unsere Klinik aufgenommen wurde. Er gab an, seit etwa 16 Tagen einen eitrigen Ausfluß aus der Präputialöffnung zu bemerken. Letzter Coitus vor 3 Wochen. Eine ähnliche Erkrankung hat er noch nie durchgemacht.

Status praesens und Verlauf: Das Präputium ödematös, schwer und unter Schmerzen bis etwa zur Hälfte retrahierbar. Auf der Glans mehrere runde und landkartenförmig konfluierende Erosionen von hellroter Farbe und scharfem weißen nur wenig erhöhtem Rand. Erosionen von gleicher Beschaffenheit in der Lamina interna praeputii und zahlreich im Sulcus coronarius. Auf den Erosionen einzelne kleine bis hirsekorngroße runde weiße Auflagerungen (mazerierte Epithelreste). In einer der Erosionen liegen zwei scharf begrenzte, mit fibrinös eitrigem Exsudat völlig ausgefüllte, über linsengroße, tiefere Substanzverluste von ovaler Form mit rotem, etwas elevierten scharfen Rand und derb infiltriertem Grund. Kleinste solche Geschwürchen liegen zahlreich in den Erosionen verstreut und rufen so ein scheckiges Bild hervor. Bei Berührung waren die Geschwüre ziemlich schmerzhaft. Die Inguinaldrüsen linkerseits derb-strangförmig infiltriert, Allgemeinbefinden gut, kein Fieber.

An den folgenden Tagen wurde die Phimose komplett. Nach Anwendung von Resorcinglyzerin Heilung nach 8 Tagen.

Es wurden Deckglaspräparate von dem aus der Präputialöffnung ausfließenden Eiter und von dem beschriebenen, ein vertieftes Geschwürchen ausfüllenden, fibrinös eitrigen Exsudat angelegt.

Das mit dem Eiter beschickte Deckgläschen zeigte folgenden Befund:

1. Gramnegative Bakterien der verschiedensten Form und Größe: oft kokkenähnlich von ovaler Form, erreichen sie manchmal die Größe von Bacterium coli und darüber, haben runde, in den kleineren Exemplaren manchmal mehr zugespitzte Enden und zeigen meist geraden Verlauf. Häufig liegen sie mit Kokken vermengt in dichten Rasen.

2. Fäden von verschiedener Länge, meist spitz endend, mit oft deutlich welligem Verlauf.

3. Grampositive, etwas plumpere Stäbchen, fast ausschließlich leicht gebogen (vibrionenförmig) mit verjüngten zugespitzten oder runden Enden, häufig zu zweit hintereinander liegend.

4. Außer den beschriebenen Formen noch grampositive Kokken in mäßiger Menge.

Keine von den beschriebenen Bakterienarten prävaliert besonders. Am meisten sind noch die multiformen gramnegativen Bakterien zu finden.

In Deckglaspräparaten aus vorsichtig oberflächlich gereinigten Erosionen sah man Spirochaeten in ungemein reichlicher Anzahl und zahlreich, wenn auch in geringerer Menge, die beschriebenen Vibrionen. Außer diesen beiden Bakterienarten waren nur nach längerem Suchen vereinzelte andere Bakterien zu sehen. In den oberflächlichen Schichten des fibrinösen Exsudates, der das beschriebene Geschwürchen ausfüllte, fanden wir diese zwei Bakterienarten noch in demselben Verhältnis. Je tiefere Schichten wir aber untersuchten, desto mehr änderte sich das Verhältnis zu Gunsten der Vibrionen. In den vom Geschwürsgrund abgeschabten Partien waren fast ausschließlich Vibrionen und nur ganz spär-

liche Spirochaeten zu finden. Kleine Partikelchen dieser Partien schwemmten wir in Bouillon auf und legten davon zahlreiche aërobe Platten und anaërobe Schüttel- und Stichkulturen an.

Im flüssigen Serum und der Hydrocelenflüssigkeit waren (25./XI.) nach $4^1/_2$ Tagen (37° C.) sehr reichlich gramnegative Bazillen gewachsen, die manchmal kokkenähnlich, oft die Länge eines Typhusbazillus überschritten, meist in größeren Haufen und dann meist mit großen, grampositiven Kokken vermengt. Ferner spärliche, große, grampositive, meist runde Kokken, zu zweit oder in kurzen Ketten.

In Gelatin (25./XI.) fanden sich in größeren Häufen kleinste, gramnegative, kokkenähnliche, aber auch bazillenförmige Bakterien. Außerdem grampositive Diplokokken, vereinzelte gramnegative große plumpe Bazillen mit breiten, abgerundeten Enden.

In Bouillon, die mit mehr minder reichlichem Material aus der Verdünnung geimpft war (in eine Bouillon [10 cm^3] war auch der ganze Rest der Aufschwemmung gegossen worden), zeigte sich nur spärliches Wachstum von fast ausschließlich gramnegativen Bazillen.

In Zuckeragar (24./XI.) wuchsen hauptsächlich grampositive Kokken in Ketten, daneben relativ spärlich die beschriebenen gramnegativen, oft kokkenähnlichen Bakterien.

Während in den meisten Serumagarstichkulturen (vom 24./XI.) nach drei Tagen ausschließlich jene auch in den übrigen Kulturen gefundene gramnegative Bazillenart gewachsen war, konnten wir in einer Stichkultur von etwa zur Hälfte mit Serum verdünnten Agar (24./XI.) hauptsächlich grampositive Stäbchen, meist leicht gekrümmt mit stark verjüngten Enden, einzeln oder zu zweit hinter einander gelagert mit einem ungefärbten oder leicht rosa tingierten Verbindungsstück nachweisen, die in ihrem Aussehen den aus dem Deckglas des fibrinösen Exsudates beschriebenen Vibrionen glichen. Außer dieser Art fanden sich noch spärlich grampositive Kokken und die multiformen gramnegativen Bakterien.

In einer von den in erstarrtes Serum angelegten Stichkulturen wuchsen in der Tiefe einige isolierte Kolonien. Die größeren, etwa 4—5 an der Zahl, waren rund oder leicht oval, stecknadelkopfgroß, weißlich, ohne weitere Kennzeichen. Um die größte von ihnen sah man makroskopisch eine schmale wolkenförmige Zone lagernd, welche aus zarten, weißlichen, meist radiär gestellten, oft

aber sich auch kreuzenden, zackig verlaufenden Ästchen aufgebaut war.

Unter dem Mikroskop lösten sich die einzelnen Ästchen in kleinste, scheibenförmige, fein punktierte, leicht bräunliche, scharf begrenzte Kolonien auf.

In Deckglaspräparaten aus der astförmig gezeichneten Zone um die größeren Kolonien fand sich ausschließlich ein leicht gekrümmter, grampositiver, seltener auch nach Gram undeutlich gefärbter, an den Enden verjüngter Mikroorganismus, der vollkommen dem Bilde jener Vibrionen entsprach, die aus den Deckgläsern des fibrinöseitrigen Exsudats beschrieben wurden.

In mit der Mittelkolonie gemengtem Material sah man außerdem große, grampositive, runde Kokken, meist zu zweit liegend oder in Häufchen (Typus Staphylococcus pyogenes). In aus dem ganzen Kolonienbezirk entnommenen Deckglaspräparaten sah man auch gramnegative Bakterien, die leicht gekrümmt und an den Enden verjüngt erschienen, so daß sie sich außer der Farbe nur durch geringere Dicke von den grampositiven unterschieden. Da man manche von den grampositiven zum Teil entfärbt, oder nach Gram nur schlecht gefärbt sieht, so ist es wahrscheinlich, daß diese gramnegativen Formen Degenerationsformen darstellen, wie sie in Serumkulturen ja auch bei anderen Bakterien nach kurzer Zeit des Wachstums beobachtet werden. Weder Spirochaeten noch jene kleinen, gramnegativen kokkenähnlichen Bakterien waren nachzuweisen. Keine Gasbildung, keine Verflüssigung, keine Trübung des Serums.

Von den zarten wolkigen Kolonien überimpften wir in Schüttelkultur und Stich auf Serumagar. Nach 4 Tagen erhielten wir schön entwickelte wolkige Kolonien in den tiefsten Schichten der Eprouvette. Eine dieser Kolonien wurde herausgeschnitten, in Alkohol-Formol, absoluten Alkohol, Anilinöl, Xylol, Paraffin eingebettet, geschnitten und nach Gram-Weigert gefärbt.

Im Aufstrich- und Schnittpräparat fanden sich reichlich und ausschließlich grampositive, immer deutlich gekrümmte Bakterien von der in den Deckglaspräparaten des Geschwürs-

grundes beschriebenen vibrioähnlichen Form. Von den anderen Kolonien machten wir Stiche im Serumagar und überschichteten mit Agar. Leider konnten wir nur noch bei einer einzigen Überimpfung ein positives Resultat erzielen und auch hier waren die Bakterien nur in sehr spärlicher Menge gewachsen und zeigten Degenerationsformen. Eine Weiterzüchtung gelang uns nicht. Mit einem Teil des aus der ersten Kultur übrig gebliebenen Materiales versuchten wir ein durch mehrere Stunden an der Wurzel abgebundenes Ohr eines Kaninchens zu infizieren, doch war das Resultat ein negatives. Die mit dem Reste der Kultur intraperitoneal und subkutan geimpften Mäuse, Meerschweinchen und Kaninchen blieben am Leben und zeigten keinerlei Krankheitserscheinungen. Auch die direkt mit dem das Geschwür ausfüllenden fibrinösen Eiter versuchten subkutanen und intraperitonealen Inokulationen auf weiße Mäuse hatten kein Resultat. Ebenso blieben Impfungen mit demselben Material am Arm des Patienten negativ.

Außer diesen Fällen konnten wir nur noch in zwei anderen Fällen positive Kulturergebnisse erzielen; da uns jedoch in diesen Fällen eine Reinkultivierung und Weiterzüchtung nicht gelang, so halten wir die ausführliche Beschreibung dieser Fälle für überflüssig.

Die in dem beschriebenen Falle in dem ausfließenden Eiter vorkommenden gramnegativen Bakterien verschiedenster Größe, die meist in Rasen lagernd und mit Kokken vermischt anzutreffen sind und die wir auch in den verschiedensten Nährböden leicht züchten konnten, fanden wir bei den meisten unserer Fälle. Wenn wir den Versuch machten, ein Präparat aus dem ausfließenden Eiter, in dem diese Bakterien anzutreffen waren, nur mit Fuchsin zu färben, so war es sehr schwer, oft fast unmöglich, eine Unterscheidung zwischen diesen in ihrer Gestalt und ihrem Größenverhältnis ungemein variablen Bakterien und den von uns beschriebenen, jetzt nicht durch die Färbung nach Gram kontrastierenden Vibrionenformen deutlich wahrzunehmen. Wir erwähnen dies, weil es uns scheint, daß es eben diese gramnegativen Bakterien waren, die Vincent in seinen Fällen von Balanitis beschrieb. Wenigstens scheint dies aus seinen oben zitierten Angaben, bei denen die wichtigsten Kennzeichen des beschriebenen Vibrio: die Krümmung, die Verjüngung der Enden, die Grampositivität, die strahlenpilzartige

Lagerung, die Gleichmäßigkeit der einzelnen Exemplare und das häufige Vorkommen der ungemein charakteristischen Teilungsformen fehlen, hervorzugehen. Auch seine kulturellen Ergebnisse scheinen dafür zu sprechen. Während nämlich unser Vibrio nur sehr selten und auch dann spärlich nur in mit Serum versetzten Agar in anaërober Kultur anging, erhielten wir von den gramnegativen Bakterien, die sich durch ihre Multiformität am besten charakterisieren, in mit Eiter beschickten Bouillonröhrchen ungemein reichliches Wachstum. Auch waren diese Bazillen für Tiere zum Unterschiede von den Vibrionen infektiös. Diese Bakterienart scheint uns jedoch für die Frage der Ätiologie der circinären Balanitis ohne Belang zu sein, da sie auch in normalen Präputialsäcken in oft ebenso reichlicher Menge anzutreffen ist; besonders wenn sich bei mangelhafter Reinigung eine reichliche Ansammlung von Smegma vorfindet.

Bezüglich der ätiologischen Bedeutung der Spirochaeten, die wir gleichfalls in gesunden Präputialsäcken finden konnten und in einem Falle typischer Balanitis circine vermißten, können wir kein sicheres Urteil fällen.

Daß hingegen der von uns bei der circinär-erosiven Balanoposthitis gefundene vibrioartig gekrümmte grampositive Mikroorganismus bei der Ätiologie des Prozesses eine Rolle spielt, glauben wir schon daraus schließen zu dürfen, daß er sich in allen von uns untersuchten Fällen, und zwar weitaus am reichlichsten immer in den charakteristischen Erosionen vorfand, während wir ihn in nicht erkrankten Präputialsäcken stets vermißten und auch in einem Falle von Balanitis in diabetico, den wir zu untersuchen Gelegenheit hatten, nicht nachweisen konnten.

Der Patient, der seit etwa $1^1/_2$ Jahren an hochgradigem Diabetes mellitus litt, wurde von der Klinik Nothnagel am 10. Oktober 1904 wegen einer sehr schmerzhaften Entzündung seines Präputiums an unsere Klinik gesendet. Er gab an, bisher noch nie an Balanitis gelitten zu haben. Vor 14 Tagen habe die Erkrankung mit heftigem Jucken begonnen. Das Präputium ist nur äußerst schwer und unter großen Schmerzen retrahierbar. Im geröteten Präputialsack findet sich eine mäßig reichliche Menge Eiter, in dem einzelne festere Flocken suspendiert sind. Ödem ist nicht vorhanden.

In den aus dem Präputialeiter angelegten und nach der Gramschen Methode gefärbten Deckglaspräparaten fanden sich außer gram-

positiven Kokken vom Charakter des Staphylococcus pyogenes und gleichmäßig dicken grampositiven, an den Enden abgerundeten Bazillen an manchen Stellen sehr zahlreiche dicke und meist sehr lange, ungleichmäßig gegliederte, gestreckte oder leicht wellig gebogene grampositive Fäden, die oft zu einem lockeren Filzwerk vereinigt erschienen. Die freien Enden dieser Fäden sind häufig etwas dicker und spitz auslaufend (olivenartig). Hie und da sieht man senkrecht von einem Faden abzweigende, nur an einem kurzen Stiele hängende, meist ovoide, seltener runde grampositive Gebilde von sporenähnlichem Charakter. Solche Sporen finden sich auch isoliert in mäßiger Menge. Dann tragen einzelne an einem Pol einen kurzen knopfförmigen Ansatz. Manchmal sind zwei solche ovoide Sporen mit einander durch einen kurzen Stiel vereinigt.

Im allgemeinen entspricht dieses Bild der von Simon gegebenen Beschreibung. Die Kultivierung des Pilzes gelang uns nicht. Auf den verschiedensten Nährböden konnten wir nur Kulturen von Staphylococcus pyogenes aureus in reichlicher Menge erhalten.

Von Interesse scheint uns, daß wir auch im weißen Belag der Zungenwurzel Pilze mit demselben morphologischen Verhalten sehr zahlreich auffinden konnten. Es spricht dieses Moment dafür, daß wir die Balanoposthitis in solchen Fällen als ein Symptom des Diabetes ansehen dürfen, da ja, wie Friedreich schon vor 40 Jahren zeigen konnte, die Schleimhaut der Diabetiker für die Ansiedlung gewisser Pilze einen elektiven Nährboden abzugeben scheinen.

Auch in den Erosionen einer durch Übertragung experimentell erzeugten Balanitis fanden wir in überaus reichlicher Menge und fast ausschließlich unseren Vibrio nebst spärlicher Spirochaeten oft drüsenförmig gelagert.

Als wir in den ersten Fällen unserer Untersuchung das gleichzeitige Vorkommen der beschriebenen Spirochaeten und Vibrionen konstatieren konnten, erinnerten wir uns an die bei gangränöser Angina, Stomatitis, Hospitalbrand und Noma und die in jüngster Zeit von Matzenauer,[1]) sowie Róna bei gangränösen Ulzerationen der Genitalregion beschriebenen

[1]) Matzenauer faßt eine größere Reihe von gangränösen Prozessen unter dem Namen Ulcus gangraenosum zusammen, welchen Prozeß er mit Hospitalbrand identifiziert. Unsere vergleichenden Ausführungen können sich nur auf jene seiner Fälle beziehen, die ihren Sitz an der Glans oder dem Präputium hatten.

Formen. Alle diese Prozesse gangränöser Natur zeichnen sich durch das Vorkommen genau charakterisierter „fusiformer Bazillen" aus, die sich meist in Gesellschaft einer Spirochaete finden.

Neben nekrotischen Anginen, nomatösen und anderen gangränösen Prozessen der Mundhöhle, die wir zum Teil in Gemeinschaft mit Dr. Leiner untersuchten und über deren Ergebnisse wir demnächst berichten werden, zogen wir auch die auf unserer Klinik vorkommenden Fälle von gangränösen Prozessen der Glans und des Präputiums in das Bereich unserer Untersuchung. Es standen uns im Zeitraume von 6 Monaten 9 hieher gehörende Fälle zur Verfügung.

Der erste Fall wurde am 28./IX. 1904 auf unsere Klinik aufgenommen. Der Pat. hatte vor 6 Jahren eine gangränöse Sklerose mit makulösem Exanthem durchgemacht und gebrauchte damals sowie bei einem nach einem halben Jahre erfolgten Rezidivexanthem eine Einreibungskur. Seit 5 Jahren habe er keine Erscheinungen von Lues bemerkt. Letzter Coitus angeblich vor 7 Monaten. Im Urin Spuren von Eiweiß, kein Zucker, kein Indikan.

Vor zwei Tagen bemerkte Pat. ein schmerzhaftes gelbes Knötchen im Sulcus coronarius, nach dessen Zerfall sich das dadurch entstandene Geschwür rasch unter Schwellung des Gliedes vergrößerte. Gleichzeitig stellte sich Schüttelfrost ein, Erbrechen und Abgeschlagenheit. Bei der Aufnahme bestand eine starke Schwellung der Vorhaut mit intensiver dunkler Rötung derselben; die Schwellung und Rötung erstreckten sich über die zwei unteren Drittel des Penis. Die düstere Rötung ging von dieser Grenze an in eine hellere über und reichte bis über die rechte Inguinalbeuge hinaus. Keine Drüsenschwellung in inguine. Beim Zurückziehen der hemiphimotischen Vorhaut zeigt sich in der Mitte der Glans ein ungefähr 2 *cm* breiter Substanzverlust, der über die Kranzfurche hinweg auf das innere Blatt der Vorhaut übergriff. Zurückziehen der Vorhaut, sowie jede Berührung äußerst schmerzhaft. Nach Abwischen des oberflächlichen stinkenden, braungelben Sekretes tritt das Geschwür, das einen scharfen, etwas elevierten, gegen die Basis abgeschrägten Rand und einen unebenen, mit teils fibrinösen, festen, nicht abstreifbaren braungelben, teils mehr fetzigen, schwärzlichen Massen bedeckten Grund zeigt, deutlich hervor. Um den Rand des Ulcus eine düstere, ca. 1 *cm* breite Rötung.

Temp. 39·4, N.-M. 40° C. Pat. fühlt sich sehr abgeschlagen, schwitzt sehr stark und klagt über heftigen Kopfschmerz. N.-M. 5 Uhr in Narkose Abtragung der nekrotischen fibrinösen Massen mit dem scharfen Löffel, Excision eines Teiles der Randpartie zur histol. Untersuchung, Anlegung von Kulturen, Pinselung mit Wasserstoffsuperoxyd. Jodoformverband. Abends T. 38·4. Hochlagerung des Gliedes. Brom intern.

29./9. Temp. 38·1. Ulcus zum Teil gereinigt, zum Teil, speziell am inneren Vorhautblatt mit fibrinösen, bräunlichen Massen belegt. Zweimal täglich Pinselung mit Wasserstoffsuperoxyd, 2stündig Gliedbad in verdünntem Wasserstoffsuperoxyd.

30./IX. Die Therapie wird in dieser Weise fortgesetzt. Die nekrotischen Massen stoßen sich ab. Abends noch 38 T.

1./X. Ulcus bis auf eine Stelle im inneren Vorhautblatt gereinigt. T. normal.

2./X. Das Ulcus in seiner ganzen Ausdehnung rein granulierend. Nur auf jener Stelle, wo am Rande excidiert wurde, haftet noch ein fibrinöser Belag.

4./X. Der fibrinöse Belag ist unter der Therapie, welche nur in 2stündl. Gliedbädern besteht, abgestoßen, die Granulationen haben die Wundhöhle bis zur halben Höhe ausgefüllt.

8./X. Granulationen im Niveau des Epithels; unter entsprechender Tuschierung mit Lapisstift überhäutet sich der Substanzverlust und wird Pat. am 19./X. geheilt entlassen.

In den übrigen Fällen ähneln die Befunde des ulzerösen Prozesses in den charakteristischen Punkten den beschriebenen: schmerzhafte, ziemlich tiefe, manchmal das Präputium ganz durchsetzende, scharf begrenzte Geschwüre mit in den tiefsten Partien fester haftenden, in den oberen Partien lockeren, mißfärbigen, übelriechenden Belag. Der Rand fällt steil oder etwas schräg zum Geschwürsgrund ab. Die Umgebung des Geschwüres ist düster rot gefärbt. Auffallend ist manchmal das leichte Bluten bei Entfernung des Belages. In einem Falle erfolgte spontan eine ziemlich heftige Blutung durch Arrosion der Gefäßwände.

Die Diagnose eines Ulcus gangraenosum wird nach dem Gesagten aus dem Bilde des Geschwüres selbst leicht zu stellen sein. Schwieriger ist oft die Frage zu beantworten, ob das Ulcus autochthon entstanden ist, oder ob es sich auf der Basis einer syphilitischen oder venerischen Affektion entwickelt hat. Und insbesondere die Beantwortung der Frage nach gleichzeitiger luetischer Affektion, die ja naturgemäß von großer praktischer Bedeutung sein muß, wird in manchen Fällen sehr schwer, oft vielleicht überhaupt nicht mit voller Sicherheit möglich sein. In dem beschriebenen ersten Falle ist nach der Anamnese und dem allgemeinen Befund Lues wohl auszuschließen.

In 6 von unseren Fällen jedoch hatten wir es mit Ersterkrankungen zu tun. Und in allen bis auf den ersten

Fall war Drüsenschwellung vorhanden.[1]) Die Drüsen waren rund, derb, oft haselnußgroß, meist völlig indolent, seltener leicht schmerzhaft. In einem Falle war auch ein derber Dorsallymphstrang deutlich zu fühlen. Dazu kommt noch, daß auch der Grund des Geschwüres oft ziemlich intensiv derb infiltriert erscheint. Freilich ging bei allen unseren Fällen die Drüsenschwellung in ganz kurzer Zeit mit dem Ausheilen des Prozesses wieder zurück.

Immerhin wird in zweifelhaften Fällen erst das Fehlen von luetischen Allgemeinerscheinungen die Diagnose sichern.

Auch bezüglich der Begleiterscheinungen des Prozesses herrschte bei unseren Fällen ziemliche Gleichheit. Die Haut des Penis und des Präputiums zeigten Ödem und Rötung verschiedenen Grades. Phimose fehlte nie. Oft waren diese Erscheinungen so hochgradig, daß der Penis Birnform annahm. Das Allgemeinbefinden war immer hochgradig gestört, manchmal trat Schwindel und Erbrechen auf. Die Temperatur war meist erhöht und schwankte zwischen 38·5 und 40·5. Nur in zwei Fällen war Fieber nicht vorhanden. Dazu sei jedoch bemerkt, daß Fieber oft erst im weiteren Verlaufe des Prozesses auftritt. So zeigte einer unserer Patienten an den ersten zwei Tagen nach seiner Aufnahme noch normale Temperatur, obwohl hochgradiges Ödem des phimotischen Präputiums und reichlicher, dünnflüssig bräunlicher, übelriechender Ausfluß aus dem Cavum praeputii vorhanden war. Am 3. Tage seines Spitalaufenthaltes setzte Fieber mit Schüttelfrost ein, das bald eine Höhe von 39·5 erreichte.

Die Begleiterscheinungen des gangränösen Prozesses schwinden immer sofort, wenn eine radikale Kur: Auskratzung

[1]) Während Róna gleich uns häufig indolente Drüsenschwellung konstatierte, vermißte Matzenauer dieses Symptom in seinen Fällen von Ulcus gangraenosum und erblickt auch darin eine Ähnlichkeit mit den gangränösen Prozessen der Mund- und Rachenhöhle. In dem einzigen von uns untersuchten Fall von Nona konnten wir die submaxillaren und zervikalen Drüsen nicht nur deutlich vergrößert finden (Sektion Prof. Ghon), sondern fanden auch in einer submaxillaren Lymphdrüse reichlich und ausschließlich fusiforme Bazillen und Spirochaeten. Auch bei nekrotischer Angina fanden wir wie viele andere Untersucher oft deutliche Schwellung zahlreicher regionärer Drüsen.

oder Exzision des Geschwüres, am besten nach Dorsalinzision oder Cirkumzision des Präputiums und nachfolgender antiseptischer Behandlung eingeleitet wird.

In mancher Hinsicht interessant war die Klinik und bakteriologische Untersuchung des vierten von uns untersuchten Falles, den wir hier in extenso mitteilen.

Fall IV. J.-Nr. 25.938. Josef H., 27j. Postexpeditor, verheiratet. Aufgenommen 18./X. 1904.

I. Erkrankung: vor 8 J. Gonorrhoe, privat behandelt; II. Erkrankung: März 1904 Drüsenschwellung in der rechten Inguinalbeuge; III. Erkrankung: gegenwärtige, seit 7 Wochen Geschwüre an der Eichel. Letzter Coitus vor 8 Wochen.

Pat. zeigt bei der Aufnahme: Skleros. Nr. III. in frenulo rupto et in lamina int. praep. Scleradenitis inguin. bilat., praec. dextra.

24./X. Exanthem in Proruption.

26./X. Bei der Frühvisite wurde eine Paraphimose konstatiert, die wahrscheinlich traumatischen Ursprungs war.

Am Nachmittag desselben Tages schwoll das Präp. an und wurde stark schmerzhaft.

Am 27./X. wurde konstatiert, daß die dorsal in der Mitte des sulc. coron. gelegene Sklerose mißfärbig belegt war und die Schwellung der Glans und der Vorhaut bedeutend zugenommen habe. Ab. T. 38°.

28./X. Früh. In der Mitte der Glans dorsal im Sulc. coronar.; $^1/_2$ *cm* auf die Glans einerseits, anderseits $^1/_2$ *cm* auf die Innenfläche des nach oben umgekrämpelten Präp. übergreifend ein über hellergroßer Substanzverlust, $^1/_2$ *cm* tief mit steilen Rändern mit einem braungrünen, blutig tingierten, übelriechenden Belag. Der Rand des Ulcus auf der Glans ist scharf, nach oben zu aber überschreitet der Belag auf 2 *mm* den scharfen Rand in Form eines graugrüngelben, schmierigen, dabei scharf begrenzten Überzuges. Eine Auflagerung von derselben Beschaffenheit bedeckte eine Erosion, die sich beiderseits seitlich von dem typischen Ulcus gangraenosum beginnend im Sulc. coronarius, rechts nur bis auf 1 *cm*, links dagegen bis an die Unterfläche der Eichel nach abwärts erstreckt und sich hier landkartenförmig verbreitet, und die ganze untere Fläche der Glans einnimmt. Der Belag ist, wie schon gesagt, scharf umrandet, an den Rändern wie gelatinös graugelb, stellenweise dünner, stellenweise dicker aufgelagert, einzelne linsengroße Partien freilassend. Oben $^1/_2$ *cm* über dem gangrän. Ulc. sitzt auf der Innenfläche des Präp. eine unveränderte Sklerose mit fibrinösem, derben, glatten, nicht abstreifbaren Belag. Die Sklerose lag schon unterhalb des Gebietes der größten Stauung. Der Penis intensiv gerötet, die äußerst stark ödematöse Haut in ringförmige, einschnürende Falten gelegt. T. 37·8 2 Uhr Nachm. (28./X.)

Das dorsale Ulc. gangr. hat sich vertieft und an Größe zugenommen. Der Belag schmierig braunrot, heftig stinkend. Der früher mehr gelb-

weiße Belag im Sulc. cor. ist jetzt braungelb, und an der Unterfläche der Glans zeigt sich in der Mitte des Belages eine bohnengroße, dunkler graubraun gefärbte und blutig tingierte, dabei stärker aufgelockerte Partie. Alle ergriffenen Partien sind bis auf die unveränderte Sklerose äußerst empfindlich und schmerzhaft.

28./X. Abends. Die Sklerose an der Oberfl. unverändert, nur etwas aufgelockert, das Ulc. gangr. ist tiefer geworden, vollständig dunkelbraungrün, mißfärbig belegt. An der Unterfläche der Glans hat die beschriebene aufgelockerte Partie über Hellergröße erreicht und zeigt eine kleeblattförmige Zeichnung. In der Mitte ist der Belag braungrün geworden mit blutiger Imbibierung. Temp. 38·6.

In der Nacht vom 28.—29. erfolgte eine starke Blutung aus dem oberen Rande des typischen Ulc. gangr., die auf Kompression mit feuchter Gaze zum Stehen gebraucht wurde.

29./X. Früh. Das Ulc. gangr. hat fast bis Kronenstückgröße erreicht, ist etwa $^3/_4$ *cm* tief, mit steil abfallendem Rand, fibrinösem, grünbraun schmutzig belegtem Grund. Das Ulcus an der Unterfläche zeigt in der Mitte eine Tiefe von 4 *mm*. Temp. 38·6.

30./X. Das Ulc. gangr. hat sich noch etwas vergrößert, der Aspekt ist sonst derselbe, der Belag der Erosion im Sulc. coron. und an der Unterfläche der Glans im ganzen stärker aufgelockert, graugelb. Die gesunden Inseln innerhalb des Belages beide ungefähr in der Raphe an der Grenze des 2. und 3. Drittels gelegen, noch völlig erhalten.

30./X. 5 Uhr Nachm. T. 36·9. Ulc. gang. etwas tiefer, sonst vollständig gleich geblieben, rechts davon ist die zungenförmige, 1 *cm* lange, weißgelbe Auflagerung völlig geschwunden, links im sulc. coron. und an der Unterfläche ist der Belag noch unverändert, die Ulzeration an der Unterfläche hat sich vertieft und ist mit zerfallendem, braungrünen, blutig imbibierten Gewebe bedeckt.

31./X. Temp. Früh 36·6. Abends 37·1. Das Ulc. gang. beginnt sich von den Rändern her zu reinigen, der Grund ist noch schmierig belegt. Seitlich zerfällt das Gewebe im sulc. cor. in △- Form bis auf 1 *cm* weit.

An der Unterfläche besteht noch das trichterförmige, jetzt $^1/_2$ *cm* tiefe, schmierig graubraun belegte Ulcus mit blutig infundierten Rändern, Ödem und Rötung im Rückgang.

1./XI. Die Sklerose am Schaft des Penis vollständig unverändert. Das Ulc. gangr. ist bis auf die zentrale Partie im Grunde, wo noch ein gelbbrauner Belag haftet, gereinigt und verkleinert sich zusehends. Der Substanzverlust an der Unterfläche der Glans noch hellergroß, zentral beginnt sich der Belag abzustoßen und es treten leichtblutende Granulationen zu Tage. Das Ödem und die entzündliche Röte am Abend fast vollständig zurückgegangen. Temp. 37.

2./XI. Das Ulcus gangr. erscheint verkleinert, fast vollständig gereinigt. Das an der Unterfläche sitzende Geschwür in der zentralen Hälfte fast vollständig rein, peripher mit bräunlichen, nekrotischen Massen belegt.

3./XI. Ulc. gangr. vollständig rein. Der Fibrinbelag im Sulcus coronarius und an der Unterfläche hat sich, nachdem er sich in den zwei letzten Tagen gelockert, völlig abgestoßen. Untere Fläche der Glans völlig frei. Exanthem sehr deutlich.

Hg. salicyl. Inj. graue Salbe auf die Ulcera, nachdem bisher nur Dunstumschläge gemacht worden waren.

8./XI. Exanthem geschwunden.

8./XI. Geheilt entlassen.

In nach der Gramschen Methode gefärbten, jedoch vorsichtig entfärbten Deckglaspräparaten aus den tieferen Partien der Ulzera fanden sich ausschließlich Bakterien, die denen bei unseren Fällen von Balanitis circinata vollständig glichen: Auch hier sahen wir neben reichlichen verschieden dicken zugespitzten gramnegativen meist einfach gebogenen, seltener gleichmäßig welligen Verlauf zeigenden Fäden sehr zahlreiche ungefähr gleich lange gekrümmte grampositive Bazillen mit immer verjüngten, oft zugespitzten Enden, nebst zahlreichen Teilungsformen mit ungefärbtem Verbindungsteil. In den nicht affizierten Sklerosen waren nur das eine oder andere Kokkenpaar auffindbar, dagegen waren weder Vibrionen noch Spirochaetenformen sichtbar. In der Annahme, daß der morphologischen Gleichheit der Bakterien tatsächlich die Identität der Art entspricht, glauben wir uns berechtigt, diesen Fall ätiologisch als eine Balanitis aufzufassen, die unter den begünstigenden Umständen (Stauung, Ödem) in Form tiefer greifender Gangrän auf der Basis einer Sklerose aufgetreten ist. Klinisch würde dann der früher beschriebene 24. Fall unserer Balanitisbeobachtung, der tiefer greifende, mit fibrinös-eitrigem Exsudat bedeckte Geschwüre innerhalb der typischen flachen Erosion zeigte, den Übergang bilden zu den ausgeprägten gangränösen Formen.

Auch sahen wir einmal (Fall VIII.) ein typisch ausgeprägtes gangränöses Geschwür von einer flachen hellroten, von weißem Saum begrenzten Erosion umgeben, die völlig dem Bilde einer circinären Balanitis entsprach.

Sowohl in der Tiefe des Geschwüres als in der Erosion fanden wir morphologisch völlig gleiche Vibrionen und auch Spirochaeten, so daß auch

dieser Fall unsere Ansicht von der Identität der Ätiologie der Balanitis erosiva und gangraenosa zu stützen geeignet erscheint.

Auch in den übrigen Fällen zeigten die Aufstrichpräparate aus den tieferen Teilen der Geschwüre ähnliche Befunde.[1]) Vor allem fanden sich in sämtlichen Fällen Spirochaeten in mehr oder weniger reichlicher Menge oft mykelartig zu einem wirren Geflecht verfilzt. Im dritten unserer Fälle von Balanitis gangraenosa waren sie in überwiegend großer Zahl vorhanden, während wir von Fibrionen nur einzelne Exemplare antrafen. In der Form waren sie identisch mit den bei Balanitis gefundenen. Die Vibrionen dagegen, die wir gleichfalls in sämtlichen Fällen meist sehr zahlreich finden konnten, hatten manchmal in einzelnen Exemplaren ein etwas von der oben beschriebenen Form differentes Aussehen dadurch, daß ihre Enden weniger verjüngt und deutlich abgerundet waren und sie nicht immer eine ausgesprochene Krümmung in ihrem Verlaufe zeigten. Jedoch fanden sich in diesen Fällen immer Übergänge zu den ausgesprochenen Vibrionenformen vor.

In den tieferen Schichten der Ulcera waren ausschließlich Vibrionen und Spirochaeten zu finden, während an der Oberfläche, sowie hauptsächlich in dem aus der Präputialöffnung ausfließenden Sekret die schon in Aufstrichpräparaten aus dem Eiter bei Balanitis beschriebene Bakterienflora des Vorhautsackes reichlich vorhanden war. Neben Kokken verschiedener Form, meist vom Typus des Streptococcus oder Staphylococcus pyogenes sahen wir häufig den oft erwähnten multiformen gramnegativen, meist in Rasen lagernden Bazillus. Aus je tieferen Schichten des Geschwüres jedoch die Ausstrichpräparate angefertigt waren, desto reichlicher und ausschließlicher waren Vibrionen und Spirochaeten, desto spärlicher andere Bakterienformen anzutreffen.

---

[1]) Auch Róna erwähnt bei übersichtlicher Aufzählung der Fälle, bei denen er morphologisch den bei gangränösen Prozessen der Genitalregion gefundene Bakterien identische Formen fand, 6 Fälle von Balanitis, ohne jedoch auf nähere Untersuchung und Deutung des Befundes einzugehen.

Histologie. Sämtliche histologisch untersuchten Fälle zeigen in den mit Haemalaun-Eosin, Boraxmethylenblau und polychromen Methylenblau gefärbten Schnittpräparaten denselben Befund, nur mit verschiedener Intensität des entzündlichen, nekrotisierenden Prozesses. In einem Falle beginnender Ulzeration an der Innenfläche des Präputiums, welcher uns die jüngsten Veränderungen bietet (der Fall bot klinisch jedoch schon sehr schwere Allgemeinerscheinungen, wie hohes Fieber und Prostration) kann man folgenden Befund erheben.

Die oberflächlichen Schichten des Geschwürgrundes bestehen aus einem mehr oder minder deutlichen, mit Haemalaun-Eosin-Färbung bläulich-rot tingierten Balkenwerk, in dessen Lücken zahlreiche mono- und polynukleäre Leukocyten, stellenweise auch im Zerfall begriffene rote Blutkörperchen liegen. In den tieferen Schichten des Geschwürgrundes sieht man zumeist ein deutliches, von ein- und mehrkernigen Leukocyten durchsetztes Fibrinnetz. Am Rande des Geschwüres zeigt sich das Epithel von mehr oder minder zahlreichen polynukleären Leukocyten durchsetzt, während das subepitheliale Gewebe teils von einem zelligen Infiltrat, teils von einem fibrinösen Exsudat eingenommen wird.

In den nach Gram-Weigert gefärbten Schnittpräparaten sieht man von einzelnen Stellen der Geschwürsfläche die Vibrionen in ziemlich reichlicher Menge, sehr spärlich von Kokken begleitet, ziemlich tief ins Gewebe eindringend. Die einzelnen Vibrionen sind grampositiv, gut gefärbt, nur einzelne in körnigem Zerfall. Dabei meist gebogen, seltener gerade, mit zugespitzten Enden, im ganzen von kürzerer Form, als man sie sonst in den Schnittpräparaten sehen kann; hie und da sieht man sehr kurze Teilungsformen. In dem Falle, welcher uns die intensivsten Veränderungen darbot, war der Prozeß ebenfalls von der Innenfläche des Präputiums ausgegangen und ist die Vorhaut an der Geschwürsstelle in der ganzen Dicke hochgradig verändert. Der Geschwürsgrund wird von einer dicken Schichte nekrotischen Gewebes gebildet, das von Bakterien in dichten Massen durchsetzt ist; das darunterliegende, dichte, vorwiegend aus polynukleären Leukocyten bestehende Infiltrat weist reichlich nekrotische Herde um die

strotzend gefüllten, in ihrer Wand ganz oder teilweise nekrotisch veränderten Gefäßen auf. Innerhalb des Gewebes stellenweise größere Hämorrhagien. An der äußeren Fläche des Präputiums, welche makroskopisch schon schwärzlich verfärbt erschien, ist das Gewebe durch einfache oder Koagulationsnekrose zu Grunde gegangen. In den auf Bakterien nach Gram-Weigert gefärbten Präparaten sieht man auf der Oberfläche des Geschwürgrundes ein oft förmliche Klumpen bildendes dichtes Bakteriengemenge, bestehend aus runden grampositiven Kokken und spärlichen grampositiven Vibrionen. Die Kokken dringen eine Strecke weit mit ins Gewebe ein, dann treten bereits innerhalb der oberflächlichen Schichten die Vibrionen in einer solchen Menge auf, daß sie das Bild vollständig beherrschen. In dieser dichten Menge durchsetzen sie das Präputium in seiner ganzen Dicke; hie und da sieht man auch noch in den mittleren Schichten des Präputiums noch spärlich grampositive Kokken.

Was die Form der Vibrionen im Gewebe anbelangt, so gleichen einzelne den im Deckglas beschriebenen vollständig, während die Mehrzahl eine große Ähnlichkeit, jedoch manche morphologische Verschiedenheit von letzteren darbietet. Die einzelnen Individuen sind häufig länger und breiter, meist nur leicht gebogen, die Enden leicht zugespitzt; die übergroße Mehrzahl zeigt dabei eine segmentierte, körnige Form des Zelleibes.

Vergleichen wir unsere Befunde mit den von Matzenauer und Róna erhobenen, so fällt uns vor allem auf, daß Matzenauer in keinem seiner Fälle Spirochaeten beschreibt. Wir glauben uns gleich Róna diese Tatsache dadurch erslären zu können, daß Matzenauer nur Schnitte, dagegen keine Deckglaspräparate zur Untersuchung verwendet hatte. Nun sind die Spirochaeten aber schon in den dichter gestrichenen Partien im Aufstrichpräparat oft völlig unsichtbar und es ist erklärlich, daß man sie in Schnittpräparaten umsoweniger auffindet. Auch wir konnten in keinem einzigen Schnittpräparat mit voller Sicherheit Spirochaeten nachweisen. Nur in jenem unserer Fälle, bei dem wir Vibrionen in geringer Zahl, Spirochaeten hingegen in auffallend großer Menge im Aufstrichpräparate konstatieren konnten, sahen wir auch in den tieferen Partien des mit Boraxmethylenblau gefärbten

Schnittes, wenn das Gewebe locker gefügt war, neben deutlichen Vibrionen Fäden von welligem Verlauf, die wir als Spirochaeten ansprechen zu dürfen glaubten. Allerdings sind Verwechslungen mit Bindegewebsfaserteilen, Fibrinfäden nicht mit absoluter Sicherheit auszuschließen. Die Tatsache jedoch, daß Spirochaeten auch in die Tiefe des Gewebes dringen können, erhellt mit Sicherheit aus Aufstrichpräparaten, die wie aus dem an das Geschwür angrenzenden Gewebe anlegten, in das wir von der gesunden Seite her eindrangen.

Von seinen Bazillen gibt Matzenauer folgende kurze Beschreibung: „Der Bazillus ist schlank, geradlinig oder manchmal leicht geschwungen, meist 3—4 μ lang und 0·3—0·4 μ breit, einzeln oder zu zwei parallel. Seine Enden sind meist nicht eckig, sondern abgerundet." Dieser Befund ist mit dem von uns des öfteren angeführten nicht völlig identisch. Wir erwähnten zwar, daß in manchen Fällen einzelne Exemplare mehr gestreckt und ihre Enden abgerundet erschienen, dagegen entspricht die von Róna gegebene Beschreibung mehr den von uns gesehenen Bildern: „3—4 μ lange und 0·3—0·4 μ breite, gerade oder halbmondförmig gebogene, an den Enden verjüngte Bazillen entweder in Reinkultur oder in prädominierender Menge, von denen viele in der Mitte in Teilung begriffen waren." Die oft starke Krümmung, die Verjüngung der Enden, das häufige Vorkommen von anscheinend in Teilung begriffenen Formen sind die für unseren Vibrio charakteristischen Details.

Die Differenz zwischen den von Matzenauer und Róna gesehenen Bildern, die Beitzke zu der Ansicht bringt, daß die von ersterem beschriebenen Bakterien nicht zu der Gruppe der Plaut-Vincentschen Bazillen gehören, erklärt sich wohl gleichfalls aus dem Umstand, daß Matzenauer der Untersuchung von Aufstrichpräparaten keinen Wert beimaß. Wir konnten nämlich, wie wir schon bei unseren Untersuchungen erwähnten, oft eine auffallende Differenz zwischen den in Schnitt- und Aufstrichpräparaten gefärbten Vibrionen konstatieren.

Während die Vibrionen im Schnittpräparate tatsächlich selten eine stärkere Krümmung und Verjüngung der Enden

deutlich erkennen ließen, zeigten die aus dem unmittelbar angrenzenden Gebiet angefertigten Deckglaspräparate wenigstens zum großen Teil die beschriebene charakteristische Vibrio-Form. Diese Tatsache dürfte wohl nur durch die bei der verschiedenen Fixation im Schnitt- und Deckglaspräparat stattfindenden Veränderung ihre Erklärung finden. Eine anscheinend gleichfalls durch die Trockenfixation bedingte Formveränderung konnten wir auch bei den Spirochaeten immer wahrnehmen. Während die Exemplare im hängenden Tropfen zum größten Teil deutlich ausgesprochenen welligen Verlauf erkennen ließen und nur zeitweise sich völlig gerade streckten, zeigten sie im Aufstrichpräparat oft einfache, gerade oder gebogene, nicht gewellte Fäden.

Welches Aussehen die Spirochaeten im Schnittpräparate zeigen, entzieht sich vorläufig näherer Beurteilung.

Ob die in Aufstrichpräparaten oder die im Schnitte gefärbten Bakterien der eigentlichen Form näher kommen, darüber wollen wir nicht diskutieren. Jedenfalls aber geben uns Aufstrichpräparate hinsichtlich der Form der Einzelindividuen die vollständigeren Bilder als Schnittpräparate.

Róna findet seine Bazillen gramnegativ. Wir haben schon darauf aufmerksam gemacht, daß die Entfärbung mit ungemein großer Vorsicht ausgeführt werden muß und daß auch dann Teile oder ganze Bakterien — ältere Formen — noch ihren Farbstoff abgeben. Die weitaus größte Menge jedoch behält den Farbstoff und zeigt so oft eine schöne Kontrastfärbung zu den gramnegativen Spirochaeten. In nach Gram-Weigert gefärbten Schnitten geben nur manche, in den nekrotischen Schichten gelegene Exemplare (Degenerationsformen) den Farbstoff ab, während die Vibrionen in den tieferen Partien auch bei längerer Entfärbung grampositiv bleiben. Allerdings weisen auch hier die meisten Individuen ungefärbte Lücken oft in großer Zahl auf, so daß dann ein gekörntes Aussehen resultiert.

Bestrebungen, die Vibrionen und Spirochaeten der gangränösen Balanitis zu kultivieren, waren bisher erfolglos geblieben.[1]) Bei

[1]) Matzenauer sagt von seinen Kulturversuchen, er habe einmal in einer Zuckeragar-Stichkultur entlang des Impfstiches „staubförmiges" Wachstum bemerkt und ist der Meinung, eine Reinkultur erhalten zu

unseren Versuchen gingen wir ausschließlich von der gesunden Seite des exstirpierten Stückes nach genauer Sterilisation der Oberfläche in die Tiefe ein. Das hier entnommene Material verdünnten wir in Bouillon und legten dann stets aërobe und anaërobe Kulturen von Agar, Zuckeragar, Gelatine und Serumagar[1]) (in verschiedenem Verhältnis des Serums zum Agar) an. Als anaërobe Methode wählten wir meist die Schüttelkultur in verschiedenen Verdünnungen. Nur einmal verwendeten wir primär die anaërobe Plattenmethode. Die Resultate unserer Untersuchungen waren folgende:

In allen 7 zur Untersuchung gelangten Fällen konnten wir, und zwar nur in mit Serum oder Hydrocelenflüssigkeit versetzten Agarkulturen bei anaërober Züchtung die beschriebenen Vibrionen und in einem Falle auch Fäden, die durch ihren welligen Verlauf und die Zuspitzung ihrer Enden den im Aufstrichpräparate gesehenen glichen, zum Wachstum bringen. Jedoch waren in den meisten Kulturen daneben auch ungemein zahlreiche Kokken vom Typus des Staphylococcus und Streptococcus, sowie jene oft erwähnten multiformen gramnegativen Bazillen angegangen, die bei der zweiten Überimpfung schon trotz sorgfältigster Technik die Vibrionen und Spirochaeten derart überwucherten, daß an eine Reinkultivierung nicht mehr zu denken war. Bei der vierten Überimpfung konnten wir meist weder Spirochaeten noch Vibrionen nachweisen. Nur in einem Falle erzielten wir ein besseres Resultat dadurch, daß wir primär anaërobe Platten (Methode von Ghon und Sachs) in An-

haben. Wir glauben nicht, daß man aus dem Aussehen einer Kultur den Schluß ziehen dürfe, die Reinkultur eines bisher in seinen kulturellen Eigenschaften noch gar nicht bekannten Bakteriums vor sich zu haben. Ein Aufstrichpräparat vom Kulturmaterial hätte vielleicht Klarheit bringen können. Da uns Matzenauer aber nähere Angaben nicht macht, müssen wir annehmen, daß der Autor die Kultur eines oder mehrerer Bakterien der reichen Präputialflora vor sich hatte, deren gleichzeitiges Wachstum auch wir trotz sorgfältigster Einhaltung steriler Kautelen nie ausschließen konnten. Wir glauben uns umso mehr zu dieser Annahme berechtigt, als bei unseren Kulturversuchen der Bazillus auf reinem Zuckeragar nie anging.

[1]) Wir verwendeten Kaninchen- und Menschenserum, sowie Ascites oder Hydrocelenflüssigkeit.

wendung brachten. Es wuchsen zwar auch hier reichliche Kokken verschiedener Art, doch waren um viele der Kokkenkolonien zarte grauweiße wolkenförmige Zonen gelagert, die sich bei näherer Untersuchung als Kultur des vibrioförmigen Bakteriums erwiesen. Bei den von diesen Kolonien angefertigten Schüttelkulturen in Serumagar waren reichliche, zarte, grauweiße, wolkenförmige Kulturen gewachsen, die makro- und mikroskopisch dasselbe Bild boten, wie wir es bei den Reinkulturen aus der Balanitis beschrieben haben. Auch zeigten Aufstrichpräparate die typische Form des grampositiven, gekrümmten, an den Enden verjüngten Vibrio. Leider war jedoch auch hier eine vollständige Reinkultivierung nicht gelungen und einige Kolonien vom Typus des Streptococcus pyogenes mußten wir auch noch in der vierten Generation konstatieren. Der Vibrio hatte seine Wachstumsfähigkeit in der fünften Generation noch vor völliger Reinzüchtung verloren.

Es ist uns also gelungen, festzustellen, daß sowohl die Spirochaeten als die Vibrionen, die wir bei gangränösen Geschwürsprozessen der Genitalregion angetroffen haben, in anaërober Kultur auf mit Ascitesflüssigkeit, Tier- oder Menschenserum versetztem Agar sich vermehren, in Serumagar-Kulturen kein Gas bilden, in zarten, wolkenartigen Kolonien wachsen und in einigen Generationen weiter züchtbar sind. Eine Reinkultivierung gelang uns bisher nicht.

Vincent beschrieb 1896 bei 47 Fällen von Hospitalbrand einen Bazillus, der sich meist in Gesellschaft eines Spirillum vorfand, und sich als morphologisch identisch mit der von Plaut bei gangränöser Angima beschriebenen Art herausstellte. Später wurde dieser Bazillus ebenfalls fast immer gleichzeitig mit einem Spirillum, in verschiedenen gangränösen Prozessen, vor allem der Mundhöhle, von ihm und zahlreichen anderen Autoren gesehen. (Siehe Sammelreferat von Beitzke.) Bestrebungen, diese wegen seiner charakteristischen Gestalt von Vincent „Bacillus fusiformus“ genannte Art rein zu züchten, schlugen trotz ungemein zahlreicher Versuche bis vor kurzem fehl. Auch wir haben uns (zum Teil in Gemeinschaft

mit Dr. Leiner) in vielen Fällen von Angina necrotica und anderen gangränösen Prozessen der Mund- und Rachenhöhle ohne Erfolg um die Reinkultivierung bemüht. Wir konnten zwar in anaëroben Kulturen auf Serumagar oft sehr reichliches Wachstum des Bazillus erzielen, immer aber verhinderte uns wie die anderen Autoren das gleichzeitige Vorhandensein ungemein zahlreicher Kokken an der Isolierung des Bazillus.

Erst vor kurzer Zeit gelang es Ellermann, eine Reinkultur dieser Art zu gewinnen. Er verimpfte die mit anderen Bakterien verunreinigte Kultur von Bacillus fusiformus subkutan auf ein Kaninchen und erhielt ausschließliches Wachstum des Bazillus.

Auch dieser Autor hat leider keine erschöpfende Darstellung der kulturellen Eigenschaften des Bakteriums veröffentlicht. Aus der uns vorliegenden Arbeit können wir nur ersehen, daß der von ihm gezüchtete Bazillus ausschließlich auf mit Serum versetzten Nährböden gedeiht und in Serumagar „büschelförmige" Kolonien, in Serumbouillon einen flockigen Niederschlag bildet.[1])

Die von uns in Kulturen aus nekrotischen Anginen gesehenen Kolonien zeigen eine große Ähnlichkeit mit den aus erosiven und gangränösen Balanitiden gezüchteten Arten. Auch hier erhielten wir nur auf mit Serum versetzten Nährböden in anaërober Kultur Wachstum, das wir mit Perthes als wolkenförmig bezeichnen wollen.

Obwohl aber das ähnliche Verhalten und Aussehen der Kulturen von den bei erosiver und gangränöser Balanitis und Angina necrotica gefundenen Bazillen ein Grund mehr für die Identifizierung der beiden Prozesse wäre, für die Matzenauer auch nach dem klinischen Verlaufe und dem histologischen Befund eintrat, glauben wir doch wegen mancher morphologischer Verschiedenheiten der bei beiden Prozessen gefundenen Bakterien die ätiologische Einheit beider Krankheitsformen vorläufig noch nicht mit Gewißheit annehmen zu dürfen. Die beste Gelegenheit, die hier in Betracht kommenden Bakterien in

[1]) Mit der von Zuber und Veillon aus einem perityphlitischen Abszesse rein gezüchteten Art fusiformer Bazillen hält Ellermann die von ihm kultivierten nicht für identisch.

ihrem morphologischen Verhalten zu prüfen, hatten wir bei 30 Fällen von Stomatitiden, die sich im Verlaufe oder Anschluß an merkurielle Kuren entwickelten. Den ersten derartigen Fall untersuchten wir im September 1904 und konnten fusiforme Bazillen und Spirochaeten, fast ohne Beimengung anderer Bakterien, im Aufstrichpräparat nachweisen.[1]) Auch in den übrigen 29 Fällen merkurieller Stomatitis verschiedenen Grades finden wir immer die fusiformen Bazillen neben Spirochaeten in überwiegender Anzahl. Beide Formen unterschieden sich von den bei erosiver und gangränöser Balanitis erhobenen Befunden. Die Spirochaeten waren breiter, meist stärker tingiert und zeigten fast immer eine größere Wellenhöhe, während die Spirochaeten der Genitalgeschwüre, wie wir früher hervorgehoben haben, häufiger geraden Verlauf zeigten. Die Bazillen waren länger und breiter, meist gerade und in oft lange Spitzen ausgezogen. Seltener machten sie den Eindruck von Vibrionen, auch konnten wir nur spärlich die ungemein charakteristischen Teilungsformen finden. Manchmal allerdings sahen wir einzelne Exemplare, die den bei Balanitis beschriebenen ähnlicher waren.

Auch die bei einem Falle von Noma,[2]) der am 2. Mai 1905 im St. Anna Kinderspital (Vorstand Prof. Escherich) zur Sektion gelangte (Prof. Ghon), in der Tiefe des Gewebes und in einer regionären, gangränös zerfallenen Lymphdrüse reichlich und ausschließlich gefundenen Bakterien glichen den bei Balanitis beschriebenen bei mancher Ähnlichkeit keineswegs vollkommen. Wenn auch die Spirochaeten hier durch ihren geraden Verlauf nicht unähnlich erschienen, so unterschieden sich die Bazillen auch hier durch größere Länge und Breite, geraderen Verlauf und das seltenere Vorkommen von Teilungsstadien. Im ganzen waren sie den bei der Stomatitis mercurialis vorkommenden Formen ungemein ähnlich, nur erschienen ihre Enden mehr abgerundet.

Allerdings erwähnten wir bei Beschreibung der bei den einzelnen Fällen von gangränöser Balanitis gefundenen Bakterien,

[1]) Róna veröffentlichte im Archiv für Dermatologie und Syphilis 1905, Heft 10, Befunde, die mit den von uns erhobenen völlig übereinstimmen.

[2]) Wir hoffen noch Gelegenheit zu haben, ausführlicher über den Fall zu berichten.

daß manchmal ein gestreckterer Verlauf, größere Länge und Abrundung der Enden uns bei den sonst im Typus ähnlichen Bakterien auffiel. Besonders der VII. Fall zeigte in überwiegender Menge solche Formen. Die Kultur jedoch ließ diese Art wieder vermissen und zeigte ausschließlich kleinere Arten von ausgesprochenem Vibrionentypus. Wir glauben aber, wie schon gesagt, bei genauer Betrachtung der mitgeteilten Befunde noch kein abschließendes Urteil über die Beziehungen der hieher gehörenden pathologischen Prozesse der Rachen- und Genitalregion zu einander abgeben zu können und müssen die Entscheidung darüber weiteren experimentellen und bakteriologischen Untersuchungen überlassen.

Nicht unwichtig erscheint uns die Frage des Infektionsmodus bei den beschriebenen Erosionen und gangränösen Prozessen. Auch hier liegt ein Vergleich mit den in Mund- und Rachenhöhle beobachteten gangränösen Ulzerationen, der Stomatitis, Angina necrotica und Noma nahe. Die meisten Autoren nehmen jetzt für diese Fälle an, daß die häufig in vollständig gesunden Mundhöhlen saprophytisch lebenden Bakterien unter begünstigenden Umständen sich rasch vermehren und je nach ihrer Pathogenität und der Disposition des Kranken Erosionen verursachen oder zu tiefer greifenden Geschwüren führen können. Auch in dem von uns erwähnten Falle von Noma ging der Prozeß von einem anfangs unscheinbaren oberflächlichen Zahngeschwür aus.

Um uns selbst vom Vorkommen der fusiformen Bazillen und Spirochaeten in der nicht erkrankten Mundhöhle zu überzeugen, untersuchten wir eine größere Anzahl von Fällen, bei denen die Mundhöhle, Zahnfleisch und Zähne vollständig normal erschienen. Tatsächlich fanden wir nicht selten einzelne Spirochaeten und fusiformen Bazillen, besonders wenn wir einige Tage die gewöhnliche Mundpflege aussetzen ließen. Eine zweite Reihe von Fällen betraf die Untersuchung von nicht erkrankten Mundhöhlen Syphilitischer, die eine Quecksilberkur gebrauchten (Injektionen oder Unguentum hydrargyri). In diesen Fällen fanden wir durchschnittlich häufiger und zahlreicher fusiforme Bazillen und Spirochaeten, besonders auch hier, wenn die Kranken einige Tage die Mundpflege unterließen.

Wenn auch dieser Infektionsmodus bei den gangränösen Geschwüren der Mund- und Rachenhöhle noch keineswegs er-

wiesen ist, bietet er immerhin eine einfache Erklärung für die Entstehung der einzelnen Prozesse.

Schwieriger erscheint die Lösung der Frage nach der primären Infektion bei Balanitis. Trotz eingehender Untersuchung von über 80 Aufstrichpräparaten aus dem Präputialinhalte Gesunder konnten wir, wie schon erwähnt, die von uns beschriebenen Vibrionen niemals mit Sicherheit feststellen.

Auch Róna fand bei seinen dahin gerichteten Untersuchungen nicht erkrankter Präputialsäcke niemals diese Art. Auch in Fällen, wo sich reichlich Smegma angesammelt hatte und es zur Bildung von Smegmolithen gekommen war, vermißten wir sie immer.

Häufig dagegen fanden wir, wie erwähnt, gramnegative, oft gewellte Fäden, die den bei Balanitis vorkommenden Spirochaeten morphologisch glichen. Morphologisch identische Spirochaeten fanden wir auch bei extragenitalen Affektionen nicht selten.

Interessant ist in dieser Beziehung ein Fall, bei welchem wir mit dem ersten Beginn des Zerfalles bereits epithelisierter Papeln ad anum Spirochaeten auftrateu sahen.

Es betrifft dies die am 6./II. 1905 sub J. Nr. 3330 auf Zimmer 76 unserer Klinik mit rezenter Lues aufgenommene Patientin M. V. Nachdem nach der 20. Einreibung das Exanthem geschwunden, die nässenden Papeln ad genitale und ad anum unter gleichzeitiger lokaler Behandlung vollkommen epithelisiert waren, traten innerhalb einer überhäuteten Papel 4—5 stecknadelkopfgroße Substanzverluste auf, in deren spärlichem Sekret wir in den nach Gram gefärbten Deckglaspräparaten sehr reichlich und fast ausschließlich gramnegative Spirochaeten vorfanden.

(Diese wie die bei Balanitis gefundenen Spirochaeten unterscheiden sich von den jüngst von Schaudinn in syphilitischen Produkten gefundenen Spirochaeten durch ihre Form und die leichte Färbbarkeit.)

Die Ulzera vergrößerten sich bei durch mehrere Tage gleichbleibendem bakteriellen Befund, konfluierten, und es entstand eine gewöhnliche, diffus nässende Papel. Um Verunreinigungen ausschließen zu können, wurde die Analgegend und die Mundschleimhaut untersucht. Nur auf letzterer fanden

sich ganz vereinzelt Spirochaeten. Ob die Spirochaeten mit dem Zerfall der Papel in kausalem Zusammenhang stehen, können wir nicht entscheiden.

Auch in weiblichen Genitalorganen fanden wir nicht selten Spirochaeten und in einem Falle von erosiver Vaginitis bei einer Schwangeren daneben gekrümmte Mikroorganismen, die große Ähnlichkeit mit den beschriebenen Vibrionen aufwiesen. Czillag u. a. schließen aus dem Vorkommen von der Balanitis circinata ähnlichen Prozessen der Klitoris, daß die Übertragung wie beim Ulcus molle und durum per coitum stattfinde.

In der Tat ergab die Anamnese der überwiegenden Mehrzahl unserer Fälle, daß die Affektion kurze Zeit (2—3 Tage) post coitum aufgetreten sei. Eine geringe Anzahl der Erkrankten leugnete jedoch den Zusammenhang der Affektion mit geschlechtlichem Verkehr. Wir wissen allerdings, daß den Aussagen jener venerisch Erkrankten, die geschlechtlichen Verkehr nicht zugeben, nicht allzugroße Bedeutung beigemessen werden darf. Diese Tatsache konnte also mit demselben Rechte wie bei Gonorrhoe, Ulcus venerum und Lues auch für die Balanoposthitis herangezogen werden, so daß unserer Überzeugung, daß die Balanoposthitis eine durch den geschlechtlichen Verkehr entstandene Erkrankung sei, dadurch kein Eintrag getan wird. Ein berechtigter Einwand gegen diese unsere Ansicht könnte nur im IV. Falle gemacht werden, wo sich, wie wir beschrieben, der gangränöse Prozeß im Anschluß an eine Sklerose bei einem über eine Woche auf unserer Klinik behandelten Patienten entwickelte.

Doch muß auch für diesen Fall die Möglichkeit, ja die Wahrscheinlichkeit einer Kontaktinfektion zugegeben werden, da sein Bettnachbar gleichfalls an Balanitis gangraenosa litt.

Wenn wir zum Schluß die Ergebnisse unserer Beobachtungen und Untersuchungen überblicken, erachten wir uns zur Aufstellung folgender Sätze für berechtigt:

I. Es gibt eine klinisch und anatomisch genau charakterisierte Form von erosiver kontagiöser Balanitis, die unter begünstigenden Um-

ständen zu tiefergreifender Gangrän führen kann.

II. In den betreffenden Erosionen, respektive gangränösen Geschwüren fand sich regelmäßig ein charakteristischer vibrioförmiger grampositiver Mikroorganismus, den wir für die Affektion verantwortlich machen, daneben in allen Fällen bis auf einen eine gramnegative Spirochaete.

III. Vibrionen und Spirochaeten wachsen nur auf serumhältigen Nährböden unter anaëroben Kulturverhältnissen.

IV. Ob diese Mikroorganismen mit den bei erosiven und gangränösen Prozessen der Mund- und Rachenhöhle sich findenden identisch sind, kann derzeit noch nicht entschieden werden.

Literatur.

Bataille et Berdal. Sur une espèce de balano-posthite, la balano-posthite contagieuse. Compt. rend. Soc. de Biologie. Paris 1889. pag. 689.

Berdal et Bataille. La balanoposthite érosive circinée. Méd. mod. Paris 1891.

Beitzke. Über die fusiformen Bazillen. Zentralbl. f. Bakteriologie. 1904. XXXV. Nr. 1/2.

Csillag. Verh. des Vereines ungarischer Dermatologen und Urologen. Sitzung vom 27./I. 1898. Ref. Archiv für Dermat. und Syph. XLVI. Bd. 1898. pag. 150.

De Luca. I microparasiti della balanopostite. Gaz. degli ospedali 1886. Nr. 87. Giorn. ital. della mal. ven. e della pelle 1886. Nr. 4.

Druelle. Soc. de Derm. et de Syphiligr. 2. Mai 1901.

Ellermann. Über die Kultur der fusiformen Bazillen. Zentralbl. f. Bakteriologie 1904. XXXVII. pag. 729.

Englisch. Über Erkrankungen der Vorhaut bei Diabetes mellitus. Wiener med. Blätter. 1883. Nr. 6—9.

Falcone. Blenorragia e balanopostite. Giorn. ital. delle mal. ven. e della pelle 1887. 3.

Friedrich. Über das konstante Vorkommen von Pilzen bei Diabetischen. Virch. Archiv. Bd. XXX. p. 476. 1864.

Ghon und Sachs. Über die anaërobe Züchtung. Zentralbl. für Bakteriologie XXXII. 1902. p. 403.

Hallopeau. Soc. de Derm. et de Syphiligr. 10./I. 1901.

Kaufmann. Verletzungen und Erkrankungen der männlichen Hornröhre und des Penis. Deutsche Chirurgie. Bd. La. 1886.

Leuchert. Über Phimosis diabetica. Inaug.-Diss. Berlin 1884.

Mannino. Il bacillo della balano-postite. Ingrassia. Palermo 1885. I. 257—264. Gaz. d. osp. Milano 1889. XXX. 101. Sicilia med. Palermo 1889. I. 417.

Matzenauer. Zur Kenntnis und Ätiologie des Hospitalbrandes. Arch. f. Derm. u. Syph. 1901. LV. 1. Heft.

Derselbe. Noma und Nosocomialgangrän. Arch. f. D. u. Syph. 1902. LX. 3. Heft.

Nyström. Annales de Dermatologie et de Syphiligraphie 1873/74. 5. Heft.

Perthes. Verh. des Chir.-Kongresses 1899 u. Langenbecks Arch. f. klin. Chir. Bd. LIX. p, 111. 1899.

Plaut. Studien zur bakteriellen Diagnostik der Diphtherie und der Anginen. Deut. med. Wochenschr. 1894. p. 920.

Róna. Zur Ätiologie und Pathogenese der Plaut-Vincentschen Angina etc. Archiv für Dermatologie und Syphilis. 1905. LXIV. p. 171.

Rosenthal. Verhdlg. d. Berliner dermatolog. Vereinigung. Ref. Archiv f. Derm. u. Syph. 1892. Bd. XXIV. p. 506.

Simon. On balano-posthomykosis. Transact of the intermet. med. Congr. London 1881. Vol III. p. 188. Diskussion: Kaposi.

Vincent. Annales de Dermatol. u. Syphiligr. 1904 Juni.

Vincent. Sur l'étiologie et sur les lésions anatomopathologiques de la pourriture d'hôpital. Annales de l'institut Pasteur. 25. Sept. 1896.

Welander. Zitiert nach Kaufmann.

Zuber et Veillon. Sur quelques microbes stricterment anaérobies etc. Arch. de med. experiment. et d'anatom. path. Juillet 1898.

Aus dem Laboratorium der internen Abteilung des Pester isr. Hospitales (Dir. Hofrat Prof. Stiller).

Einige Bemerkungen zu Sieberts Aufsatz: Über die Natur der nach der Justusschen Methode des Quecksilbernachweises in den Geweben erhaltenen Niederschläge.

Von

Dr. **Eugen Kassai** in Budapest.

Nach der im Bande LXXV, p. 203 dieses Archives erschienenen Arbeit des Dr. Justus wäre der folgende Aufsatz eigentlich überflüssig, da er in derselben detailliert eine Methode beschrieb, mit Hilfe welcher es möglich ist, das Hg als Quecksilbersulfid nachzuweisen, ohne zur Fixation oder aber in weiterem Gange der Reaktion irgend ein Zinksalz zu verwenden. Demzufolge wäre die Siebertsche Behauptung, daß der von Justus in den Geweben beschriebene Niederschlag aus ZnS besteht, von selbst hinfällig. Aber der Umstand, daß Siebert in seinem Aufsatze eine Reihe Fehler begeht, die durch Nichtbeachtung analytisch-chemischer Grundsätze bedingt sind, zwingt mich die Feder zu ergreifen. Ich werde mir die Mühe nehmen und versuchen die Siebertschen Behauptungen Punkt für Punkt zu widerlegen.

Ich behaupte, daß der von Pollio, Fischel und Siebert in den normalen, nicht mit Quecksilber behandelten Organen erhaltene Niederschlag Eisensulfid wäre. Dagegen führt Siebert an, daß in normalen tierischen Organen das Eisen nur in einer so fest an organischen Substanzen gebundenen Form vorhanden ist, welche auf die gebräuchlichen Reagentien nicht reagiert. Hierauf muß ich einwenden, daß weder die obenangeführten Autoren, noch ich mit „normalen" Geweben arbeiteten, denn durch eine Fixation irgendwelcher Art unterliegen die Eiweißverbindungen einer mehr minder eingreifenden chemischen Veränderung, so daß sie nicht mehr als normal anzusprechen sind. Außerdem gelingt ja der Nachweis des Eisens in verschiedenen Geweben ziemlich leicht, wie auch die Reaktionen auf Eisen in der Histologie seit lange her bekannt sind.

Weiter sagt Siebert: „Die analytische Chemie lehrt, daß man sowohl aus Eisenoxydul, als auch aus Eisenoxydverbindungen das Eisen durch H_2S nur in sehr unvollkommener Weise niederschlagen kann. Aus

Eisenoxydulsalzen wird das Eisen bei Gegenwart von stärkeren Säuren überhaupt nicht gefällt." Nun, das stimmt auch nicht vollständig, da sich auch unter den obgenannten Verhältnissen Eisensulfid bilden kann. So z. B. aus einer Eisenacetatlösung, selbst dann, wenn sie stark mit Mineralsäuren angesäuert ist, fällt H_2S viel FeS aus. (Siehe Fresenius: Qualitative Analyse, 16. Ausgabe. pag. 176. Treadwell: Analytische Chemie. 1899, pag. 77.) Da Siebert zur Fixation 10·3% Zinkacetatlösung benutzte, konnte sich Eisenacetat bei der Fixation sehr wohl bilden.

Außerdem arbeitet man doch nicht immer in saueren Medien, Wenn man ein mehrere Tage mit H_2S behandeltes Gewebestück lange Zeit auswäscht, behält es doch den charakteristischen H_2S Geruch, zum Zeichen, daß es noch immer Schwefelwasserstoff enthält. Nun wird das aus der angesäuerten Lösung herausgenommene Gewebestückchen gewaschen, in Alkohol, Äther usw., also neutralen Medien gelegt, ohne daß der H_2S-Gehalt gänzlich entschwinden würde. Natürlich bildet sich unter diesen Umständen, eventuell auch nachträglich FeS. Das Vorhandensein von Eisen gibt doch Siebert selbst zu, da er doch an den Schnitten eine leichte Berlinerblaureaktion selbst konstatierte, wenn er eine 2% Salzsäure- und 2% Ferrocyankalilösung benutzte.

Befremdend ist die Bemerkung Sieberts, „daß mit normalen Nieren, ohne vorhergehende Zinkfixation und vorhergehende H_2S-Behandlung angestellte Reaktionen dasselbe Resultat den Eisenreaktionen gegenüber gaben, so daß es sich in den Präparaten nicht um eine erhöhte Menge reaktionsfähigen Eisens handeln konnte." Das ist doch natürlich. Beide Nieren enthalten dieselbe Eisenmenge, muß doch darum die Reaktion dieselbe sein, und woher sollte auch eine erhöhte Menge reaktionsfähigen Eisens herstammen?

Völlig unhaltbar ist die Reaktion, die Siebert unter dem Mikroskope ausführte. Als er unter ein Deckglas mittelst eines Filtrierpapierstreifens eine 1% Ferrocyankalilösung und darauf in gleicher Weise eine 2% Salzsäurelösung durchsog, erhielt er eine Eisenreaktion. Dies ist natürlich. Aber ebenso natürlich ist es, daß, wenn er eine 25% Salzsäure durchsog, sämtliche Niederschläge plötzlich in Lösung übergingen, ohne daß sich eine vermehrte Berlinerblaubildung durch eine Verstärkung der Intensität der bläulichen Verfärbung dokumentierte. Siebert kennt nämlich die in jeder analytischen Chemie erwähnte Tatsache nicht, daß das Berlinerblau in konzentrierter Salzsäure löslich sei. (Siehe Treadwell: Analytische Chemie, 1899, pag. 87.) Außerdem ist Berlinerblau auch in Überschuß von Ferrocyankalium etwas löslich (Fresenius: Qualitative Analyse, 1895, pag. 177), darum erhielt er auch keine Reaktión, als er weiter Ferrocyankalilösung hinzufügte.

Leicht zu verstehen ist es auch, daß Siebert keine Eisenreaktion erhielt, als er Mäusenieren, die in einer 5% Eisensulfat- oder 10% Fe_2Cl_6-lösung eingelegt waren, der H_2S-Behandlung aussetzte. Es war nämlich in diesem Falle kein gebundenes, sondern nur imbibiertes Eisen in den Organen vorhanden, das natürlich beim Verbleiben in der sauren wässerigen H_2S-Lösung ausgeschwemmt wurde.

Vollständig falsch ist die Versuchsanordnung, die Siebert anstellte, um zu beweisen, daß die nach der Justusschen Methode erhaltenen Niederschläge kein Quecksilbersulfid seien, da sie sich in dünneren Schnitten und in konzentrierter Salpetersäure auslösen. Siebert veranstaltete diese Versuche an drei Nieren von mit Sublimat vergifteten Mäusen, die mit Zinkacetat fixiert waren. Er legt Niere I in 3% HNO_3 (Gewichtsprozente), Niere II in 6% HNO_3 und Niere III in 12·5% HNO_3, durch welche 5 Stunden lang H_2S-Gas durchgeleitet wurde. Dann wurde die Flasche verstopft vier Tage lang stehen gelassen. Nach dieser Behandlung fand er in Niere I sehr reichliche Niederschläge, in Niere II schon weniger, Niere III war fast völlig frei von Niederschlägen. Daraus folgert Siebert, daß die Löslichkeit dieser Niederschläge von der Konzentration der Säure abhänge und Justus nur deshalb die Niederschläge erhielt, weil er das H_2S-Gas nur durch eine sehr stark verdünnte Säure leitete.

In diesem Falle scheint Siebert wiederum die in der analytischen Chemie wohlbekannte Regel nicht zu kennen, daß bei Scheidung der Metalle mittelst H_2S das zu starke Ansäuern sorgfältig zu vermeiden ist, da man so sehr leicht auf Holzwege gerät. Zum Beweise will ich Wort für Wort zitieren, was Fresenius in seiner „Qualitative Analyse", Ausgabe 1895, pag. 546 sagt. „Ferner mag hier nochmals darauf aufmerksam gemacht werden, wie außerordentlich oft sich Anfänger durch Anwendung von verdorbenem oder zu schwachem Schwefelwasserstoffwasser, durch Hinzufügen einer zur Fällung unzureichenden Menge desselben, oder durch Einleiten von Schwefelwasserstoffgas in eine zu konzentrierte, einen großen Überschuß von Salzsäure oder Salpetersäure enthaltende Lösung, ihre Arbeit erschweren. Es ist kaum eine andere Klippe im ganzen Gange der Analyse, an welcher häufiger gescheitert wird, namentlich auch bei Anwendung von gasförmigem Schwefelwasserstoff, wobei so häufig unbeachtet bleibt, daß der Niederschlag in sehr sauren Lösungen nicht entstehen kann, wenn man nicht mit Wasser verdünnt."

Nun ist es leicht verständlich, warum Siebert in Niere I „sehr reichliche Niederschläge in der Anordnung und der Ausdehnung wie in den Justusschen Präparaten" erhielt. Nämlich in der nur 3% HNO_3-Lösung konnte sich das HgS-Präzipitat noch bilden, aber in der 6% respektive 12·5% HNO_3-Lösung nur unvollständig oder überhaupt nicht, da die Medien zu sauer waren.

Begründet ist der Einwand Sieberts, daß der makroskopische Nachweis des Quecksilbers in den Geweben, wenn diese, wie es Justus tat, mit so starkem Oxydationsmittel, wie Königswasser und Salzsäurekaliumchloricum, behandelt werden, immer gelingen muß, in welcher Form auch das Quecksilber in den Geweben vorhanden war. Ebenso muß ich es konzedieren, daß bei der zweiten Versuchsanordnung Justus', wo die Gewebe mit HNO_3 gelöst wurden, in den zurückgebliebenen

Niederschlag sich zwar HgS befindet, dies aber nicht für beweisend betrachtet werden kann, wenn Darmstücke in den verarbeiteten Gewebebrei vorhanden waren. Es kann ja Quecksilbersulfid in geringer Menge gegenwärtig sein, da bekanntlich Schwermetalle in den Darm ausgeschieden und durch den Schwefelgehalt des Darminhaltes zu Sulfiden verwandelt werden. Dagegen wende ich aber ein, daß, wenn wir nun als Nachprüfung dieses Einwandes drei Lebern von mit 2 *cg* $HgCl_2$ vergifteten Mäusen (nach Fixierung mit $ZnCl_2$ und H_2S-Behandlung) mit 10mal verdünnter Salpetersäure kochten und die zurückbleibenden Krümmelchen entweder in verdünntem Königswasser oder in mit $KClO_3$ versetzter Salzsäure lösten, der Hg-Nachweis nach der Ludwig-Fürbringerschen Methode immer gelang, also auch wenn eine Verunreinigung mit im Leben gebildeten HgS ausgeschlossen war.

Endlich muß ich auf die Schlußbemerkung Sieberts „Sollte nun noch der Einwand erhoben werden, daß das Zinksulfid als solches ein weißer Körper ist, die Niederschläge aber braunschwarz erscheinen, so müssen wir darauf hinweisen, daß die Körnchen als undurchsichtige Körper in dem durchfallenden Lichte des Mikroskopes dunkel gefärbt erscheinen", antworten. Wenig durchsichtige Körper sind im durchfallenden Lichte des Mikroskopes nur dann dunkel gefärbt, wenn sie in dickerer Schicht und bei engem Diaphragma betrachtet werden. Bei einer ganz dünnen Schicht, wie z. B. in einem Schnitte und bei weitem Diaphragma erscheinen sie aber in ihrer eigenen Farbe. Wenn man auf einem Objektträger nebeneinander HgS und ZnS entstehen läßt und selbe in dünner Schicht bei weiter Diaphragma und Abbéscher Beleuchtung durch das Mikroskop betrachtet, ist der große Unterschied zwischen den beiden Bildern wohl sofort zu bemerken. Den Übergang von der gelben, lichtbraunen zur schwarzen Farbe in allen Nuancen zeigt kein anderer Körper, wie das HgS. Das ZnS erscheint aber an den dünneren Stellen, besonders in lichtbrechenden Medien weißlich durchscheinend. Und endlich müßte sich eine so große Menge ZnS, wie sie Siebert annimmt auch makroskopisch bei Betrachtung der Organe als weiße Einlagerung resp. Verfärbung bemerkbar machen. Unsere Organe waren aber immer braunschwarz, niemals weiß.

Nach alldem muß ich trotz den letzten Angriffen daran festhalten, daß die Niederschläge, die man mit der Justusschen Methode bei Anwesenheit von Quecksilber erhält, Quecksilbersulfid seien, ebenso wie ich es nach meinen Arbeiten als erwiesen erachte, daß die in den nicht mit Quecksilber behandelten Präparaten erhaltene Präzipitate Eisensulfid seien.

Ich will zum Schluß noch einmal betonen: die Siebertsche Einwendung: der mit der Justusschen ersten Methode erhaltene Niederschlag sei ZnS, wird nach der in Band LXXV dieses Archives publizierten Methode, wo Zinksalze zur Fixation überhaupt nicht zur Verwendung kommen, von selbst hinfällig.

Bericht über die Leistungen

auf dem

Gebiete der Dermatologie und Syphilis.

Verhandlungen der Wiener dermatologischen Gesellschaft.

Sitzung vom 15. März 1905.

Vorsitzender: Mračeк. Schriftführer: Brandweiner.

Leiner (Karolinen-Kinderspital) stellt ein 9 Monate altes hereditär luetisches Kind mit areolärer Alopecie vor.

Anamnestisch ließ sich erheben, daß die Mutter 2mal abortiert hat, 3 Kinder in den ersten Lebenswochen gestorben sind. Von 6 Schwangerschaften ist die Patientin das erste lebende Kind. Im Alter von 6 Wochen wurde Pat. mit einem makulo-papulösen universellen Exanthem in unsere Ambulanz gebracht. Schon damals fehlten an der Kopfhaut und den Augenbrauenbogen die Haare fast vollständig. Unter Kalomelbehandlung ging das Exanthem rasch zurück; im Laufe von Monaten kam es zu einem spärlichen, schütteren Haarwachstum am Kopfe. In den letzten 4 Wochen bildeten sich innerhalb der spärlichen Behaarung heller- bis kronengroße, ziemlich reichliche kahle Stellen, besonders am Hinterhaupte und den Schläfengegenden. Bei der ziemlich großen Ambulanz unseres Spitals hatten wir bisher noch nicht Gelegenheit gehabt, eine areoläre Alopecie bei einem hereditär luetischen Kinde zu sehen.

Ehrmann weist darauf hin, daß der Befund großer alopecischer Stellen ohne vorhergehende Effloreszenzbildung merkwürdig erscheint. Weiters betont er das allerdings selten beobachtete gleichzeitige Vorkommen von Alopecia specifica und Leucoderma syphiliticum und bespricht anatomische Details.

Mračeк vermutet in derartigen Fällen Infiltrationsvorgänge in der Tiefe der Haarpapillen.

Neumann betont die Gefäßveränderungen um die Haarbälge und Talgdrüsen bei Alopecia luetica.

Ullmann. Fall von Sclerodermia circumscripta multiplex durch lokalen Druck entstanden.

Der 24jährige Mann, angeblich stets gesund, von Beruf Kellner, bemerkt seine Affektion seit einigen Monaten. An der Vorderfläche des Oberschenkels, unterhalb der Spina ossis ilei zeigt sich ein ovalärer, etwa 8 und 5 *cm* langer bzw. breiter weißgrauer, auf Druck und Betasten deutlich mehr resistenter Plaque, welche am Rand von einem ca. $^1/_2$ *cm* breiten, rosa- bis violettrotem, etwas erhabenem und weniger resistentem

Saume umgeben ist. In den mittleren Partien desselben finden sich gut haftende Hautschuppen. Eine zweite, etwa halb so große Plaque findet sich auf derselben Seite höher oben und zwar genau über dem Rande des Rippenbogens in der vorderen Axillarlinie. Diese Plaque ist viel weißer, repräsentiert sich fast wie eine zarte Narbe. Der hyperämische Hof ist gerade nur mehr angedeutet. Als der Patient das erste Mal zu mir kam, vor ca. 4 Wochen, gab er mit Bestimmtheit an, daß diese beiden Hautveränderungen sich gerade dort etabliert hätten, wo er seit jeher in der Hosen- und Westentasche Kupfer- bezw. Silbergeld trage. Genaue Untersuchung der übrigen Körperhaut ergab nun, daß auch an der Stelle des Kragenknopfes vorne über dem Jugulum genau über der incisura sterni eine dritte solche kleinere weiße Plaque besteht, etwa doppelt so groß wie die Basis eines Hemdknopfes, ebenfalls weißgrau ohne hyperämischen Hof und offenbar durch Druck und Reibung entstanden. Diese Form von circumscripter Sklerodermie geht hier wie so oft ohne jegliche subjektive Beschwerden ohne Hyperasthesie sowie ohne andere manifeste Krankheitssymptome z. B. solcher von Seite des Magens oder Darmes, Nervensystems etc. einher. Die exakte quantitative chemische Urinuntersuchung ergab bloß eine relative Vermehrung der Harnsäure gegenüber Harnstoff, jedoch geringen Grades. Indikan war nur in Spuren vorhanden, abnorme Stoffe fehlten.

Ich schließe aus dem klinischen und harnsemiologischen Verhalten dieses typischen Falles von Scl. circumscr. multipl. sowie aus dem ganz analogen Verhalten des Harnbildes anderer viel ausgebreiteter Fälle von Scl. aus meiner Beobachtung, darunter auch solcher mit ausgebreiteter Infiltration der Muskulatur, daß es sich ätiologisch in solchen Fällen, wenn überhaupt um eine Autointoxikation, doch gewiß um keine solche intestinalen Ursprungs handelt. Ob hier die Schilddrüse anatomisch verändert oder funktionell ätiologisch mitbeteiligt ist, oder etwa andere Drüsen mit innerer Sekretion, konnte bisher nicht nachgewiesen werden. Eine therapeutische Darreichung von Thyreoidea-Tabletten, Suprameninsubstanz oder von Spermin (Pöhl) wird von mir in diesem Falle versucht werden, wenn sich im weiteren Verlaufe desselben Anhaltspunkte für eine solche Störung ergeben sollten.

Ehrmann bemerkt, daß das Fehlen der Vermehrung von Indikan und Schwefelsäure kein Beweis gegen die Annahme einer Autointoxikation (selbst vom Darm her) ist und wendet sich gegen die ältere Anschauung der Entstehung auf nervöser Basis.

Spiegler hält die Auffassung der nur toxischen Entstehung der Sklerodermie für einseitig und plaidiert auch für andere Entstehungsursachen, so besonders durch Stauung etc. Die Sklerodermie kann auch der Ausgang einer irgendwie entstandenen Entzündung sein.

Ehrmann hält dieser Auffassung die histologischen Befunde entgegen (Schwund der Lymphwege und Mangel der Rarefikation des Bindegewebes wie nach entzündlichem Ödem) und weist auf die therapeutische Wichtigkeit der hyperämieerzeugenden Mittel bei diesem Leiden hin.

Neumann mahnt zur Vorsicht bei der ätiologischen Beurteilung dieser Fälle.

Mraček bekennt sich auf Grund früherer Untersuchungen ebenfalls als Anhänger der autotoxischen Entstehung der Sklerodermie.

Ullmann: Gegenüber Herrn Hofrat Neumann möchte ich nur bemerken, daß die stärkere Schuppung auf dem größten der drei Plaques

auch davon herrühren könnte, daß der Patient speziell diese Stelle mit Salizylspiritus mehrmals im Tage gepinselt hat, wodurch vielleicht eine gewisse entzündliche Reizung hinzutrat. Der Fall reiht sich jedenfalls an die seltenen Beobachtungen, in denen gleichwie in dem zitierten Falle Spieglers längerer konstanter Druck die äußere auslösende Ursache darstellt. Daß der Bindegewebeverdichtung in der Haut zuerst immer ein Ödem vorangeht, wie Professor Spiegler meint, ist wohl eine Tatsache, aber kein ätiologischer Erklärungsgrund. Warum führen unter den zahlreichen ödematösen Zuständen der Haut gerade nur diese zur starren Verdichtung derselben? Ohne Positives heute darüber sagen zu wollen, halte ich es doch für angemessen, vor allem die intestinale Autointoxikation als Ursache für diese Fälle auszuschalten. Auch in anderen Fällen von ausgebreiteter Sklerodermie läßt sich eben keine Beziehung zur Darmtrakt finden.

Ehrmann stellt 1. einen Fall von Atrophia cutis idiopathica; 2. einen Fall von Mal perforant bei Syringomyelie vor.

Neumann betont, daß in derartigen Fällen wohl auch an Myelitis und Lepra gedacht werden müsse.

Spitzer, E. demonstriert I. einen 2jährigen Knaben, der neben einem allgemeinen skrofulo-tuberkulösen Habitus als Erscheinungen der Tuberkulose an der Haut ein Ekzema skrofulosorum im Gesichte, elephantiastische Vergrößerung der r. Ohrmuschel, Spina ventosa mehrerer Finger, Paronychien an den meisten Nägeln der Hände und Füße, zwei exulzerierte Skrofulodermaknoten um den After und an der Beugeseite beider unteren Extremitäten hirse- bis linsengroße papulonekrotische Tuberkulide aufweist.

Spitzer stellt II. einen 62jährigen an Lungentuberkulose leidenden Mann vor, der seit wenigen Tagen am harten und weichen Gaumen in Form von kleinen Flecken, an der Uvula als größere Auflagerung einen schneeweißen, zackig konturierten Belag aufweist. Das demonstrierte mikroskopische Präparat davon zeigt Mycelien und Gonidien von Soor.

Neumann bemerkt, daß der Soor öfters auf tuberkulösen Mundgeschwüren sich entwickle.

Spitzer erwidert, daß in vorliegendem Falle vor der Pilzerkrankung keine tuberkulösen Geschwüre der Mundhöhle vorhanden waren und daß nach Entfernung einiger Pilzrasen mit der Öse wohl eine Rötung der Schleimhaut aber keine tiefergreifende Ulzerationen bestanden. Der Soor komme bei Kindern häufig bis zum 1. Lebensjahre vor, bei Erwachsenen viel seltener und da im Anschlusse an schwere Infektionskrankheiten.

Nobl demonstriert aus der Abteilung Grünfelds einen Fall von Syphilis hereditaria tarda, in welchem der spezifische Prozeß zu tief greifenden Zerstörungen im Bereiche des Nasen-Rachenraums geführt hat; es handelt sich um ein 20jähriges, sonst gut entwickeltes Mädchen, bei welchem der deletäre Destruktionsvorgang zuerst im 16. Lebensjahre an den unteren Muscheln einsetzte, um seither in ununterbrochenem Fortschreiten das knöcherne Nasengerüst, die kartilaginöse Scheidewand die Muscheln, sowie die perpendikuläre Vomerplatte zu konsumieren. Jahre hindurch an der Klinik Störck herangezogene lokale Maßnahmen waren nicht im stande, dem Übel Grenzen zu setzen. Aber

auch die seit August 1904 an der Abteilung eingeleitete Allgemeinbehandlung ist nur von geringem Erfolge begleitet, indem trotz energischer Injektionskuren (15·5perzentige Sublimatinjekt., 20 Enesoleinspritzungen) und Jodkalimedikation der Zerfall stets weitere Regionen ergreift. So sieht man nunmehr auch das häutige Septum zerstört und die Nasenspitze mit den angrenzenden Alarsegmenten, in tiefgreifende Geschwürsflächen umgewandelt. Die Gaumenbögen sind narbig geschrumpft in die Höhe gezogen, zum Teil mit der Rachenwand verwachsen, die Uvula fehlt. Patientin ist die einzig überlebende von 8 Geschwistern (als 6. Kind), die alle in den ersten Lebensmonaten starben. Der Vater der Pat. ist vor Eingehung der Ehe von Dozenten Grünfeld mit Lues in Behandlung gestanden und wurde wiederholt der spezifischen Therapie unterzogen.

Weidenfeld zeigt 1. einen Fall von Tuberkulosis verrucosa cutis, 2. einen Fall von Lupus miliaris.

Ehrmann weist auf die manchmal bestehende Ähnlichkeit von Lupus vulgaris und erythematodes hin.

Ullmann: Fall von Prurigo gravis. Dieser sechsjährige Knabe bot noch vor 8 Tagen das Bild eines Falles von schwerer Prurigo. Nicht nur die Extremitäten und die Haut des Rumpfes sondern sogar die des Gesichtes und der Kopfhaut waren mit zahlreichen Knotchen Exkoriationen bedeckt und an weit ausgedehnten Stellen diffus derb infiltriert. Das Kind wurde in das Karolinen K. Spital aufgenommen, von wo es Primarius Knöpfelmacher zur Demonstration hieher entsendete. Die bessere Pflege und vorwiegende Milchdiät, einfache Bäder ohne jede medikamentöse Behandlung haben den Zustand in auffallender Weise gebessert. Auch in diesem Falle habe ich an drei Tagen quantitative Harnanalysen vorgenommen. Die erste unmittelbar nach dem Eintritte vorgenommene Untersuchung ergab ein nahezu normales Verhalten des Harnes in Bezug auf die ausgeschiedenen aromatischen Darmfäulnisprodukte. Indol, Skatol stets auch in der Form der gepaarten Schwefelsäurebestimmung gewonnen. Abnorme Stoffe fehlten. Die einige Tage später bei strenger Milchdiät gemachte Wiederholung der Analyse ergab eine noch weitere Verminderung der aromatischen Fäulnisstoffe. Als Experimentum crucis wurde bei Wiedereinsetzung der gemischten Kost 2 Tage darauf wieder eine u. zw. dritte Analyse vorgenommen, welche fast genau mit der erstgemachten stimmte. Die Prurigoerscheinungen aber besonders das Hautjucken sind im stetigen Zurückgehen begriffen, demnach gewiß nicht von der Kost und den Ausscheidungsverhältnissen allein oder vorwiegend abhängig. Diese auch bei Prurigo nun schon öfters von mir erhobenen Harnbefunde im Zusammenhange mit dem Fehlen jeglicher klinischen Erscheinungen von Seiten des Magendarmtraktes scheinen mir für die Richtigkeit der älteren Prurigotheorie, die auch Hebra und Kaposi teilten, zu sprechen, welche nur in einer Hautdisposition nicht aber in abnormen Darmgärungen das Wesen und die Ätiologie dieser Erkrankung verlegten.

Mraček demonstriert 2 Fälle von Pemphigus vulgaris, wovon der eine ein erythematöses Vorstadium zeigte.

Weidenfeld weist auf seine Untersuchungen mit Blaseninhalt bei Pemphigus hin. Bezüglich des 2. Falles spricht sich W. für die Diagnose prämykotisches Stadium von Mykosis fungoides aus.

Mraček findet für eine solche Deutung derzeit keine Anhaltspunkte.

Spiegler glaubt, daß mit der Diagnose prämykotisches Stadium allzu freigebig vorgegangen werde, indem der spätere Verlauf derartiger

Fälle die ursprüngliche Diagnose nicht bestätige. Er hält den 2. Fall Ms. ebenfalls für Pemphigus.

Oppenheim demonstriert aus der Klinik Prof. Finger eine 18jährige Patientin mit einer sogenannten Atrophia maculosa cutis (Jadassohn). Der Fall ist deshalb ganz besonders bemerkenswert und nimmt vielleicht deshalb eine ganz besondere Stellung ein, weil die ganze Entstehungsgeschichte der circumscripten Hautatrophie bis ins Endstadium, der Vorstülpung der atrophischen Hautpartien, die hier ganz besonders schön ausgeprägt ist, abzulesen ist. Man sieht an der Haut des Thorax, des Bauches, namentlich aber an der Innenseite der Oberschenkel hirsekorn- bis linsengroße, bläulich rote, scharf konturierte, bald rundliche, bald polygonale Flecke, in deren Bereich die Haut eigentümlich schimmert. Neben diesen sieht man Ringe, die von analog veränderter Haut gebildet werden und eine weiße, leicht gefaltete und verdünnt aussehende Haut einschließen. Diese Ringe erreichen Kreuzergröße. Beim Zufühlen mit dem Finger hat man den Eindruck in eine Grube zu tasten. In den Axillen und in der Nähe der Genitokruralfurchen zahlreicher, spärlicher an anderen Hautpartien findet man vorspringende meistens ovale Wülste, deren Haut gefältelt und weiß ist, die beim Anspannen der Haut verschwinden. Diese erreichen Daumennagelgröße und fühlen sich nicht als erhaben sondern als deprimiert an (lochförmig).

Patientin gibt an, dieses Auftreten der Flecke seit einem Jahre zu bemerken, Schmerzen und Sensibilitätsstörungen bestehen nicht, auch sonst ist Patientin, die kräftig und blühend aussieht, gesund.

Dieser Fall gehört nach dem ganzen klinischen Aspekt in die von Jadassohn, Heuß, Thibierge etc. beschriebene Form der Atrophia maculosa cutis; doch ist besonders hervorzuheben die Bildung der Ringe mit atrophischem Zentrum und das nachträgliche Hervortreten dieser atrophischen Hautpartien.

Die histologische Untersuchung, die noch nicht abgeschlossen ist und über die in der nächsten Sitzung ausführlicher berichtet werden wird, zeigt Elastinschwund und kleinzellige Infiltrationen um die Gefäße. Bei dieser Gelegenheit möchte ich an den Fall erinnern, den ich im vorigen Jahre hier demonstriert habe, der neben einer Atrophia idiopathica universalis der unteren Extremitäten eine analoge fleckweise auftretende Atrophia maculosa der Thoraxhaut hatte. In Analogie mit der Sklerodermia universalis und circumscripta und infolge der Tatsache von Entzündungserscheinungen klinisch und mikroskopisch könnte man diese Affektion Dermatitis atrophicans circumscripta nennen.

Groß weist auf das ähnliche Vorkommen derartiger Veränderungen nach Lues hin, betont jedoch das unterschiedliche Verhalten der elastischen Fasern bei Anetodermie (Jadassohn).

Scherber stellt aus Prof. Fingers Klinik zwei Fälle von Ekzem en plaques vor; die Erscheinungen sind fast identisch; es bestehen kronenstück- bis handtellergroße, scharf begrenzte Effloreszenzen, innerhalb deren die Haut im ganzen ödematös leicht eleviert, dicht von kleinen hellroten, teils schuppenden, teils mit gelblichen Krusten bedeckten Knötchen besetzt ist; an einzelnen Stellen steigert sich der exsudative Prozeß zur Ansammlung von Leukocyten in der Epidermis in Form eitriger Bläschen; die Herde vergrößern sich ziemlich rasch durch peripheres Wachstum. Genaue Untersuchung auf Pilzfäden, mikroskopisch und kulturell, ließ keine solchen finden, so daß der für derartige Ekzeme gebrauchte Name Ekzema mycoticum nicht gerechtfertigt erscheint.

Weiters wird demonstriert noch eine Sklerose an der Oberlippe, knapp neben der Medianlinie links sitzend (durch Kuß aquiriert), mit starker indolenter Schwellung der submentalen und submaxillaren Drüsen nur

derselben Seite, ein an der Nackenhaargrenze beginnender und bis zur Höhe des Angulus scapulae reichender symmetrisch fast den ganzen Rücken einnehmender Naevus pigmentosus pilosus, nach unten mit leicht konvexen Rändern begrenzt und mit derben dunklen, in Büscheln stehenden Haaren besetzt, ferner zwei syphilitische Exantheme, beide aus großen succulenten Papeln bestehend, das eine, ein primäres, universell, das zweite, ein Rezidiv, nur an der Stirne sitzend.

Sitzung vom 29. März 1905.

Vorsitzender: Mračeк. Schriftführer: Brandweiner.

Brandweiner demonstriert aus der Klinik Prof. Finger einen Fall von Purpura annularis teleangiektodes. Die Affektion der Haut besteht bei dem 18jährigen Setzerlehrling seit 2 Monaten; seit 3 Wochen bemerkt der Kranke Schmerzen in den Knie- und Handgelenken. An den unteren Extremitäten finden sich kreuzer- bis talergroße Herde, in deren Bereich die Haut eine meist braunrote Verfärbung zeigt, die unter Fingerdruck nicht schwindet. Die Herde zeigen Kreisform, die intensivste Färbung ist an der Peripherie wahrnehmbar. Das Zentrum der Herde weist oft völlig normale Beschaffenheit auf. Die an der Peripherie der Plaques sichtbaren Hämorrhagien zeigen an verschiedener Stelle oft verschiedene Farbentöne (je nach dem Alter der einzelnen Hämorrhagien). An den jüngsten Plaques (an der Innenfläche des linken Kniegelenkes) ist die Kreisform noch nicht deutlich ausgesprochen, die Farbe der Hämorrhagien jedoch eine frischere, heller rote. Teleangiektasien sind nirgends deutlich wahrnehmbar.

Bei flüchtiger Betrachtung des Krankheitsbildes könnte man sich veranlaßt finden, an Herpes tonsurans maculosus zu denken, die einzige Hautaffektion, die differentialdiagnostisch ernstlich in Betracht kommt. Gegen dieselbe spricht das Fehlen zentraler Schuppung und das sichere Vorhandensein von Hauthämorrhagien. Diese legen die Diagnose einer Purpura rheumatica nahe, auf welche auch die Gelenksschmerzen hinweisen. Abweichend vom Typus dieser Dermatose finden wir hier jedoch das Auftreten der Hämorrhagien in Kreisformen.

Derartige Fälle sind von Majocchi (Festschrift Pick) beschrieben und mit dem Namen Purpura annularis teleangiektodes belegt worden. Unser Fall weicht von diesen insofern etwas ab, als das Stadium der Teleangiektasien nicht mehr wahrnehmbar ist und weil das Zentrum der Kreise keine atrophische und achromatische Veränderung zeigt. Dennoch dürfte es gestattet sein, die Affektion im Sinne der Majocchischen aufzufassen, wobei allerdings die Frage, inwieweit die Erkrankung mit Purpura rheumatica verwandt ist, offen bleiben muß.

Ehrmann bemerkt, daß derartige Affektionen bei Leuten auftreten, die bei ihrer Beschäftigung meistens stehen; daher die Lokalisation an den unteren Extremitäten. E. beobachtete oft das Auftreten von Hämorrhagien an den Follikeln.

Neumann erklärt die Erkrankung als Purpura rheumatica und weist auf die Seltenheit der Ringform hin, die er bei häufigen Rezidiven beobachtet hat.

Brandweiner betont, daß bereits Majocchi auf das follikuläre Entstehen der Effloreszenzen hingewiesen hat und deshalb die Affektion Teleangiektasia follicularis nennen wollte.

Ehrmann stellt einen Fall von Skleroermie vor.

Ullmann erwähnt, daß er in solchen Fällen Indikan nicht nachweisen konnte. Übrigens müßte ja die Intoxikation nicht vom Darm ausgehen, sondern könnte auch durch eine Anomalie der Schilddrüse bedingt sein.

Necker meint, daß wir den Ausdruck der Autointoxikation nur im erythematösen Vorstadium der Fälle erblicken dürfen. Nachweis von Indikan und Schwefelsäure allein sei nicht ausschlaggebend für die Annahme der Autointoxikation. Wichtiger erscheint die Stuhltoxizität. Normaler Stuhl ist für Meerschweinchen und Mäuse nicht toxisch, solcher von Scharlachkranken aber wohl. N. legt also besonderen Wert auf den Nachweis der Stuhltoxizität.

Neumann betont die Seltenheit derartiger Fälle.

Ehrmann stellt vor einen Fall von Lichen simplex (Vidal), 2 Fälle von Ekzem en plaques.

Ullmann zeigt einen Fall von Dermatitis vesiculosa.

Neumann hält die Affektion für eine Kombination von Ekzem und Syphilis.

Ehrmann schließt sich dieser Anschauung gleichfalls an.

Ullmann erwähnt, daß bei der Obduktion des verstorbenen Zwillingskindes keine Zeichen von Lues gefunden wurden.

Ullmann zeigt einen Fall von Lupus erythematodes und Keratoma hereditarium palmare et plantare.

Neumann weist auf die Ähnlichkeit der von ihm auf der Insel Meleda beobachteten Fälle hin.

Ehrmann betont die Ähnlichkeit mancher Fälle von Lupus erythematosus mit Lupus vulgaris.

Ullmann teilt mit, daß in diesem Falle die Heredität der Affektion sicher nachweisbar ist.

Ullmann demonstriert einen Fall von Verrucae.

Leiner stellt einen 7jährigen Knaben (Karolinen-Kinderspital) mit akquirierter Syphilis vor. Der Patient zeigt am Stamme und den Extremitäten ein makulöses Exanthem, daneben an verschiedenen Stellen des Körpers, so am Halse, den Beugeseiten der Ellenbogen und Kniegelenke, der Innenseite der Oberschenkel, am Skrotum und Penis bis kronengroße, papulöse Infiltrate, von denen einzelne eine deutliche Schuppung in Form einer peripheren Krause zeigen. An beiden Handflächen hat P. zahlreiche Herde von Psoriasis syphilitica. Die Mundschleimhaut ist bedeckt mit reichlichen Plaques, ebenso beide Tonsillen. An der linken Tonsille ist ein oberflächlicher Zerfall besonders auffallend. Die Halsdrüsen sind besonders linkerseits stark geschwellt. Leber und Milz sind deutlich vergrößert. Beim ersten Anblick des Patienten fallen besonders die papulösen Infiltrate auf, die einer gewöhnlichen Psoriasis nicht unähnlich sind. Doch läßt die Berücksichtigung der Lokalisation an den Beugeseiten und an einander gegenüberliegenden Hautstellen, die geringen Größendifferenzen, die Art der Schuppung auch diese Infiltrate von vornherein als spezifisch erkennen. Die Eintrittspforte der Infektion kann mit Sicherheit nicht nachgewiesen werden.

Deutsch. Ich erlaube mir einen Fall von Xanthoma palpebrarum vorzustellen. Die Frau gibt an, die Verfärbung an den Lidern sei allmählich im Laufe der letzten Jahre eingetreten. Beide Lider beider Augen zeigen ungefähr entsprechend den Muskelzügen des Orbicularis oculorum deutlichste Gelbfärbung, die Haut im Bereiche dieser Färbung normal, glatt, nicht schilfernd, ohne Tumorbildung; bloß an den inneren Augenwinkeln beiderseits finden sich ungefähr hanfkorngroße, knötchenförmig vorspringende Geschwülstchen. Der übrige Körper ist frei von Erscheinungen. Vielleicht ist es bemerkenswert, daß im Gesichte der Frau zerstreut noch eine Reihe von Naevi pigmentosi und pilosi vorhanden sind; ich hebe das hervor, weil nach der Chambardschen Theorie das Xanthom kein pathogenetisch einheitliches Krankheitsbild ist, sondern sich an Geschwülste verschiedener Natur eine Xanthomdegeneration anschließe. Doch zeigt der vorgestellte Fall wohl das ausgeprägte Bild des Xanthoma maculosum.

Sachs demonstriert aus der Klinik Finger einen 29jähr. Patienten, der außer den Erscheinungen der Lues (Sklerose, Skleradenitis, maculo-papulöses Syphilid), zugleich das Bild des Erythema exsudativum multiforme darbietet, dessen Effloreszenzen hauptsächlich auf Stirne, Hals und Nacken, weniger die Streckseiten der oberen Extremitäten lokalisiert sind und weist auf seinen im vergangenen Jahre in dieser Gesellschaft vorgestellten analogen Fall hin.

Nobl demonstriert einen 8jährigen Knaben mit akquirierter kondylomatöser Syphilis der Mundhöhle. Der rechte Mundwinkel des blassen anämischen, im Knochenbaue kräftig entwickelten Kindes wird von einem rhagadierten, warzig gewucherten, zum Teil zerklüfteten, weichen Infiltrat hufeisenförmig umsäumt, von wo aus in radiärer Verzweigung mächtig elevierte, graulichweiß schimmernde, an ihrer Oberfläche fein granulierte, scharf gegen die Umgebung abgesetzte Wucherungen als 1—2 *cm* lange Zungen auf die Schleimhaut der Wange und Unterlippe übergreifen. Außerdem noch sind an der Unterlippe auch diskret stehende, knopfförmig emporragende, grau belegte, fungösen Massen ähnliche Infiltrate zu gewahren. Den Unterkiefer umkreist ein kontinuierlicher Kranz hyperplastischer, harter Drüsenknoten. Mit diesen Veränderungen gehen charakteristische Erscheinungen der Skrophulose einher, die sich als disperse tuberöse Scrophulodermaknoten, chronische hyperplastische Lymphangoitis der Oberlippe, Conjunctivitis lymphatica und rechtseitige retromaxillare Strahlennarbe nach eingeschmolzenem Lymphon manifestieren. Der torpide Verlauf, der seit 5 Wochen unveränderten Mundhöhlenerkrankung, ihre Verbindung mit den skrofulösen Störungen, gleichwie der Mangel an anamnestischen und ergänzenden klinischen Syphilishinweisen waren insgesamt dazu angetan, um von der richtigen diagnostischen Fährte abzulenken. Über die Art der Übertragung hat die heutige Sitzung volles Licht gebracht, indem die Mutter den von Herrn Dr. Leiner demonstrierten, mit maculo-papulösen Exanthem und Mundhöhlenplaques behafteten Knaben als den Spielgefährten ihres Kindes erkannte, mit welchem es, bis vor 2 Monaten, eine Spielschule des VI. Bezirkes besuchte. Auch weiß die Frau sich eines schweren Gesichts- und Lippenausschlages bei der Mutter des anderen Knaben zu erinnern.

Oppenheim demonstriert nochmals die Patientin mit Atrophia maculosa cutis, einerseits deshalb, weil neue rote Flecke unter unseren Augen auftreten, die sich in Ringe umwandeln, mit atrophischem Zentrum und rotem Hof, andererseits wegen des histologischen Befundes, den die eingestellten Präparate zeigen.

Histologischer Befund. Die Untersuchung eines etwa hanfkorngroßen, lividroten Fleckes ergibt folgende Verhältnisse. Die Epidermis

von normaler Dicke, Stachelzellen-Hornschicht normal. Das Relief der Haut ist entspechend dem roten Flecke weniger ausgeprägt und dem entspricht auch eine etwas geringere Papillenbildung. Das Bindegewebe in diesen ist normal. Zellinfiltrationen (Rundzellen) sind wenig ausgesprochen und finden sich hauptsächlich an der Peripherie des roten Fleckes, weniger in diesem selbst. Das Stratum reticulare zeigt keine auffallenden Veränderungen.

Die Färbung auf elastische Fasern (Weigert) ergibt ein fast vollständiges Fehlen dieser im Bereiche des roten Flecken. Stratum papillare, subpapillare sind fast vollständig frei, und im Stratum reticulare, an der Grenze zum Stratum subcutaneum hin sind einige dicke, kurze, abgebrochene, elastische Fasern zu sehen. An der Peripherie dieser elastinfreien Zone treten zuerst elastische Fasern im Stratum papillare auf, dann im Stratum subpapillare und reticulare, die im Stratum reticulare ziemlich spät und sind dann noch immer degeneriert. Die Zellinfiltrate sind dort reichlicher, wo das Elastin noch vorhanden ist. Der elastische Faserschwund zeigt demnach das Bild eines der Epidermis zugekehrten abgestutzten Kegels, analog der Abbildung von Heuss, abweichend von dessen Darstellung.

Nach diesem Präparat scheint die Annahme berechtigt zu sein, daß zwischen dem Auftreten des Infiltrates und dem Schwund des Elastins kein großer Zwischenraum liegt, daß beide aufeinander folgen. Es scheint nach dem Schwunde der elastischen Fasern sehr bald zur Resorption der Infiltrate zu kommen.

Die histologische Untersuchung eines gefalteten weißen Fleckes, der von einer erythematosen Zone umgeben ist, ergibt folgende Verhältnisse: Die Verhältnisse der Epidermis sind analog denen im erythematösen Stadium, und fehlen die Papillen im Bereiche der gefältelten Hautpartie vollständig. Die Epidermis selbst hat normale Dicke. Das Bindegewebe des Stratum reticulare wird lockerer, die Fasern sind dicker, kürzer und sehen stellenweise wie abgeschnitten aus. Innerhalb dieser findet man, noch umschlossen vom Bindegewebe, Fettinseln, die manchmal Haare, Talg- und Schweißdrüsen umgeben.

Stellenweise reichen diese Fettinseln bis nahe an die Grenze des Stratum subpapillare heran, so daß die Cutis an diesen Stellen sehr verdünnt erscheint.

Die elastischen Fasern verhalten sich analog dem ersten Stadium. Sie sind in den gefältelten Partien vermindert, fehlen fast vollständig entsprechend der erythematösen Randzone und treten dann an der Peripherie zuerst in den Papillen und dann im Stratum reticulare wieder auf. Rundzelleninfiltrate begleiten die Gefäße und sind, wo elastische Fasern sind, reichlicher.

Es scheint in diesem zweiten Stadium durch den Schwund der elastischen Fasern einerseits zu einer Abnahme des Widerstandes gegenüber dem wachsenden Fettgewebe gekommen zu sein, andererseits ersetzt das Fett die Stellen, wo das Bindegewebe degenerierte und zu Grunde ging, analog der Fettdurchwachsung eines atrophischen Herzens.

Ehrmann betont die Ähnlichkeit des Befundes mit dem bei Atrophia cutis idiopathica. Er weist auf das Nachwuchern, die vikariierende Hypertrophie des Fettgewebes hin, wodurch die kleinen Fetthernien erklärlich werden.

Neumann bezeichnet den Fall als Unikum.

Weidenfeld hat drei derartige Fälle mit erythematösem Vorstadium und mit deutlicher Gruppierung der Effloreszenzen beobachtet.

Finger weist auf die Seltenheit des Krankheitsbildes und die Variabilität des Anfangsstadiums (mitunter Quaddeln, bald Flecke, bald Basen) hin. Derartige Vorstadien wurden auch bei Morphaeafällen speziell von amerikanischen Autoren beobachtet. Immerhin ergeben sich bedeutende Differenzen im Endausgang (hier Atrophie mit Fältelung der Haut, dort straffes Gefüge). Bezüglich der Ätiologie, die sonst völlig in Dunkel gehüllt ist, sei auf die Beobachtung Töröks verwiesen, der bei einer 40jährigen Wäscherin das Auftreten von Erythembildung mit Ausgang in Artrophie nach psychischen Aufregungszuständen gesehen hat.

Ehrmann glaubt, daß die von amerikanischen Autoren beschriebenen Fälle von Sklerodermie solche von Atrophie im zweiten Stadium gewesen sind, in welchem die Derbheit markant ist.

Sitzung vom 10. Mai 1905.

Vorsitzender: Mraček. Schriftführer: v. Zumbusch.

Leiner stellt 2 Fälle aus dem Karolinen Kinderspital vor:

Ein 6 Monate altes Kind mit einer Bromakne im Gesichte.

Seit 8 Wochen bekam das Kind täglich $^1/_2$—1 Gramm Bromkali. Der Ausschlag besteht seit 6 Tagen. An beiden Wangen sind zahlreiche hanfkorn- bis über linsengroße Infiltrate vorhanden von roter bis braunroter Farbe, besäet mit feinsten, dicht nebeneinander stehenden Pustelchen. An einzelnen Knoten ist die Epidermis mehr blasig abgehoben, der Blaseninhalt eitrig. Jedes dieser Infiltrate ist von erweiterten, radiär verlaufenden Gefäßchen umgeben.

Ein 5 Jahre altes Kind mit Lichen scrophulosorum am Stamme und der behaarten Kopfhaut.

Der Knabe leidet seit 1 Jahre an Spondylitis der Brustwirbelsäule. Vor 4 Wochen trat eine Verschlechterung des Leidens ein, insoferne eine spastische Parese beider unteren Extremitäten sich entwickelte. Fast gleichzeitig kam es zu einer Eruption von typischen Lichen scrophulosorum-Gruppen am Stamme. Am Rücken weisen dieselben eine Konfluenz zu großen Plaques auf und sind daselbst durch eine stärkere Hyperämie und Abschilferung ausgezeichnet.

Besonders auffallend bei diesem Falle ist es, daß auch an der behaarten Kopfhaut kleine und größere Gruppen von follikulären, schilfernden Knötchen vorhanden sind, die den Herden am Stamme in Aussehen und Gruppierung völlig gleichen.

Die Lokalisation des Lichen scrophulosorum an der Kopfhaut gehört mit zu den aller seltensten.

Auf subkutane Injektion von 0·0005 Prozent Tuberkulin reagierte das Kind mit hohem Fieber (38·7); eine Reaktion der Lichengruppen konnte nicht konstatiert werden.

Neumann bemerkt, daß das Auftreten von Bromakne mit der eingeführten Menge durchaus nicht in Zusammenhang stehe, sondern daß dafür die individuelle Disposition verantwortlich zu machen ist.

Bezüglich der Lokalisation des Lichen scrophulosorum betont N. das Auftreten derselben an den Extremitäten bei Kindern.

Kohn stellt aus der Abteilung Prof. Mračeks einen Fall von Herpes zoster des Oberarmes mit Lähmung der vom nervus axillaris versorgten Muskeln vor.

Pat. gibt an, am 22. April 1905 Schmerzen in beiden Oberarmen gefühlt zu haben. Er rieb sich mit Gichtfluid ein und war nachher angeblich völlig wohl. 6 Tage später fühlte er beim Heben einer schweren Misttruhe Schmerzen und konnte den r. Arm nicht mehr bewegen. Im Krankenhause wurde auf der chirurgischen Abteilung zuerst der Herpes zoster bemerkt, von dessen Vorhandensein der Pat. keine Ahnung hatte. Damals war der Herpes zoster an der Haut der Außenseite des Oberarmes, dem m. deltoides entsprechend, ausgebreitet. Als Pat. einige Tage später auf unsere Abteilung transferiert wurde, war der Herpes zoster über die Außenseite des Oberarmes und über den Unterarm bis etwa 2 Finger oberhalb des r. Handgelenkes vorgeschritten. Wie bekannt, wird das dem muscul. deltoid entsprechende Hautgebiet vom nervus cutaneus brach. later. aus dem N. axillar. versorgt. Die weiter abwärts vom Zoster betroffenen Gebiete werden vom N. cut. brach. post. und dem N. cutan. antib. dors. aus dem N. radial. versorgt. Die Hautsensibilität im Bereiche der Erkrankung war völlig normal. Pat. konnte aber den Arm nicht bewegen. Die diesbezügliche Untersuchung ergab: die grobe Kraft des r. Armes ist herabgesetzt. Es besteht eine Lähmung des M. deltoid. Der passiv emporgehobene r. Arm sinkt mit einem Ruck nach abwärts; ferner sind teres minor und Supscapulares gelähmt. Beim Heben der Schultern geht die kranke Schulter höher, da der Gegenzug feht. Die genannten Muskeln werden vom N. axill. versorgt, der als Hautast den N. cutan. brachii lateral. abgibt. Er bezieht seine Fasern aus dem 5., 6. und 7. cervicalis. Aus demselben Bereiche erhält auch der N. radialis, beziehungsweise seine Hautäste ihre Fasern. Sonst bestanden keine Schmerzen im Bereiche der Erkrankung, nur zeitweise Ameisenlaufen im Oberarm. Auch war die galvanische u. faradische Erregbarkeit der erkrankten Muskeln herabgesetzt.

Die kutane Affektion entspricht völlig der Muskellähmung. Die Zeit des Auftretens beider und die Übereinstimmung derselben spricht für dieselbe Ursache.

Ehrmann weist auf den infektiösen Charakter des Herpes zoster hin und erwähnt, daß in manchen Fällen Neuritiden benachbarter Nerven beobachtet werden. Es komme also im Verlauf des einen Nerven zur Exanthembildung, ein benachbarter kann bloß Entzündung zeigen.

Mraček gedenkt einer hysterischen Patientin, die einen Zoster thoracicus und lumbalis hatte. Es trat sukzessive Lähmung der unteren Extremitäten auf. Pat. genas völlig.

Neumann weist auf das Vorkommen von Herpes zoster bei Arsenmedikation und Kohlenoxydvergiftungen hin.

Ehrmann stellt vor:

1. einen Fall von Lupus erythematodes.
2. „ „ „ Lues pustulosa.
3. „ „ „ Lichen scrophulosorum.
4. „ „ „ Vitiligo.

Weidenfeld demonstriert einen Lichen simplex chronicus.

Nobl glaubt, daß es sich in dem Falle nicht um einen Lichen simplex, sondern um ein lichenifiziertes Ekzem handle.

Ehrmann weist darauf hin, daß bei dem Kranken eine Urticaria factitia bestehe, weshalb er ein Ekzem ausschließen zu können glaubt.

Neumann spricht sich mit Rücksicht auf die vorhandenen Kratzeffekte und die Borkenbildung für die Diagnose Ekzema papulatum aus.

Ullmann hält die Affektion ebenfalls für ein lichenifiziertes Ekzem.

Ehrmann tritt nochmals für die autotoxische Natur des Lichen simplex ein und erklärt, daß er sich gegen die Diagnose Ekzem nicht wehre, wofern für dieses eine innere Ursache verantwortlich gemacht wird.

Weidenfeld weist darauf hin, daß das Leiden immer gleich geblieben ist. Es besteht seit 6 Jahren und hat sich allmählich ausgebreitet.

Ehrmann teilt noch mit, daß die Affektion des Patienten in den Cubitalbeugen begonnen hat und daß dieser Beginn für Lichen simplex chron. charakteristisch ist.

Finger erwähnt, daß der Pat. vor 3—4 Monaten auf seiner Klinik war und die Zeichen eines ausgebreiteten Lichen simplex hat. Ekzematöse Veränderungen wie Nässen etc. fehlten.

Weidenfeld stellt einen Fall von Pemphigus pruriginosus vor.

Freund, Leopold. Die Veranlassung für meine heutige Demonstration bot mir nebst der abfälligen Beurteilung der ganzen Röntgentherapie des Lupus die Bemerkung in einem jüngst erschienenen, der modernen Lupustherapie gewidmeten Werke, der zufolge es den vielen Röntgentherapeuten in all den Jahren nicht gelungen sein soll, mehr als 6 radikale Ausheilungen von Lupus mittelst der Röntgenstrahlen zu bewirken. Der hier aus der Klinik des Herrn Prof. Finger, meines verehrten Chefs, vorgestellte Fall erhebt nun allerdings nicht den Anspruch als vollkommen ausgeheilter Lupusfall angesprochen zu werden. Immerhin zeigt er augenfällig, daß ein ausgedehnter, sich fast auf die eine Gesichtshälfte und die ganze Oberlippe erstreckender Lupus tumidus et exulcerans durch bloß sieben, je 6 Minuten dauernde Bestrahlungen so günstig beeinflußt werden kann, wie es mit der Finsentherapie wohl kaum möglich wäre. Diese Behandlung wurde vom 26. Feber bis zum 4. März dieses Jahres durchgeführt und hatte eine sehr geringe Röntgenreaktion zur Folge. Gegenwärtig erscheint die bestrahlte Haut reaktionslos, bloß ein wenig pigmentiert, die früher exulzeriert gewesenen Hautstellen flach überhäutet und von zahlreichen Narbensträngen durchzogen.

Was nun die Angabe betreffs der Radikalheilungen nach dieser Methode anlangt, muß ich dieselbe als eine irrtümliche bezeichnen. Ich selbst habe zum mindesten 12 Lupusfälle in Erinnerung, bei denen die Behandlung vor 1 und 2 Jahren abgeschlossen wurde und bei denen sich bisher bei gelegentlicher Kontrolle keine Rezidiven nachweisen ließen. Übrigens bin ich mit diesen Erfahrungen nicht vereinzelt, was aus der Literatur hervorgeht. Daß die Zahl der publizierten Radikalheilungen tatsächlich eine so geringe ist, mag seinen Grund darin haben, daß einerseits die zumeist mittellosen, auf ihre Handarbeit angewiesenen Patienten zufrieden mit dem Resultate einer kurzen Röntgenbehandlung in die Heimat reisen und auch bei eventueller geringfügiger Rezidive vorläufig in die Behandlung nicht zurückkehren, sondern erst abwarten, bis die Affektion nach Monaten und Jahren wieder einen schwereren Charakter bekommen hat. Ein anderer Grund für die ungünstigen Erfahrungen mancher abfälliger Beurteiler dieser Therapie mag wohl auch in der angewendeten Methode gelegen sein. Es ist, wie ich schon zu wiederholtenmalen betont habe und wie auch Herr Kollege Ullmann an dieser Stelle bestätigt hat, absolut nicht notwendig und sogar kontraindiziert, die Bestrahlungen in so hoher Dosis zu nehmen, daß schwere Ulzerationen entstehen, auch nicht angezeigt, daß die Behandlung sofort wieder begonnen

werde, wenn die erste Reaktion abgeklungen ist. Auf der Klinik des Herrn Prof. Finger wird die Behandlung ausgesetzt, wenn sich die ersten Spuren einer Reaktion, Rötung, Schwellung, Pigmentation etc. zeigen, und zwar für mehrere Monate. Gerade in dieser Zwischenzeit, nicht unmittelbar im Anschlusse an die Bestrahlung, zeigt sich der günstige Effekt, die Tendenz zur Narbenbildung. Auf dieses Moment kann nicht nachdrücklich genug hingewiesen werden.

Fasal demonstriert einen Fall von Recklinghausenscher Krankheit.

Finger demonstriert 1. einen 33 Jahre alten Patienten mit Erythrodermie. Die Erkrankung begann vor mehr als 2 Jahren im Gesichte, ging dann auf die oberen und unteren Extremitäten über, dann auf den Stamm. Die Hautfläche des ganzen Körpers ist intensiv gerötet, mit einem Stich ins bläuliche verdickt, infiltriert, mit großlamellösen, rhombischen fettigen Schuppen bedeckt. Die Haut läßt sich in dicke Falten abheben, bei Fingerdruck schwindet die Rötung, um beim Nachlassen bald wiederzukehren. An beiden vorderen Achselfalten, in der Skrotalgegend, am Fußrücken zahlreiche schmerzhafte Rhagaden und Exkoriationen. Am behaarten Kopf ist die Schuppenbildung eine ziemlich massige, die weißlichgrauen, trockenen Schuppen mit den Haaren wie verbacken. Sämtliche tastbaren Lymphdrüsen, besonders die der Leistenbeuge taubeneigroß mit einander konfluierend, von elastischer Konsistenz.

Die Untersuchung der inneren Organe ergibt eine geringe Vergrößerung der Herzdämpfung, an der Herzspitze ein dumpfes systolisches Geräusch hörbar. Der Leberrand überragt um 3 Querfinger den Rippenbogen, die Oberfläche der Leber etwas höckerig. Milz deutlich palpabel.

Die Untersuchung des Blutes (Doz. Dr. Türck) ergab folgenden Befund:

Zahl der roten Blutkörperchen: 4,029.000,
„ „ weißen „ 4.500, unter diesen sind:
Lymphocyten: 48%
große monon. Leuk.: 8¾%
Reizungsformen (Plasmazellen Unnas): 4%
} Zählung in der Leukocytenkammer.

Außerdem sind die Eosinophilen relativ und absolut stark vermehrt: ungefährer Schätzung nach 10—15%. Der Rest sind polymorphkernige Neutrophile und einige Mastzellen ohne auffällige Besonderheiten.

Die Erythrocyten kaum verändert.

Im Urin finden sich Spuren von Albumen. Differentialdiagnostisch kommen Pityriasis rubra Hebrae, Dermatitis exfoliativa subacuta Brocq, Lymphodermia perniciosa, Pseudoleukaemie, die sekundär nach universellem Ekzem, Psoriasis vulgaris, Lichen ruber acuminatus auftretenden Erythrodermien, ferner Formen von Erythrodermien ohne bekannte Ätiologie in Betracht.

Auszuschließen sind zunächst die sec. Erythrodermien, da für eine primäre Erkrankung Ekzem, Psoriaris vulgaris, Lichen ruber acuminatus keine Anhaltspunkte vorliegen, ebenso kommt auch die Lymphodermia perniciosa wegen ihres nicht leukämischen Blutbefundes, sowie der fehlenden charakteristischen Beschaffenheit der einzelnen, ziemlich scharf abgegrenzten Hautinfiltrate nicht in Betracht.

Gegen Pityriasis rubra Hebrae spricht die beträchtliche Infiltration der Haut, das Fehlen von Atrophie. Größere Ähnlichkeit bietet dieser Fall mit dem von Brocq beschriebenen Krankheitsbilde der Dermatitis exfoliativa generalisata subacuta, gegen das wohl in erster Linie die lange Dauer der in Rede stehenden Erkrankung, sowie das Fehlen von Diarrhoën und anderen Erkrankungen innerer Organe

anzuführen sind, so daß in diesem Falle die Diagnose mit dem nichts präjudizierenden Namen Erythrodermie gestellt werden kann.

Histologisch fand sich in einem exzidierten Hautstück außer einer Hyperkeratose ein hauptsächlich auf den Papillarkörper lokalisiertes Rundzelleninfiltrat. Die Lymphdrüsen zeigen einen chronisch-entzündlichen Zustand, keine Tuberkel.

Neumann möchte sich am liebsten für die Diagnose Pityriasis rubra Hebrae entscheiden.

Ehrmann hat einen analogen Fall beobachtet, bei dem die Affektion mehrere Jahre bestand und bei dem die Sektion eine Atrophie des Darmtraktes ergab.

Weidenfeld sah auf der Klinik Kaposis eine Frau, die eine analoge Affektion aufwies. Die Affektion bestand mehrere Jahre; bemerkenswert war starke Schweißsekretion. Pat. starb unter Darmerscheinungen.

Finger betont, daß in letzter Zeit Fälle von Pityriasis rubra nicht gesehen wurden. Er möchte mit der Diagnose Pityriasis rubra deshalb zurückhalten, weil ein primäres Infiltrationsstadium nirgends beschrieben worden ist. Allerdings ist es schwer, sich eine so weitgehende Atrophie ohne vorhergehendes entzündlich-infiltratives Stadium zu denken.

Finger stellt einen 26jährigen Patienten mit Urticaria papulosa chronica vor. Fast die ganze Hautfläche, mit Ausnahme von Gesicht und Stirne, besonders an den Seitenteilen des Thorax, Abdomen, Rücken, oberen und unteren Extremitäten, Hand- und Fußrücken, erscheint gelblichbraun pigmentiert, beim Aufheben einer Falte verdickt. Auf dieser pigmentierten und verdickten Hautfläche finden sich alle Entwicklungsstadien von der linsengroßen hellroten Quaddel bis zur Narbenbildung. Die papulösen Effloreszenzen treten in Schüben auf, zeigen keine Prädilektion für die Streckflächen der Extremitäten. Nach mehrtägigem Bestande flachen sich die Quaddeln ab, zeigen an ihrer Kuppe eine kleine Borke nach Kratzeffekten, öfters entwickeln sich Impetigines. Als Ausgangspunkt bleibt dann eine der früheren Quaddel entsprechende pigmentierte, etwas eingesunkene, am Rand stärker braun pigmentierte Narbe zurück.

In der Leistenbeuge beiderseits sind die Lymphdrüsen in stärkerem Grade, in der Zervikalgegend in geringem Grade vergrößert, mäßig derb. Die Haut des Skrotums und Penis zeigt eine geringe Verdickung. Im Urin finden sich Spuren von Albumen, Indikan und Skatol sind nicht vermehrt.

Die Affektion besteht seit 1 Jahre, nach Angaben des Patienten treten gewöhnlich nach dem Genusse von sauren Speisen, weißen Wein unter heftigem Jucken Quaddeln auf.

Die Affektion hat zweifellos Ähnlichkeit mit Prurigo, doch ist diese auszuschließen, da die Effloreszenzen einmal in Schüben auftreten, welche rasch schwinden, worauf die Haut bis auf leichte Verdickung zur Norm zurückkehrt, diese Schübe am Stamm ihren Ausgang nehmen, die Gelenksbeugen nicht frei lassen und die Affektion erst seit 1 Jahre besteht.

Oppenheim, M. demonstriert 1. aus der Klinik Prof. Finger einen 30jährigen Schlosser mit papulösen, framboesiformen Wucherungen im Gesicht. Differentialdiagnostisch kommt namentlich Sykoris parasitaria und Syphilis in Betracht. Doch zeigen die Effloreszenzen deutlich den Aufbau aus einzelnen elevierten hypertrophischen Papeln, so daß polyzyklische Konturen entstehen; auch fehlen allenthalben Pusteln.

Am reichlichsten sind die Wucherungen an der Oberlippe, wo sie zur Zeit mit mächtigen Krustenauflagerungen bedeckt sind. Nach Abhebung dieser zeigt sich stellenweise ein eingesunkenes narbiges Zentrum. Die Stirne, der Nacken, spärlicher die Wangen, sind eingenommen von mehr flachen, braunroten, vereinzelt stehenden Papeln. An der Diagnose Syphilis ist nicht mehr zu zweifeln, auch wenn man die über den Stamm und Extremitäten zerstreuten, zum Teil bereits in Vernarbung begriffenen Effloreszenzen nicht sieht.

Mraček erklärt das Auftreten der Effloreszenzen im Gesicht mit der Beschäftigung des Kranken. Die strahlende Wärme (der Mann ist Schlosser) gibt den Anstoß zur Bildung der Papeln im Gesicht.

Ferner 2. einen 29jährigen Kellner, der vor einem Jahre mit Ulcus durum behandelt worden war. Jetzt zeigt Patient neben charakteristischen Narben nach abgeheilten syphilitischen Effloreszenzen am Stamme und an den Extremitäten ein hauptsächliches Befallensein des Gesichtes. Auf der Stirne sind bis flachhandgroße Herde sichtbar, welche aus einzelnen braunroten, papulösen Effloreszenzen gebildet sind und deutlich erkennen lassen, daß das Zentrum des Herdes aus einer größeren papulösen Effloreszenz gebildet ist, um die sich dann in einiger Entfernung frischere und kleinere syphilitische Papeln gruppieren (Syphilis corymbosa). Diese Herde sind mit mächtigen fettigen Schuppen bedeckt, die zum Teil lamellös geschichtet sind. Am Halse links besteht ein kronengroßes, kreisrundes Geschwür, das mit einer schwarzen, Austernschalen ähnlichen Kruste bedeckt ist (Rupia syphilitica).

Sachs demonstriert aus der Klinik Prof. Finger 3 Fälle von Lichen scrophulosorum; bei den 10 und 22 Jahre alten Patienten finden sich hauptsächlich auf die seitlichen Partien des Stammes lokalisierte, einzelstehende, zum Teil in Gruppen angeordnete, stecknadelkopfgroße, gelblich-braunrote Knötchen mit einem Schüppchen an ihrer Kuppe. Die zu Gruppen angeordneten Knötchen sitzen auf hellroten, runden oder elliptisch geformten, leicht schuppenden, der Spaltrichtung der Haut parallel verlaufenden Flecken auf. Bei dem 5jährigen Knaben ist das Bild des Lichen scrophulosorum insoferne atypisch, als die Herde größer als in den beiden anderen Fällen sind, mit einander konfluieren, an den Randpartien stärkere Schuppung als in den zentralen, gelblich verfärbten Teilen aufweisen. In der Umgebung dieser unregelmäßig begrenzten, mit einander konfluierenden Herde finden sich vereinzelte, gelbbräunliche Knötchen. Alle 3 Patienten zeigen Zeichen der Skrofulose (Anämie und universelle Lymphdrüsenschwellung).

Die Injektion von $^1/_{10}$ *mg* Alt-Tuberkulin ergab bei den 5 und 10jähr. Patienten, von $^2/_{10}$ *mg* bei dem 22jährigen Patienten nur eine geringe Allgemein- eine deutlich ausgesprochene Lokalreaktion, nach deren Ablauf die Schuppung der einzelnen Herde noch reichlicher wurde, die Knötchen deutlich abflachten.

Finger stellt weiters aus seiner Klinik eine 20jährige Frau mit einer sieben Monate alten Lues vor, mit regionärem, orbikulärem, makulösem Syphilid am Stamme, an den Extremitäten und am Halse. Die letzteren Effloreszenzen sind sehr interessant. Man sieht um linsen- bis hellergroße, scharf ausgeprägte Leukodermaflecken, den Resten des ersten Exanthems, jetzt das zweite Exanthem in Form makulöser, teils papulöser, vollständiger oder unvollständiger Ringe um die Leukodermaflecken; es ist dieser Fall der Beweis, daß Virus an den Grenzen der ersten Effloreszenzen zurückbleibt und jetzt die Rezidive verursacht.

Ehrmann glaubt ebenfalls, daß an den von Leukoderma befallenen Stellen sich in der Tiefe Infiltrationsvorgänge abspielten — gewissermaßen unsichtbare Effloreszenzen vorhanden waren.

Sitzung vom 24. Mai 1905.

Vorsitzender: Mraček. Schriftführer: Brandweiner.

Paschkis demonstriert die Rotationsinstrumente Kromayers (Berlin). Am wichtigsten erscheinen die sog. Zylindermesser, von denen wieder die Kleinzylinder- oder Epilationsmesser nach der Meinung des Erfinders besondere Bedeutung haben. P. hat die neue Epilationsmethode sofort nach ihrer Publikation versucht und bemerkt dazu, daß die Technik eine recht einfache ist und daß sich die Methode vielleicht zur Entfernung einiger weniger grober Haare gelegentlich eignen würde. Zur eigentlichen Epilation, also zur dauernden Entfernung zahlreicher Haare ist sie nicht zu empfehlen, weil sie unvergleichlich schmerzhafter ist, als z. B. die Elektrolyse, weil die Operation eine recht blutige ist (so daß es mindestens dem Demonstrierenden untunlich erscheint, eine größere Zahl von Haaren in einer Sitzung zu entfernen) und endlich weil die Haare wieder nachwachsen. Auch bei der von Kromayer vorgeschriebenen geringen Tiefe des „Stanzens" bleiben Narben zurück. Was die Verwendung der Zylindermesser zur Entfernung von Comedonen oder Sommersprossen betrifft, so ist ein derartiges Radikalverfahren immerhin etwas prekär. Bezüglich größerer Zylindermesser demonstriert P. ein derartiges, völlig analoges Instrumentchen, welches Prof. Busch (Berlin) vor etwa 20 Jahren zur Entfernung von Warzen angegeben hat. P. verdankt dasselbe der Güte des Herrn Julius Weiß (Dentaldepot Weiß nnd Schwarz in Wien), in dessen Magazinen sich eine Anzahl solcher Zirkuliermesser einer durch keinerlei Nachfrage gestörten Muße erfreuten.

Ehrmann bezeichnet ebenfalls das Kromayersche Verfahren als mangelhaft. Das Haar soll eigentlich als Seele in einem Rohre herauskommen; diese Absicht wird aber nicht erreicht. Ein Wiener Zahnarzt entfernt schon lange Warzen auf diese Weise.

Nobl bemerkt zu den Ausführungen von Paschkis, daß auch ihm Erfahrungen über die Kromayersche Stanzmethode zur Verfügung stehen, deren Verwendbarkeit er in einer Reihe von Hypertrichosisfällen zu erproben trachtete. Als der größte Nachteil des ziemlich schmerzhaften Verfahrens ist das stets erfolgende reichliche Aussickern von Blut hinzustellen, das in kurzer Zeit das ganze Operationsfeld berieselt. Bei der unvermeidlichen, in dem Wesen der Eingriffsart gelegenen Verletzung des superfiziellen papillaren Gefäßnetzes ist die Hämorrhagie eine natürliche Konsequenz. Im Gegensatz zu diesem, die Kranken beunruhigenden Begleitphänomen werden nur ganz minimale Defekte gesetzt, deren punktförmigen Narbenreste in kosmetischer Hinsicht keineswegs störender wirken, als die weißglänzende Stichelung der Haut nach der elektrolytischen Epilation. Ohne den theoretischen Voraussetzungen voll zu genügen, gibt das Verfahren in Bezug auf Rezidive ganz annehmbare Resultate, so daß N. der Stanzmethode, neben der erprobten, seit Hordavays Empfehlung vervollkommneten elektrolytischen Eingriffsart einen Platz gönnen möchte.

Paschkis betont, daß Kromayer das Herausreißen eines Stück Haares für das Wichtigste zu halten scheint.

Spitzer, L. berichtet über Nachprüfungen der Schaudinnschen Spirochaetenbefunde. Untersucht wurden: Sklerosen, Exantheme, ulzeröse Syphilide und verschiedene Affektionen der Haut, sowie das Blut von Syphilitischen. Alle Befunde wurden im Institut Prof. Paltauf nachkontrolliert.

Das zu untersuchende Material wurde durch 10 Minuten in absolutem Alkohol fixiert, dann 5—6 Stunden in frisch bereitete Farblösung gebracht (Giemsalösung mit der zwanzigfachen Menge Wasser verdünnt).

Die erhobenen Befunde ergaben, daß sich in allen syphilitischen Produkten sowohl an der nässenden Oberfläche als auch in der Tiefe des Gewebes die typischen, dünnen, steil gewundenen Spirochaeten fanden, zum Teil spärlich, zum Teil aber sehr reichlich, so daß in jedem Gesichtsfeld solche Gebilde sichtbar waren. Im allgemeinen schien es, daß der Sklerosensaft um so reicher an Spirochaeten war, je jünger die Infektion war. Spärlich waren die Sp. immer in der Skarifikationsflüssigkeit der Maculae und von Papeln.

Letztere wurden immer an Stellen untersucht, die vom Genitale weit entfernt waren.

Sehr schwer gelang der Nachweis in ulzerösen Formen.

Negativ war der Befund beim Ekzem, bei Papillomen der Haut, beim Pemphigus etc. Niemals fanden sich Sp. im Blute Syphilitischer.

Die Therapie beeinflußte den qualitativen Befund nicht. Selbst nach Durchführung der Allgemeintherapie waren die Sp in den Exanthemresten auffindbar.

Lipschütz berichtet über seine auf der Abteilung des Herrn Prof. Ehrmann vorgenommenen Nachuntersuchungen der Schaudinnschen Angaben. In mehreren Sklerosen und Papeln konnte die Spirochaeta pallida sowohl im Ausstrichpräparat von der Oberfläche, als auch in den von der Schnittfläche flach abgetragener Papeln angefertigten Präparaten nachgewiesen werden. Des weiteren konnten typische Spirochaeten vom Typus Spirochaeta pallida — allerdings in sehr spärlicher Zahl — auch im Eiter eines am Stamm und auf den Extremitäten lokalisierten ulzerösen Syphilides und endlich auch im Sekrete einer Tonsillarpapel gefunden werden.

Zur Färbung benützte ich in den letzten Tagen auch die von Schaudinn angegebene Modifikation der Giemsalösung; im Beginne der Untersuchungen mußte ich jedoch, in Ermanglung von Azur I, zur Giemsaschen Stammlösung, die ich mit destilliertem Wasser (im Verhältnis von 2 zu 3 und stärker) verdünnte, greifen und ließen sich mit derselben die Spirochaeten sehr gut färben, so daß — wie ich besonders betonen will — es gar nicht notwendig ist, die Schaudinnsche Modifikation anzuwenden.

Zum Schlusse weist Lipschütz auf eine in einer Berliner Gelehrten-Gesellschaft gefallene Bemerkung, nach welcher die Spirochaeten sich schon in der Giemsalösung befinden sollen, hin, und hebt hervor, daß es Schaudinn gelungen ist, das Vorhandensein der Spirochaeta pallida auch im nicht gefärbten Präparate festzustellen.

Nobl hat bisher 30 Fälle von Syphilis auf ihren Spirochaetengehalt, untersucht. Als der häufigste Fundort der feingewundenen, steilspiraligen, blassen Varietät haben sich sowohl exzidierte Sklerosen in

ihren tiefen, kutanen Anteilen, wie auch fern vom Genitale lokalisierte von normaler Oberhaut überdeckte Papeln eruieren lassen. Dem Standorte der Spirochaeten in den letzteren Gebilden ist eine besondere Bedeutung beizumessen. Im Gegensatz zu Schaudinn hat N. den Parasiteneinschluß in dem Punktate sklerosierter Inguinaldrüsen der Frühperiode und bei unbehandelten Erstexanthemen meist vermißt. In 7 von 8 Fällen war das Resultat negativ, obschon die Kanüle der ins Drüsengewebe versenkten Saugspritze stets in genügender Menge Gewebsfragmente zu Tage förderte. In 3 Fällen untersuchte Gewebsprodukte erwiesen sich frei von Spirochaeten. Die windungsarme, scharf tingible Form war in 8 Fällen von Balanoposthitis, in venerischen Papillomen sowie in einem Falle von Papillarkrebs der Vulva leicht aufzufinden. Die Färbung gelingt auch ohne die Schaudinn-Hofmannsche Lösung, in welcher dem Azur I (Giemsa) ein besonders färberisches Vermögen zufallen soll. N. färbt einer Empfehlung Hofmanns gemäß mit der neuen Giemsalösung, von welcher 14 Tropfen 10 cm^3 destilliertem Wasser zugesetzt werden.

Scherber hat mit Müller zusammen Untersuchungen angestellt, die noch nicht abgeschlossen sind. Spirillen finden sich bei den verschiedensten Arten von Prozessen, besonders bei Stomatitis mercurialis, bei der man die längsten Formen findet. Sch. findet nicht die Art, die Spitzer findet, sondern solche, die sich mit Gram entfärben. Nur die von Spitzer demonstrierte Form ist die von Schaudinn beschriebene Spirochaete pallida.

Volk kann die Befunde Spitzers bestätigen, doch konnte er die Spirochaeten nicht in allen Sklerosen nachweisen. In Drüsen sind sie schwer zu finden. Er nahm Drüsen von Balanitikern, bei denen man im Sekret Spirillen finden konnte, aber er konnte sie in diesen Drüsen nicht nachweisen. Lipschützs Befunde in der Tonsillarpapel kann man nicht verwerten, weil in der Mundhöhle Spirochaeten massenhaft vorkommen.

Lipschütz: Es handelt sich vorläufig nur um tinktorielle und morphologische Unterschiede, das weitere muß erst die Folge zeigen.

Oppenheim hat im Vereine mit Sachs untersucht, und zwar Sklerosen, Papeln und Lymphdrüsen. Über die Resultate ist ein abschließendes Urteil derzeit noch nicht abzugeben.

Benützt wurde alte Giemsalösung. In einem der Präparate ist eine Spirochaete eingestellt, die den Spitzerschen Befunden ähnelt, jedoch aus einer Balanitis stammt.

Ehrmann: Lipschütz hat über die an meiner Abteilung angestellten Untersuchungen berichtet. In der Deutung der Befunde muß man sehr vorsichtig sein, denn es kommen andere Organismen vom Präputialsack in die Drüsen; ich erinnere an die Untersuchungen von Róna.

Finger: Ich habe in der vorigen Woche den ersten Bericht über die Impfversuche an Affen der kaiserlichen Akademie der Wissenschaften vorgelegt. Es ist uns gelungen, durch Überimpfung vom Gumma einer alten Person auf Cynocephalus hamadryas nach 24 Tagen einen typischen Primäraffekt zu erzielen. Es ist also das Gumma überimpfbar, die Spi-

rochaete pallida muß daher auch im Gumma nachweisbar sein, falls sie als das Virus der Syphilis anzusehen ist.

Mraček: Finger hat auf Grund seiner klinischen Erfahrungen bis jetzt behauptet, ein Gumma sei nicht überimpfbar, ich war derjenige, der ihm von jeher opponiert hat, und jetzt habe ich die Genugtuung, daß er anderer Meinung geworden ist, und auch den Mut hat, es zu sagen, es sei mir gestattet, ihn hierzu zu beglückwünschen.

Finger: Nicht nur auf Grund klinischer Erfahrungen war ich bis jetzt anderer Anschauung, sondern auch auf Grund von Impfungen, die ich selbst vorgenommen habe, und das macht ja immer den größten Eindruck. Der Fehler bestand darin, daß wir bei den früheren Versuchen das Sekret von der Oberfläche nahmen, während wir jetzt das Gumma ausschabten und das Infiltrat zur Übertragung benützten.

Mraček: Ehrmanns Mahnung zur Vorsicht bezüglich der Spirochaetenbefunde ist eigentlich insoferne überflüssig, als wir ja alle böse Erfahrungen mit ganz ernsten Untersuchungen gemacht haben. Nichtsdestoweniger sage ich, daß mir dieser Befund speziell mit Berücksichtigung dessen, daß wir schon von vorneherein zu differenzieren bemüht sind, imponiert. Untersuchungen, die am Material meiner Abteilung gemacht worden sind, haben ebenfalls positiven Befund ergeben.

Paschkis jun. demonstriert aus dem Institute des Hofrat Zuckerkandl mikroskopische Präparate von Divertikeln der Harnröhre bei einem männlichen menschlichen Embryo von 15 *cm* Scheitel-Steißlänge. Es finden sich 3 Gänge. Der erste, im ganzen 80 μ lang, 120 μ nach Beginn der Harnröhre; der zweite 1340 μ lang, 240 μ nach Anfang der Urethra; der dritte ist 1200 μ lang und erscheint 60 μ nach Beginn des zweiten. Alle drei entstehen als anfangs solide Sprossen des Harnröhrenepithels, spalten sich dann ab und verlaufen als ziemlich große, mit deutlichem Lumen versehene und mit Zylinderepithel ausgekleidete Gänge annähernd parallel zur Urethra und enden blind im Bereiche der Glans (Länge derselben 2400 μ). P. hält die Bildungen für Divertikel; das seltene des Falles ist, abgesehen davon, daß es sich um einen so jungen Embryo handelt, die Lokalisation derselben knapp hinter dem orificium externum, also an einer Stelle, an der Drüsen und Lakunen nicht vorkommen. Selbstverständlich könnte beim Erwachsenen eine solche Abnormität bei bestehender Gonorrhoe eine unangenehme Komplikation bedingen.

Groß: An der Deutung der Präparate kann kaum ein Zweifel bestehen, es sind Divertikel der Harnröhre. Ich habe vor mehreren Jahren über eine Knötchenbildung der Harnröhre berichtet, welche sich als ein solches Divertikel, das gonorrhoisch infiziert war, herausstellte. Der Fall war als Unikum zu bezeichnen, bis vor kurzer Zeit Möller eine ähnliche Mitteilung gemacht hat, die mit meinem damaligen Befund übereinstimmte. Es ist mir wertvoll, daß Paschkis die Existenz solcher mikroskopischer Divertikel beim Embryo festgestellt hat, denn es ist ganz gut möglich, daß die gonorrhoische Erkrankung solcher Divertikel viel häufiger vorkommt als wir glauben, und daß sie selbst viel häufiger sind, als wir annehmen.

Leiner (Karolinen Kinderspital) stellt ein 2 Jahre altes Kind vor, bei dem sich neben einem ausgebreiteten Ekthyma gangraenosum Herde

von Lichen scrophulosorum am Stamme und Folliklis-Efflorescenzen an beiden Unterschenkeln vereinigt finden.

Das Kind ist stark abgemagert und zeigt einen ausgesprochenen Typus von Skrofulo-Tuberkulose (Narben und Infiltrate beider Corneae, verdickte Oberlippe, Drüsenschwellungen und Infiltration des rechten Lungen-Oberlappens). Über den ganzen Körper ausgebreitet, besonders reichlich an der Kopfhaut, am Rücken und Gesäße, finden sich scharfrandige, wie mit dem Locheisen ausgeschlagene Geschwüre, deren Grund zum Teil schmutzig gelb belegt ist, zum Teil mit trockenen, schwärzlichen Krusten bedeckt ist. Einzelne der Geschwüre sind über kronengroß und durchsetzen die ganze Cutis. Am Nacken, in den Gelenksbeugen bilden sich durch Konfluenz große, unregelmäßig begrenzte Geschwürsflächen. Neben diesen Substanzverlusten sind über den ganzen Körper hirsekorngroße bis linsengroße Knötchen zerstreut, die auf ihrer Kuppe eine gedellte Blase oder auch Pustel tragen. Von der Höhe der Knötchen beginnt die Nekrose nach der Tiefe und peripheriewärts. Die Abheilung erfolgt mit Hinterlassung von Narben.

Neben diesem Ekthyma gangraenosum sind am Stamme schilfernde Herde von Lichen scrophulosorum-Gruppen und an beiden Unterschenkeln bläulichrote, das Hautniveau kaum überragende, kleine Infiltrate vorhanden, die zentral gedellt sind und mit feinen Schüppchen oder Börkchen bedeckt sind (Folliklis). Das gleichzeitige Vorkommen von Ekthyma gangraenosum mit Lichen scrophulosorum und Folliklis ist schon deshalb interessant, weil ja seinerzeit Boeck auch das Ekthyma zu den Tuberkuliden rechnete. Doch kommt hier der Tuberkulose wohl nur eine prädisponierende Bedeutung zu.

Die kulturelle Untersuchung des Inhaltes der Primäreffloreszenzen des Ekthyma ergab eine Reinkultur von Staphylococcus pyogenes aureus. Auch die Mundschleimhaut ist von dem Prozesse betroffen, insofern als auf derselben zum Teil Aphthen und kleine Geschwüre, zum Teil auch, so an der Lippenschleimhaut, stecknadelkopfgroße, graue Bläschen (Stomatitis follicularis) vorhanden sind.

Ullmann hat kürzlich einen ähnlichen Fall mit tiefen, bis auf die Muskulatur reichenden Geschwüren beobachtet, ätiologisch konnte der bac. pyocyaneus nachgewiesen werden. Das Kind starb an Tuberkulose, so daß auch hier die Kachexie die Ursache der schweren Veränderungen war. Wir sehen jetzt, daß auch der Staphylococcus und nicht nur der Pyocyaneus die Ursache sein kann.

E. Spitzer demonstriert einen Fall von Ulcus tuberculosum linguae.

Ehrmann erwähnt einen von ihm beobachteten Fall, wo er zuerst an ein traumatisches Geschwür, verursacht durch einen scharfen Zahn, dachte, bis es sich später als ein tuberkulöses Geschwür erwies; vermutlich hat das traumatische Geschwür als Eingangspforte gedient, ein Vorgang, der vielleicht öfter zu beobachten wäre.

E. Spitzer erinnert an einen Fall, in dem ein ante mortem stehender Phthysiker bei gehäuften epileptischen Anfällen sich in die Zunge biß und auf diese Weise ein tuberkulöses Geschwür akquirierte.

Ehrmann demonstriert: 1. einen Fall von Lupus pernio; 2. einen Fall von Lupus vulgaris; 3. einen Fall von Lupus erythematodes.

Mraček demonstriert einen Fall von Lupus erythematodes.

Ehrmann demonstriert 2 Fälle von Epitheliom an der Stirne, bei einem derselben konnte man früher an den erweiterten Gefäßen des

Epithelioms den Kapillarpuls sehen, der durch eine gleichzeitige Aorteninsuffizienz verursacht war.

Mraček stellt einen Fall von Xanthoma tuberosum bei einem Diabetiker vor.

Nobl demonstriert aus der Abteilung Grünfeld: eine 30jährige Frau mit dem kombinierten Symptomenbild von Psoriasis vulg. nummularis, punctata et confluens und Syphilis papulosa. Die Sonderung der beiden, die Stirne, das Gesicht, die äußeren Gehörgänge, dann dicht den Stamm und die Extremitäten einnehmenden Ausschläge ist umso schwieriger, als eine schwere Seborrhoe dem Syphilid die größte Ähnlichkeit mit der Schuppenflechte verleiht, die Psoriasis andererseits wieder bei der blassen, braunroten Färbung und geringen Schuppung der isolierten und konfluierenden Plaques an Lues gemahnt. Ein deutlich ausgeprägtes Leukoderma am Nacken sowie umschriebene Pigmentdefekte an den von Papeln besetzten kleinen Labien weisen auf einen mehrmonatlichen Bestand der Syphilis hin. Der Ausschlag soll angeblich erst seit 4 Wochen bestehen.

Ullmann, K. bringt einen Fall von Gonorrhoe acuta mit ausgeprägter Pseudoinduration des Orific. ur. Die Induration ist so intensiv, daß sie leicht mit einem syphil. Initialaffekt verwechselt werden könnte und tatsächlich anderwärts auch längere Zeit für eine solche gehalten wurde. Die genauere Untersuchung ergibt jedoch, daß hier eine besondere Disposition zur Entstehung zur Pseudoinduration vorliegt. Patient wurde vor neun Jahren wegen beiderseitiger Leistenhodenlagerung auf einer chirurgischen Klinik operiert. Die Operation bot große Schwierigkeiten wegen einer seltenen Verkürzung, bzw. Verkümmerung der Samenstränge, so daß sie erfolglos blieb und die Hoden im Leistenkanal belassen werden mußten. Kurz nachher bekam der Patient spontan ein leichtes Ödem der Glans penis, das sich nach starken sexuellen Irritationen, sowie nach körperlichen Anstrengungen öfters wiederholte.

Es besteht kein Zweifel darüber, daß die Läsion der Lymphwege und Leistendrüsen, die gelegentlich der Bruchoperation erfolgte, durch Erschwerung der Lymphzirkulation die einzige Ursache der Pseudoinduration darstellt. Das Fehlen indolent geschwellter Leistendrüsen bestätigt außerdem diese Ansicht, welche ich schon im Jahre 1899 in meiner Arbeit über Leistendrüsenerkrankungen und deren Behandlung in der Wiener med. Wochenschrift durch eine Reihe von Fällen von habituellem Ödem des Penis nach radikaler Bubonenexstirpation gestützt habe.

Finger stellt neuerdings die beiden in der letzten Sitzung bereits demonstrierten Fälle von Urticaria chronica und Erythrodermie vor.

Scherber stellt aus Prof. Fingers Klinik einen $8^1/_2$jährigen Knaben mit typischem Xeroderma pigmentosum vor. Die Erkrankung besteht seit dem ersten Lebensjahre.

Das Gesicht, die ganze Circumferenz des Hodens mit Ausnahme der hinter dem Kinn gelegenen medianen Partie, welche bei natürlicher Kopfhaltung vor den Lichtstrahlen geschützt ist, die Hände bis über die Knöchel und mit stecknadelkopf- bis linsengroßen, sepiabraunen Pigmentationen übersät. Dazwischen liegen zerstreut überall, speziell in der Haut der Nase, der vordern Wangengegend und um den Mund weißlich-narbige Hautpartien; besonders über diesen ist die dünne Haut zigarettenpapierähnlich um den Mund radiär gefältelt.

Die Conjunctiva palpebrarum circumscript stärker gerötet und geschwellt, es besteht starke Lichtscheu, zeitweilig Tränenfluß. Die Conjunctiva bulbi ist injiziert, Cornea frei. Gleichzeitig bestehen bei dem Kinde ziemlich hochgradige rhachitische Knochenveränderungen, rhachitischer Rosenkranz, Säbelbeine.

Um die Lichtempfindlichkeit der Haut zu prüfen, wurde eine kleine Stelle normaler Rückenhaut mit Finsen durch zehn Minuten bestrahlt. Schon am nächsten Tage Rötung der Stelle, am 2. Tage Blasenbildung, um welche sich eine ringförmige Pigmentation zu entwickeln beginnt. Auffällig ist bei dem Falle die Tatsache, welche in der Literatur bisher nicht konstatiert ist, daß die dunkelblonde Mutter des Kindes an Händen und im Gesichte neben einer diffusen braunen Pigmentation dicht gedrängte Ephelides, an den Grenzen der Pigmentation einige Vitiligoflecken zeigt. Es spricht dieser Befund für die erbliche Anlage dieser Krankheitsform.

Gleichzeitig besteht bei dem 9 Monate alten Bruder des Kindes ein intensives, diffuses Erythem, dessen Entwicklung nach Angabe der Mutter unmittelbar nach der ersten Sonnenbestrahlung aufgetreten sein soll. Innerhalb des Erythems bereits Beginn der Pigmentation in Form einzelner kleiner Epheliden.

Mraček erwähnt einen Fall, wo er auch eine familiäre Disposition finden konnte.

Ehrmann erinnert daran, daß es noch eine andere Form von Idiosynkrasie der Haut gegen Licht gibt.

Brandweiner demonstriert eine 26jährige Patientin mit Lupus vulgaris disseminatus im Gesicht. Pat. hat vor einem Jahre Hämoptoe gehabt. An beiden Wangen und an der Haut der Nase finden sich hirse- bis hanfkorngroße, braunrote Knötchen, die in das Niveau der umgebenden gesunden Haut größtenteils eingesprengt erscheinen. Nur wenige derselben überragen die Oberfläche um ein weniges. Manche der Knötchen tragen ein kleines zartes Schüppchen auf ihrer Kuppe. Nur ganz vereinzelt sieht man kleine narbige Einziehungen (als Reste früherer Knötchen). Es besteht nirgends die Tendenz zum Konfluieren der Knötchen. Am r. Mundwinkel befindet sich an der Unterlippe ein annähernd dreieckiges Geschwür mit Rändern, die wie angenagt aussehen. Der Grund des Geschwüres ist graugelblich belegt, die Umgebung desselben zeigt helle Rötung und ist zum Teil von dünnen Borken bedeckt. In die gerröteten Partien eingesprengt sind kleinste graue Knötchen zu bemerken.

Es handelt sich in dem Falle um einen Lupus disseminatus, der wahrscheinlich einer einmaligen Überschwemmung des betroffenen Gebietes mit Tbk.-Bazillen seine Entstehung verdankt; daher die annähernd gleiche Größe der einzelnen Knötchen. Ob hier die Infektion auf dem Wege der Blutbahn geschehen, läßt sich nicht sicher nachweisen. Denkbar wäre auch eine Aussaat des Virus auf dem Wege der Lymphbahn von dem tuberkulösen Geschwür am Mundwinkel. Wahrscheinlicher ist jedoch die erste Annahme, umsomehr als die anamnestischen Angaben der Patientin für das spätere Entstehen des Geschwüres sprechen. Dieses wäre dann als ein aus zerfallenen Lupusknötchen entstandenes Ulcus tuberculosum zu deuten.

Mraček hat die Pat. vor 2 Wochen gesehen. Damals waren die Effloreszenzen deutlicher ausgebildet. Das Geschwür am Mundwinkel war kleiner und speckig belegt. M. stimmt zwar der Diagnose Lupus zu, bemerkt aber, daß die Schleimhautaffektion den Gedanken an Lues nahelege.

Nachtrag: Infolge eines Versehens wurde im Sitzungsberichte der Wiener dermatologischen Gesellschaft vom 9. November 1904 die Mitteilung unterlassen, daß an dem genannten Tage Herr Stabsarzt Dr. Andreas Buraczyński einen Vortrag über „Die Prophylaxe der venerischen Krankheiten in der Armee“ gehalten hat.

Verhandlungen der Berliner Dermatologischen Gesellschaft.

Sitzung vom 20. Juni 1905.

Vorsitzender: O. Rosenthal. Schriftführer: Bruhns.

---

1. **Seegall** stellt aus der Rosenthalschen Klinik einen Fall von Dermatitis herpetiformis vor, welchen er bereits in der Mai-Sitzung im Jahre 1903 demonstriert hatte. Photographien zeigen den Zustand, wie er damals vor zwei Jahren gewesen ist: die Achselhöhlen, Rücken, Brust und Bauch waren mit kreisförmigen, erythematösen Plaques bedeckt. Das Exanthem war polymorph, hauptsächlich aber bestanden große, ausgedehnte Blasen, so daß damals der Fall als Dermatitis herpetiformis bullosa vorgestellt wurde. Das Leiden besteht seit vier Jahren; in den letzten zwei Jahren ist der Patient von jeder ernsten Attacke frei gewesen und zeigt jetzt einen neuen mäßigeren Ausbruch von Bläschen und größeren Blasen, welche wie damals unter Einspritzung von Atoxyl in Abheilung begriffen sind.

Rosenthal macht darauf aufmerksam, daß dieser Fall besonders geeignet ist, die von ihm auf dem Grazer-Kongreß gegen Kaposi vertretene Ansicht zu bestärken, daß die Duhringsche Krankheit von der Gruppe des Pemphigus getrennt werden muß.

Heller frägt, ob der Blaseninhalt auf eosinophile Zellen untersucht worden ist; in einem von ihm auf dem Dermatologen-Kongreß vorgestellten, diagnostisch zweifelhaften Falle hat der Befund von zahlreichen eosinophilen Zellen ihn veranlaßt, die Diagnose auf Pemphigus zu stellen.

Seegall erwidert, daß der Blaseninhalt nicht darauf untersucht worden ist.

Rosenthal fügt hinzu, daß er sich nicht erinnert, ob diese Untersuchung vor zwei Jahren stattgefunden hat, jedenfalls kann dieses Unterscheidungsmerkmal als absolut pathognostisches Mittel nicht gelten.

2. **Dreyer** stellt aus der Rosenthalschen Klinik einen Fall von Lues maligna vor. Ein junger Mann von 22 Jahren infizierte sich im Dezember vorigen Jahres und machte seit dieser Zeit zwei Salizyl-Quecksilberkuren von je 14 Einspritzungen durch, die letzte war Anfang Mai beendigt. Das Exanthem hat während der letzten Kur beständig zugenommen. Anfang Juni wurde Patient aufgenommen und zeigte folgenden Befund: allgemeine starke Panadenitis mit Beteiligung der Mamillar-Drüsen, Periostitis im Bereiche der 4. und 5. Rippe, Roseola

bis zu Handtellergröße und der Tendenz sich peripher auszubreiten, mit großer zentraler dunkler Papel. Das Exanthem war auf dem ganzen Körper inkl. behaartem Kopf und Gesicht vorhanden; auch in dem Gehörgang waren schuppende Papeln sichtbar. Patient hat bisher drei Kalomel-Injektionen erhalten, die Periostitis ist geschwunden, die Panadenitis und das Exanthem in deutlicher Rückbildung mit Hinterlassung von tief dunkelbraunem Pigment. Der Fall beweist wiederum den guten Einfluß des Kalomels bei Lues maligna.

Heller frägt, ob sich die Atrophie des Zungengrundes nach vorangegangener Ulzeration oder nach Gummiknoten entwickelt hat.

Dreyer erwidert, daß, als Patient in Behandlung kam, nur eine Atrophie sichtbar war.

Koller, der den Patienten früher gesehen hat, erwähnt, daß Ulzerationen auf dem Zungengrund nicht vorhanden gewesen sind.

3. **Dreyer** stellt aus der Rosenthalschen Klinik einen Fall von Lues gravis vor. Patient infizierte sich im Jahre 1892 und machte im Jahre 1893 eine Schmierkur von 16 Inunktionen durch. Im Jahre 1895 erhielt Patient 20 Sublimat-Injektionen. Allmählich stellten sich starke Halsschmerzen ein und im Juni 1902 wurde Patient zum ersten Male in die Klinik aufgenommen. Damals wurde bereits das Fehlen des weichen Gaumens, der beiden vorderen Gaumenbögen und der Uvula konstatiert; vom Septum narium war nur der vorderste Teil erhalten; auf der hinteren Rachenwand bestanden Ulzerationen, die Epiglottis sowie die Stimmbänder waren stark infiltriert. Patient machte damals eine Schmierkur von 24 Inunktionen durch und erhielt außerdem innerlich 45 Gr. Tinctura jodi. Er unterbrach aber die Kur, bevor sie beendigt war. In den folgenden Jahren ließ sich Patient nicht behandeln, sondern machte ab und an nach Gutdünken eine Einreibung. Mitte Mai wurde Patient wieder aufgenommen. Die Sprache war vollständig unverständlich, nur Laute mit stark nasalem Beiklang waren zu hören. In der Zwischenzeit war der harte Gaumen bis auf einen Rest zerstört worden von der Breite von ungefähr 1 *cm*, welcher sich am oberen Alveolarrand festsetzt. Die ganze hintere Rachenwand bis hinauf zur Basis cranii ist mit tiefen Ulzerationen bedeckt, auf dem hinteren Teil des Zungenrückens bestehen ebenfalls große, speckig belegte Ulcera, die Epiglottis fehlt, vom Kehlkopf kann man nur eine stark geschwollene Schleimhaut sehen; an der Oberlippe dicht unter der Nase ein Markstück großes tiefes Ulcus, die Nase ist in ihrem oberen Teil eingesunken, das Nasenbein verdickt; das knorplige Septum perforiert, die unteren und mittleren Muscheln zerstört, in der Nase selbst ausgedehnte Ulzerationen. Die Nahrungsaufnahme war äußerst schwierig. Neben örtlicher Behandlung erhielt Patient Kalomel-Injektionen und Schwitzbäder. Das Krankheitsbild hat sich so geändert, daß Patient jetzt leidlich wieder sprechen kann und alle Ulzerationen, wie man mit dem Spiegel sehen kann, vollständig geschwunden sind.

Rosenthal fügt hinzu, daß bei der Aufnahme die Schwellung im Kehlkopf und die Atmungsbehinderung eine so große war, daß man jeden Augenblick ein Ödem der Glottis fürchten mußte; man war daher auf eine sofort vorzunehmende Tracheotomie beständig vorbereitet. Da die Bewegungen des Kopfes nach gewissen Richtungen hin, besonders nach hinten zu, sehr empfindlich waren, so ist anzunehmen, daß sich die Ulzerationen an der hinteren Pharynxwand bis auf die Wirbelsäule erstreckten.

4. **Wechselmann** stellt einen 16jährigen Patienten vor, welcher seit 8 Wochen über Schmerzen beim Schlucken klagt. Bei der Aufnahme zeigt sich die Schleimhaut des weichen Gaumens infiltriert und an der Übergangstelle zum harten Gaumen eine ungefähr markstückgroße Perforation, welche sich später durch Nekrose des übriggebliebenen Teils zu einem vollständigen Spalt ausgebildet hat. Die hintere Fläche des weichen Gaumens war schmierig ulzerös, am Rachendach waren große adenoide Vegetationen sichtbar, in der Gegend des linken Tubenwulstes eine große ulzerierte Fläche. Unter Quecksilberbehandlung sind alle Stellen verheilt. Da Patient außerdem die Erscheinungen einer Keratitis interstitialis mit zahlreichen feinsten Nubeculae, welche seit dem 8. Lebensjahre bestehen sollen, darbietet und nebenbei eine ziemlich hochgradige Schwerhörigkeit besteht, die allerdings auf einem chronischen Mittelohrkatarrh beruhen soll, so ist mit Wahrscheinlichkeit eine Lues hereditaria tarda anzunehmen. Über den Gesundheitszustand der verstorbenen Eltern weiß Patient nichts anzugeben, ebensowenig wie über seine frühere Kindheit. Im weiteren sind alle Späterscheinungen einer kongenitalen Lues vorhanden.

5. **Saalfeld** stellt eine 41jährige Patientin vor, welche an sehr zahlreichen, über den ganzen Körper verbreiteten Neurofibromen leidet. Die Bezeichnung besteht insofern nicht zu recht, als man annimmt, daß die Tumoren nicht nur von den Bindegewebsscheiden der Nerven ausgehen. Die Geschwülste liegen teils auf, teils unter der Haut und sind von verschiedener Größe, nur ein einziger Tumor am Oberschenkel ist auf Druck schmerzhaft; nebenbei bestehen verschiedene Angiome und starke Pigmentationen.

Wechselmann frägt, ob eine Störung der Intelligenz vorhanden ist.

Saalfeld verneint diese Frage.

6. **Baum** demonstriert einen 19jährigen Maurer mit Primäraffekt auf der Vorderfläche der Mitte des linken Oberschenkels mit Polyskleradenitis und Roseola.

7. **Baum** stellte einen 25jährigen Schmied vor, der vor einem halben Jahr Lues akquirierte und außer den sicheren augenblicklich bestehenden Zeichen der sekundären Lues (Polyskleradenitis, Plaques muqueuses, Alopecia specifica und einzelne Papeln) ein 3 Monate bestehendes, über den Rumpf und die Extremitäten disseminiertes, gruppenförmig angeordnetes, leicht juckendes Exanthem zeigt. Nach der polygonalen Form, Größe, Farbe und Anordnung sind die Knötchen nicht von typischen Lichen ruberknötchen zu unterscheiden. Der Vortragende glaubt deshalb, daß das Exanthem nicht die mikropapulöse Form der Lues ist, sondern eine zufällige Kombination von Lichen ruber mit Lues, zumal der Patient, obgleich bisher unbehandelt, sich in ziemlich gutem Ernährungszustand befindet, was bei sogenanntem Lichen syphiliticus selten ist.

Isaac I erwähnt, daß er vor ungefähr 8 Jahren ein Mädchen vorgestellt hat, bei dem auch ein typischer Lichen ruber planus vorgetäuscht wurde; später stellte sich aber der Fall als Syphilis heraus. Auch in dem vorgestellten Falle nimmt I. an, daß ein papulöses Syphilid vorliegt.

Rosenthal macht darauf aufmerksam, daß der Lichen specificus mitunter außerordentlich schwer von einem Lichen ruber planus zu unterscheiden ist und daß nach dieser Richtung hin schon häufig Irrtümer begangen worden sind. Auf dieser Ähnlichkeit mag auch die Tat-

sache zurückgeführt werden, daß mehrfach empfohlen worden ist, bei Lichen specificus, welcher auf Quecksilberbehandlung nicht reagiert, Arsen zu geben. Derartige Fälle mit positivem Erfolg sind mehrfach in der Literatur angeführt. An und für sich ist die Möglichkeit, daß neben einem syphilitischen Exanthem ein Lichen ruber planus auf der Haut auftritt, nicht von der Hand zu weisen. Die Diagnose in diesem Fall ist bei Abendbeleuchtung sehr schwer und die Unterscheidung schon, wie erwähnt, auch bei Tagesbeleuchtung mitunter eine der schwersten diagnostischen Aufgaben.

Kromayer hält die Affektion für eine typische Akne syphilitica, wobei er besonders auf die Gruppierung des Exanthems diagnostischen Wert legt. Ferner sieht man deutlich im Zentrum der einzelnen Gruppen bereits Rückbildungserscheinungen, nebenbei bestehen typische Lymphdrüsenschwellungen. K. erinnert sich eines ähnlichen Falles, welcher sich auf große Dosen von Quecksilber involvierte.

Ledermann betont, daß der Patient allerdings Roseola und Papeln hat, aber außerdem einen typischen Lichen ruber planus; die Kombination beider Affektionen war der Grund, aus welchem der Patient vorgestellt wurde.

Pinkus meint, daß Aussehen und Gruppierung für ein kleinpapulöses Syphilid spricht, die blau-rötliche Farbe spricht aber doch mehr für die Diagnose des Lichen ruber planus.

Heller frägt, wie lange der Ausschlag schon besteht.

Baum erwidert, seit 12 Wochen.

Heller bezweifelt, ob ein syphilitisches Exanthem so lange bestehen kann, ohne deutliche Erscheinungen von Rückbildung zu zeigen.

Kromayer findet die einzelnen Knötchen für Lichen ruber planus nicht charakteristisch, ferner macht er darauf aufmerksam, daß in fast allen Gruppen im Zentrum eine deutliche Involutionserscheinung sichtbar ist, mithin kann er die Affektion als Lichen ruber planus nicht anerkennen.

Baum faßt in seinem Schlußwort nochmals alle Momente zusammen, welche für die Diagnose maßgebend waren.

8. **Hauck** berichtet über den Patienten mit milchigem Urin, welchen er in der vorigen Sitzung nach wenigen Tagen der Beobachtung vorgestellt hatte. Damals wurde in einer Probe Urin von Salkowski ein sich wie Casein verhaltener Phosphoreiweißkörper nachgewiesen. Dieser Befund konnte nicht wieder erhoben werden. Die weitere Untersuchung sowie der cystokopische Befund lassen an der Diagnose Chylurie jetzt keinen Zweifel mehr. Der Urin enthielt 0·1% phosphorhaltiges Fett und war sehr eiweißreich: 0·69—1·14%. Die 24stündige Menge des ausgeschiedenen Eiweißes betrug 18·42 *g*; Zucker, Albumose und Pepton waren nicht vorhanden. Der Eiweißgehalt ist sehr hoch und wird nur von einem der bisher veröffentlichten Fälle (Huber 1·504%) übertroffen. Mikroskopisch war der Befund mit Ausnahme von Lymphocyten und Blutkörperchen negativ. Osmiumsäure mit 96%tigem Alkohol und alkalischer Sudanlösung ergaben im Urin einen Niederschlag von zahlreichen Fettkügelchen. Bei der cystoskopischen Untersuchung zeigte sich, daß aus dem rechten Ureter milchige Flüssigkeit hervorfloß, während der

linke Ureter normalen Urin entleerte. Zweifellos handelt es sich hier um Austritt von Lymphe, resp. Chylus in die Harnblase. Der Patient hat während seines dreizehntägigen Aufenthaltes in der Charité 7 Pfund zugenommen, so daß ein anderweitiger Übergang von Fett in den Urin nicht anzunehmen ist und daß man eine Chylus- oder Lymphfistel vermuten muß. Eine Ursache konnte hierfür in keiner Weise aufgefunden werden, weder ein Trauma, noch ein Tumor, noch peritonitische Prozesse, noch parasitärer Ursprung waren vorhanden; die Organe scheinen sich bei dem Patienten an den Säfteverlust gewöhnt zu haben. H. will versuchen durch Stoffwechselversuche eine Besserung herbeizuführen.

9. **Saalfeld** stellt zwei Patienten vor, von denen der eine im Jahre 1899 bereits der Gesellschaft gezeigt wurde, unter der Diagnose Lupus follicularis disseminatus. Die Moulage, die S. zeigt, gibt ein Bild von dem damaligen Aussehen des Gesichts. Unter Kantharidinbehandlung ist eine vollständige Heilung eingetreten. — Der zweite Patient zeigt dieselbe Affektion im Gesicht mit zahlreichen Bildungen von Comedonen. Die Knötchen zeigen bei Glasdruck charakteristisches Aussehen. An den Pulmones ist in dem letzten Falle nichts nachzuweisen, der mikroskopische Befund spricht aber für Tuberkulose. In dem ersten Fall waren ebenfalls die Pulmones zur Zeit der Vorstellung vollständig intakt, seit dieser Zeit hat sich aber eine Tuberkulose eingestellt, durch die der Patient sehr heruntergekommen ist. In dem frischen Fall ist bisher Arsenik ohne Erfolg gegeben worden, es soll aber jetzt eine Kantharidinbehandlung eingeleitet werden.

Kromayer schließt sich der Diagnose nicht an, sondern hält den vorgestellten Fall für eine abnorme Form von Acne vulgaris.

Saalfeld betont, daß das Bild sich doch sehr beträchtlich von einer gewöhnlichen Akne unterscheidet.

Rosenthal möchte den Fall als Acnitis ansprechen, indem er dahingestellt sein läßt, welcher Unterschied zwischen einem Lupus follicularis disseminatus und einer Acnitis besteht. In einem ähnlichen Fall, den R. behandelt hat, gelang es ihm, eine Involution der Knötchen durch den Paquelin zu erzielen.

Kromayer empfiehlt therapeutisch das Stanzen der einzelnen Knötchen mit den von ihm angegebenen Instrumenten.

10. **Wechselmann** berichtet über einen Patienten von 24 Jahren, welcher Ende Feber sich mit Syphilis infizierte. Nach 9 Einreibungen waren sämtliche Erscheinungen geschwunden, nebenbei klagte Patient über außerordentliche Schwäche und Appetitlosigkeit; in der Mundhöhle, an den Lippen, an den Wangen und am weichen Gaumen waren zahlreiche Pigmentationen sichtbar, außerdem bestand ziemlicher Druckschmerz in beiden Nierengegenden und eine bräunliche Verfärbung an Handrücken und Fingern. Die Diagnose wurde auf Morbus Addisonii gestellt, die Frage war nur, ob Syphilis oder Tuberkulose als Ursache anzusehen ist. Der Vater des Patienten war an einem Lungenleiden gestorben, bei dem Patienten selbst war eine Infiltration der rechten Lungenspitze nachzuweisen. Da frische Syphilis bisher als Ursache der Addisonschen Krankheit nicht bekannt ist, so wurde auch in diesem Fall eine Tuberkulose der Nebennieren angenommen. Am 24. Mai ist Patient gestorben. Die Sektion ergab außer alten tuberkulösen Herden in den Lungen frische Miliartuberkulose der Milz und der Leber und eine totale Verkäsung und Zerstörung der beiden Nebennieren. Die Spirochaete pallida konnte nicht gefunden werden, allerdings waren die syphilitischen Erscheinungen schon geschwunden und die Sektion wurde

erst dreißig Stunden nach dem Tode vorgenommen. W. geht dann des genaueren auf die Pathologie der Addisonschen Krankheit über und besonders auf die Theorie der totalen oder partiellen Erkrankung des Chromaffinsystems. Das Pigment war nur an der basalen Zellenschicht und deren nächster Nachbarschaft zu finden, wie es nach den Beobachtungen anderer Autoren bei Addisonscher Krankheit gewöhnlich ist.

Heller betont, daß sich das Pigment bei Morbus Addisonii nicht nur in der basalen Schicht, sondern auch in den oberen Schichten des Choriums, speziell im suprapapillären Teil vorfindet.

Wechselmann erwidert, daß sich der Pigmentbefund nur auf seinen Fall bezieht.

O. Rosenthal.

Geschlechts-Krankheiten.

Anatomie, Physiologie, allgem. u. exp. Pathologie, path. Anatomie, Therapie.

Delbanco, E. Über das gehäufte Auftreten freier Talgdrüsen an den kleinen Labien. Monatsh. f. pr. Derm. Bd. XL.

Bei einer 30jähr. an Fluor leidenden Frau fand D. an den kleinen Labien massenhaft freie, d. h. von Haaren unabhängige Talgdrüsen. Sie stellen sich dar als „eine gräulich-gelbliche Färbung, welche sich aus kleinen, gelblich schimmernden, dicht stehenden, etwas erhabenen, stecknadelspitz- bis knopfgroßen Fleckchen zusammensetzt, zwischen welchen die eigentliche Schleimhaut ein mattgraubläuliches Aussehen hat". Die Affektion, für welche D. auch die Bezeichnung Audrys „Etat ponctué" wählt, ist nicht selten. Im Falle D. war das gehäufte Auftreten mit einem Reizzustand der äußeren Genitalien verknüpft, was wichtig erscheint wegen der aus der Literatur ersichtlichen Verbindung der Häufung freier Talgdrüsen in der Wangenschleimhaut und innerem Vorhautblatt mit Reizzuständen daselbst. Diese Talgdrüsen sind postembryonal entstanden. Ein kurzer Literaturausweis über das vorliegende Thema ist der Arbeit beigegeben. Ludwig Waelsch (Prag).

Schulz, Fr., Bern. (Klinik Jadassohn.) Notiz zur Reaktion des normalen Prostatasekretes. Wiener klinische Wochenschrift 1904. Nr. 43.

Mit Rücksicht auf die widersprechenden Angaben über die Reaktion des normalen Prostatasekretes untersuchte Schulz systematisch normales Prostatasekret. Er verwertete nur solche Fälle, in denen die mikroskopische Untersuchung weder Spermatozoen noch Eiterkörperchen ergab und zwar bei Männern, die früher keine Gonorrhoe hatten. Frank bediente sich des empfindlichen Centitest-Lackmuspapieres und fand gleichmäßig amphotere Reaktion bei 1, amphotere mit deutlicher Neigung zu alkalisch 5, rein alkalisch 9. Die alkalische Reaktion war zu konstatieren, gleichviel ob die Expression der Prostata stattfand gleich nach dem Urinieren oder später. Die Resultate dieser Untersuchungen zeigen, daß das Prostatasekret, so wie wir es uns beim Lebenden zur Untersuchung zu verschaffen pflegen, auf Lackmuspapier meist alkalisch oder amphoter

reagiert. Die einfache Tatsache, daß Prostatasekret mit eitriger Beimengung alkalisch reagiert, kann also eine praktische Bedeutung nicht haben, da diese Reaktion eben normalerweise sehr häufig vorkommt, die alkalische Reaktion kann also auch für die Beurteilung der Lebensrespektive Bewegungsfähigkeit der Spermatozoen und damit für die der Potentia generandi keinen Maßstab abgeben. Viktor Bandler (Prag).

Matthias, Fr. „Vereiterung des persistierenden Urachus mit Durchbruch in die Blase und in die Bauchdecken". Bruns Beiträge zur klin. Chir. 1904. XLII. Bd. 2. Heft.

Bei einem 48jähr. Patienten, der vor 10 Jahren eine Gonorrhoe akquiriert und vernachlässigt hatte, hatte sich eine Geschwulst oberhalb des Blasenscheitels entwickelt. v. Mikulicz stellte die Diagnose auf einen mit dem Blaseninnern kommunizierenden Abszeß der Bauchdecken, dessen Entstehung durch das Übergreifen einer Cystitis auf den persistenten Urachus bedingt sei. Der Patient wurde mit Erfolg operiert. Die histologische Untersuchung ergab eine Bestätigung der Diagnose, insofern der Rest des Urachus mikroskopisch nachgewiesen werden konnte. Matthias konnte in der Literatur nur 2 ähnliche Fälle finden (v. Bramann und Lexer). Voss (Breslau).

Goldmann, E. „Zur Frage der cerebralen Blasenstörungen." Bruns Beiträge zur klin Chir. 1904. XLII. Bd. 1. Heft.

Goldmann teilt einen besonders mit Rücksicht auf die Lokalisation des kortikalen Blasenzentrums wichtigen Fall von cerebraler Blasenstörung bei einer 41jährigen Frau aus dem Diakonissenhause in Freiburg i. Br. mit. Es handelte sich um eine tuberkulöse Caries des linken Scheitelbeines, die sich im Anschluß an ein Trauma entwickelt hatte. Das klinische Krankheitsbild wurde von psychischen Veränderungen und Störung in der Urinentleerung beherrscht. Der Harndrang war bei der Patientin erhalten; in der Regel hatte sie Schwierigkeiten, ihn zu befriedigen, so daß innerhalb einer 8tägigen Beobachtungsdauer 4 mal Katheterismus notwendig wurde. Die Operation, die in Entfernung des kariösen Knochens und Freilegung eines epiduralen Abszesses mit ca. 200 cm^3 Eiter bestand, brachte völliges und dauerndes Verschwinden aller pathologischen Symptome, besonders der Urinretention. Die epidurale Lage des Eiterherdes hatte eine reine kortikale Kompression zu Wege gebracht. Die Lage des Abszesses über den unteren zwei Dritteln der hinteren Zentralwindung, z. T. aber auch über der oberen und unteren Scheitelwindung und oberen Schläfenwindung gibt also einen Anhaltspunkt für die Lage des kortikalen Blasenzentrums.

Voss (Breslau).

Cohn, Theodor. „Über cystenartige Erweiterung des Harnleiters innerhalb der Harnblase." Bruns Beitr. zur klin. Chir. 1904. XLI. Bd. 1. Heft.

Ein Fall aus der Königsberger chirurgischen Klinik, wo bei einem 21jähr. Manne von Jugend auf Anfälle von Harnverhaltung bestanden, die Stunden und Tage anhielten, um wieder normalem Befinden Platz zu

machen. Bei den Symptomen einer chronischen Cystitis mit Eiterharnen aus einer Nebenhöhle ergab die cystoskopische Untersuchung links doppelte, normal mündende Ureteren, rechts eine obere normale Harnleitermündung und darunter einen cystenartig erweiterten Ureter, dessen blindes Ende vor der inneren Harnröhrenmündung lag. Durch Resektion der Cyste wurde der Patient von seinen Beschwerden befreit. Cohn skizziert im Anschluß an diese eigene Mitteilung die Krankengeschichten derjenigen Fälle, die in den bisher erschienenen größeren Arbeiten nicht erwähnt sind. Er selbst ist in der Lage, auch die Befunde einer genauen histologischen Untersuchung seines Falles mitteilen zu können. Die anatomischen Verhältnisse der in Rede stehenden Abnormität bieten große Verschiedenheiten dar, demgemäß weist auch der Krankheitsverlauf große Verschiedenheiten auf. Das Leiden setzt oft schon wenige Tage nach der Geburt dem Leben ein Ende, während ein anderes Mal Jahrzehnte ungestörten Wohlbefindens vergehen können, ehe die Beschwerden beginnen. Die Prognose ist besonders abhängig von der Ursache der Cystenbildung, die in Steinen, Tumoren oder Entwicklungshemmung ihren Grund haben kann. Zum Schluß gibt Cohn eine anatomisch-genetische Gruppierung aller bisher berichteten 40 Fälle.

Voss (Breslau).

Rille. Über Phimosis acquisita. Deutsche med. Woch. Nr. 48. 1904.

In diesem klinischen Vortrage stellt Rille unsere Kenntnisse auf dem einschlägigen Gebiete in übersichtlicher Weise zusammen. Naturgemäß kann hier von neuen Tatsachen nicht die Rede sein. Erwähnt sei aber die Beobachtung Rilles, daß bei einer 3 bis 5 Tage bestehenden traumatischen Paraphimose ein schleimig-eitriger Harnröhrenausfluß sich einstellt und einen Tripper vortäuschen kann. Offenbar entstehe dieser Ausfluß durch eine entsprechend dem Einschnürungsringe an der Harnröhre hervorgebrachte Entzündung oder leichte Gangräneszenz.

Max Joseph (Berlin).

Goebel, Karl. „Über idiopathischen, protrahierten Priapismus." Mitteilungen aus den Grenzgebieten der Medizin und Chir. 1904. XIII. Bd. IV. u. V. Heft. Art. XXII.

Goebel teilt einen selbst beobachteten Fall von idiopathischem, fast 8 Wochen dauernden Priapismus mit, den er durch eine kleine Inzision und dadurch bedingte Entleerung von Blutcoagulis aus dem rechten Corpus cavernosum zur Heilung brachte. Bei dem sonst gesunden und kräftigen Patienten lag nur chronischer Alkoholismus vor. Wahrscheinlich war die Veranlassung zu der Thrombose im Corpus cavernosum penis eine geringe innere Verletzung beim Coitus. Der Priapismus war seit einem Coitus bestehen geblieben. Unter Mitteilung eines weiteren Falles von Priapismus auf leukämischer Basis aus der von Mikuliczschen Klinik gibt Goebel eine Übersicht über die ihm zugängliche Literatur und zieht daraus folgende Schlüsse: 1. als Ursache für protrahierten Priapismus, der Tage und Wochen anhält, finden wir die verschiedensten

Krankheiten: Leukämie, Pyämie, Gicht, Trauma usw.; 2. es gibt außerdem eine Form von protrahiertem Priapismus, die wir als idiopathische bezeichnen können, in der eine Ursache ohne weiteres nicht anzunehmen ist; 3. als anatomisches Substrat der Erektion ist in allen zur Autopsie in vivo oder mortuo gekommenen Fällen eine abnorme Füllung der Corpora cavernosa nachgewiesen. Diese Füllung bestand teils in einer weißen Thrombose der Schwellkörper, in zersetztem leukämischen Blute, in Eiterfüllung oder endlich in mehr oder weniger ausgesprochener Thrombose; 4. auch in den nicht zur Autopsie gekommenen Fällen werden wir eine Thrombose der Corpora cavernosa annehmen können. Was das die Thrombose veranlassende Moment betrifft, so ist zu bemerken, daß das Vorkommen des Priapismus bei Blutern, bei Leuten mit hämorrhagischer Diathese, nach Trauma zu gleicher Zeit mit Hämorrhagien in anderen Organen, das Entstehen bei erschwerter Defäkation, nach Coitus bei sexuell erregten Menschen den Gedanken eines ursächlichen Blutergusses und konsekutiver Thrombose nach Behinderung des Blutabflusses sehr nahe legt. Nicht die Thrombose, sondern eine Verletzung, wahrscheinlich ein Bluterguß in die Corpora cavernosa, scheint also die primäre Ursache des idiopathischen, protrahierten Priapismus zu sein, und zwar stets eine Verletzung während der Erektion. Wenn medikamentöse Behandlung nach 3 bis 4 Wochen ohne Erfolg geblieben ist, ist eine Inzision wohl angebracht. Voss (Breslau).

Thomas, Lynn. A note on Dr. Cathelins urine-separator. The British Med. Journal 1904. Juli 2. p. 10.

Thomas weist an der Hand seiner Erfahrung auf die Brauchbarkeit von Cathelius Urin-separator hin.

Fritz Juliusberg (Frankfurt a. M.).

Moynihan. A note on the intravesical separation of the urine from each kidney. The British Medical Journal 1904. Juli 2. p. 9.

Moyniham weist auf die im Gegensatz zum Ureteren-katheterismus viel leichtere Trennung des Harnes der einzelnen Nieren durch die Instrumente von Luys und Cathelin hin. Das Instrument von Luys scheint ihm geeigneter für weibliche, das Cathelins für die männliche Blase. Fritz Juliusberg (Frankfurt a. M.).

Matthias, Fr. „Zur Resektion der Harnblase wegen maligner Tumoren." Bruns Beiträge zur klinischen Chirurgie 1904. XLII. Bd. 2. Heft.

Zwei mit Erfolg operierte Fälle aus der von Mikuliczschen Klinik, bei denen wegen Karzinoms ungefähr die ganze linke Blasenhälfte entfernt werden mußte. Die Implantierung des Ureters bot keine wesentlichen Schwierigkeiten. Der funktionelle Erfolg der Operation ließ beide Male kaum etwas zu wünschen übrig. Im ersten Falle haben sich ungefähr normale Verhältnisse eingestellt: es besteht Kontinenz, die vor der Operation vorhandene Cystitis ist bis auf einen geringfügigen Rest geheilt. Die Aussichten auf dauernde Heilung sind jedoch in beiden

Fällen zweifelhaft. Der Tumor hatte die Grenzen der Blasenwand nicht unerheblich überschritten und im ersten Falle hatten deutliche Tumorsymptome bereits $2^1/_2$, im zweiten Falle $^3/_4$ Jahre vor der Operation bestanden. Matthias empfiehlt bei nicht vollkommen aufgeklärten Blasenbeschwerden möglichst frühzeitig zu cystoskopieren. Voss (Breslau).

Goldenberg, Theodor. „Über die Totalexstirpation der Harnblase und die Versorgung der Ureteren." Bruns Beitr. zur klin. Chir. 1904. XLIV. Bd. 3. Heft.

Goldenberg teilt aus der Königsberger chirurgischen Klinik Garrès einen Fall von Totalexstirpation der Harnblase wegen Karzinoms mit und gibt die Krankengeschichte des Falles ausführlich wieder, nachdem er vorher die bisher vorgenommenen totalen Blasenexstirpationen (25) zusammengestellt hat. Der operierte Patient lebte noch über 1 Jahr nach der Operation bei teilweise leidlichem Wohlbefinden und kam nach einem urämischen Anfall im Koma zum Exitus. Goldenberg betont, daß der Schwerpunkt des ganzen Eingriffes in den Beziehungen der Ureteren zu der Geschwulst liegt. Es existiert bis jetzt leider keine Methode der „Ureterenversorgung", die großen Anspruch auf Zuverlässigkeit machen könnte. Bei der Frau scheint, wie einige mitgeteilte Fälle beweisen, die Scheide der geeignetste Ort für die Implantation der Ureteren zu sein. Beim Manne ist heute wohl die Einpflanzung der Ureteren in den Darm die souveränste Methode, doch ist dieselbe hinsichtlich ihrer Erfolge recht wenig gut. Goldenberg schlägt folgendes Operationsverfahren vor, das Übersichtlichkeit der Wundverhältnisse und verringerten Keimgehalt der Implantationsstellen einerseits, Schaffung eines Urinreservoirs andererseits kombiniert: Durchtrennen der untersten Ileumschlinge. Implantation des zuführenden Dünndarmstückes in das Colon ascendens dicht oberhalb der Valvula Bauhini, Einnähen des abführenden, an der Durchschneidungsstelle blind verschlossenen Ileumschenkels in die Hautwunde, Eröffnung desselben, Einpflanzen der Harnleiter in diesen freiliegenden Darmlappen derart, daß ihre unteren etwas überragenden Enden frei zu Tage liegen. Ist die Vereinigung der Harnleiter mit dem Darmstück fest geworden, so kann man dazu übergehen, die angelegte Darmfistel sekundär zu schließen. Voss (Breslau).

Goldmann, E. „Die ausgiebige Mobilisation der Harnröhre." Ein Verfahren zur Nahtvereinigung von größeren Defekten. Bruns Beitr. zur klin. Chir. 1904. XLII. Bd. 1. Heft.

Zwei Fälle aus dem Freiburger Diakonissenhaus, in denen nach Resektion eines Stückes der Harnröhre wegen Striktur — im zweiten Falle betrug die Länge der exstirpierten Schwiele 6 *cm* — die Harnröhrenstumpfe durch ausgiebige Mobilisation einander genähert und genäht werden konnten. Im zweiten Falle gelang die Vereinigung der Harnröhrenenden erst, nachdem der Damm durch Streckung der Extremitäten im Hüftgelenk völlig entspannt worden war. Das Resultat war in beiden Fällen ein sehr gutes. Bemerkenswert ist, daß im zweiten Falle mit seiner ausgedehnten Resektion das Glied nach der Heilung bei der

Erektion vollständig gerade war. Versuche an Leichen haben Goldmann davon überzeugt, daß Defekte der Harnröhre bis zu 8 *cm* Länge und darüber durch die Naht der entsprechend mobilisierten Harnröhrenstümpfe bei Streckung der unteren Extremitäten im Hüftgelenk leicht auszugleichen sind. Die Mobilisation muß am distalen Ende am ausgiebigsten vorgenommen werden; am zweckmäßigsten geschieht sie vor der Resektion der strikturierten Harnröhre. Voss (Breslau).

Hermann, E., Budapest. Beitrag zur chirurgischen Behandlung der Bubonen. Wien. klin. Rundschau 1904. Nr. 46.

Hermann versuchte in 61 Fällen die modifizierte Methode von Somogyi, indem er durch eine kleine Einstichöffnung eine 10% Jodoformglyzerinlösung mittels mehrerer Spritzen in die Bubohöhle injizierte und einen Kompressivverband anlegte. Am zweiten Tage wurde die Injektion wiederholt und der Verband dann bis zum fünften Tage belassen. Die Bubonen heilten in der Zeit von 4—10 Tagen. Indiziert ist das Verfahren bei deutlicher Fluktuation des Bubos, woselbst die konservativen Methoden keine Rückbildung erzielten.

Viktor Bandler (Prag).

Calderone, C. Meccanismo d'azione dei sali d'argento sulla mucosa uretrale dei cani. Giorn. ital. mal. ven. e della pelle. Fasc. I. 1905.

Calderone hat zu dem Zwecke, um die Wirkungsweise der zur Gonorrhoetherapie gebrauchten Silberpräparate genauer festzustellen, dieselben in die gesunde Urethra von Hunden injiziert und dann die Schleimhaut mikroskopisch untersucht. Er teilt die Präparate nach ihrer Tiefenwirkung in zwei Gruppen ein: mehr oder weniger tief ätzen Höllenstein, Argentamin, Tachiol, Ichthargan, Actol, Itrol, Albargin und Argonin, vorwiegend auf das Epithel wirken Protargol und Collargol, wenn auch diese, ebenso wie jene Entzündung hervorrufen. Diese Verschiedenheit der Wirkung hängt nicht nur von der chemischen Zusammensetzung ab, sondern auch von der größeren oder geringeren Stabilität der organischen Silberverbindung gegenüber den lebenden Geweben.

L. Philippson (Hamburg).

Nicolaier. Über Urotropin, Methylenzitronensäure und methylenzitronensaures Urotropin [Helmitol (Bayer), Neuurotropin (Schering)]. Deutsches Archiv für klinische Medizin. LXXXI. Bd. 2. Heft. p. 181 ff.

In seiner Arbeit äußert sich Nicolaier, der seinerzeit das Urotropin in die Therapie eingeführt hat, eingehend über die als „Helmitol" und „Neuurotropin" in den Handel gebrachten Präparate, welche chemisch identische Verbindungen darstellen, d. h. beide als „methylenzitronensaures Urotropin" aufzufassen sind. Auf eigener Erfahrung fußend und mit Berücksichtigung der über diese Präparate publizierten Literatur stellte N. vergleichende klinische und bakteriologische Studien an, aus deren Ergebnis er folgert, „daß durch die Kombination des Urotropins mit der Methylenzitronensäure keine

bessere und stärkere Wirkung im Harne erzielt wird als mit dem Urotropin allein.' Spezielle Prüfungen der Methylenzitronensäure machen es übrigens nach N. überaus unwahrscheinlich, daß dieser Körper allein für sich überhaupt bei bakteriellen Harnerkrankungen therapeutisch wirksam sein könne; demgemäß hält es Verf. für erwiesen, daß die neuen Präparate ihren Heileffekt lediglich dem Gehalte an Urotropin verdanken. Deshalb ist auch eine weit größere Gewichtsmenge Helmitol bezw. Neuurotropin notwendig, um den gleichen Erfolg zu erreichen als mit reinem Urotropin, nach Nicolaier ungefähr doppelt so viel. Da nun die im Handel käuflichen Urotropin-Tabletten genau so viel kosten als die Ersatzpräparate, so kann Verf. den letzteren auch keineswegs den Vorzug der Billigkeit zuerkennen: der Verbrauch an Urotropin gestaltet sich ja nach obigen Ausführungen bei gleichem Preise nur halb so groß als an Helmitol oder Neuurotropin.

Somit hält es N. für unberechtigt, wenn manche Autoren die methylenzitronensaure Verbindung als „verbessertes und in der Wirkung verstärktes Urotropin" bezeichnen; die neuen Präparate könne er lediglich als „verteuertes" Urotropin ansehen.

Fritz Callomon (Bromberg).

Toff, E. Einige Bemerkungen über die Anwendung des Yohimbin-Spiegel. Deutsch. med. Woch. Nr. 43. 1904.

In drei Fällen von Impotenz: 1. infolge starker Quecksilberzufuhr bei einem Syphilitiker; 2. nach sexueller Überanstrengung und 3. infolge starker Gemütsbewegung erzielte Toff ausgezeichnete Erfolge mit Yohimbin-Tabletten. Gleicherweise bewährte sich das Medikament bei solchen menstruellen Störungen, welche unter Ausschluß eigentlicher Organerkrankung auf ungenügender Blutzufuhr zu der Gebärmutter beruhen.

Max Joseph (Berlin).

Gonorrhoe und Komplikationen.

Lipschütz, B. Über einen einfachen Gonokokkennährboden. Zentralbl. f. Bakteriol. u. Parasitenkunde. Bd. XXXVI. p. 243.

Lipschütz empfiehlt zur Herstellung der Nährböden für Gonokokkenzüchtung „Albumin aus Eiern pulv. subt." (Merck). Eine 2% Lösung dieser Substanz in Leitungswasser wird mit 20 cm^3 einer $^1/_{10}$ Normallauge pro 100 cm^3 der Lösung versetzt, eine halbe Stunde stehen lassen und während dessen einige Male tüchtig durchgeschüttelt. (?) Dann wird die Masse filtriert, in kleine Kolben gefüllt und durch direktes Erhitzen oder im strömenden Dampf sterilisiert. Die Eiereiweißlösung wird mit verflüssigtem und wieder abgekühltem Agar (1% Agar $^1/_2$% NaC. 1% Pepton) oder gewöhnlicher Bouillon im Verhältnis 1 : 2—3 zugesetzt. Die erzielten Resultate sollen sehr günstig sein.

Wolters (Rostock).

v. Notthaft. Die Gonorrhoe des Mannes in der Praxis des Nichtspezialisten. Zeitschr. f. praktische Ärzte XIII. Nr. 24.

Aus der Arbeit, welche für den Fachmann nichts Neues bringt, sei nur der Standpunkt v. Notthafts bezüglich der Erteilung des Ehekonsenses erwähnt. Er nimmt eine vermittelnde Stellung ein zwischen den Autoren, welche bei der Anwesenheit von Eiterkörperchen haltigem Sekret den Ehekonsens grundsätzlich verweigern und der Schule Neissers. In der Annahme, daß die beobachtete 8 bis 10jähr. Existenz der Gonokokken nicht bewiesen ist und aus der Erfahrung heraus, daß er selbst bei allen chronischen Gonorrhoen, welche älter als 3 Jahre waren, nach sorgfältiger Eliminierung der auf spätere Infektion verdächtigen Fälle nie Gonokokken gefunden hat, glaubt er, in solchen Fällen nach einer Wartezeit von weiteren 3 Jahren den Ehekonsens geben zu sollen. Bei Gonorrhoen, die älter als 3 Jahre sind, kann die Wartezeit entsprechend gekürzt werden.

Theodor Baer (Frankfurt a. M.).

Wyron, W. H. General-Gonococcal-Infektion. The Lancet 1905. Feber 11. p. 352 ff.

Wyron berichtet ausführlich über drei Fälle gonorrhoischer Allgemeinerkrankung, bei allen drei Fällen fand die erste Infektion in der Harnröhre statt. Alle drei waren Männer. In einem Fall war die Urethritis im akuten Stadium, bei zweien im chronischen. In allen drei Fällen erfolgte von den gleichfalls affizierten Samenblasen möglicherweise die Allgemeinverbreitung, in einem Fall vielleicht von einem Prostataabszeß. Von diesen sekundären Herden aus scheint eher die Allgemeininfektion erfolgt zu sein, als von der Urethra, weil in ihnen der Eiter reicher an extrazellulären Gonokokken war.

Im ersten Falle (alle drei Fälle kamen zur Autopsie) fanden sich subkutane Abszesse in der Beinmuskulatur, eine Kniegelenksentzündung und eine Entzündung der Mitralklappen. Alle befallenen Herde zeigten Gonokokken, kulturell wie im Aufstrich, nur in dem von den Mitralklappen entnommenen Sekret blieben die Kulturen steril im Gegensatz zum positiven Gonokokkenbefunde im Aufstrichpräparat.

Beim zweiten Falle fanden sich Gonokokken kulturell nur im Eiter von den Samenblasen und von den Beckenabszessen und zwar untermischt mit Kolonien vom bacillus coli und von Staphylokokken. Keine Gonokokken fanden sich an den klinisch erkrankten Herzklappen, den Lungen, den Nieren, den Meningen, der Milz, sondern nur Bazillen und Staphylokokken.

Ein ganz besonderes Interesse bietet der dritte Fall, bei dem sich kulturell Gonokokken nicht bloß in der Prostata und den Samenblasen sondern auch in den Lungen vorfanden, die beiderseits mit miliaren Abszessen bedeckt waren. Bei diesem letzten Patienten fanden sich in den Kulturen allein im Blute, das direkt nach dem Tode entnommen war, nur Gonokokken, bei den übrigen Organen wiesen die Kulturen auch reichlich den bacillus coli und den Staphylococcus albus auf.

Fritz Juliusberg (Frankfurt a. M.).

Brehmer, Karl. Über Gonokokkensepsis der Neugeborenen. Deutsch. med. Woch. Nr. 2. 1905.

Aus dem Säuglingsheim zu Solingen—Haan berichtet Brehmer über einen schweren Fall von Gonokokkensepsis bei dem 8 Tage alten Kinde einer mit Gonorrhoe infizierten Mutter. Der bei der Geburt erworbenen Augengonorrhoe folgten unter Kräfteverfall gonorrhoische Gelenkentzündungen an Armen und Beinen. Da das Kind erst 2 Tage post partum zur Behandlung kam, konnte trotz sorgfältigster Therapie der unter den Erscheinungen schwerer Sepsis eintretende tötliche Ausgang nicht verhütet werden, was vielleicht möglich gewesen wäre, wenn sogleich nach der Geburt Argentumeinträufelungen, Auswaschungen etc. stattgefunden hätten. Der Eiter in den Gelenken zeigte im Ausstrichpräparat zahlreiche Gonokokken. Max Joseph (Berlin).

Dudgeon u. **Wallace**. A preliminary note on the bacteriological findings in seven cases of enlarged Prostate The Brit. Med. Journal 1904. Dez. 31. p. 1744 ff.

Dudgeon u. Wallace stellen sich die Aufgabe, zu entscheiden, ob die Prostatahypertrophie als Tumor aufzufassen ist oder ob sie durch einen entzündlichen Prozeß veranlaßt wird. Sie untersuchten zu diesem Zwecke sieben exstirpierte Prostaten bakteriologisch und ebenso den Urin derselben Patienten. Sie fanden meist dieselben Mikroorganismen in der Prostata, wie im Urin. Das würde dafür sprechen, daß die Ursache der Prostatavergrößerung eine septische Infektion der Blase wäre Allerdings würde diese als einzige Ursache deswegen wenig akzeptabel sein, weil diese Auffassung eine septische Infektion der meisten Blasen bei über 50jährigen involvieren würde.

Fritz Juliusberg (Frankfurt a. M.).

Münnich, G. C. Zur operativen Behandlung der Prostatahypertrophie. Bruns Beiträge zur klin. Chir. 1904. 44. Bd. 2. Heft.

Münnich empfiehlt nach Besprechung der übrigen gegen die Prostatahypertrophie vorgeschlagenen Operationen, besonders der galvanokaustischen Prostatotomie nach Bottini, die perineale Prostatectomie. Acht Krankengeschichten aus der von Mikuliczschen Klinik bilden die Stütze dieser Empfehlung. Die Mortalität der Operation scheint gering zu sein. Eine Zusammenstellung größerer Operationsreihen liefert folgendes Resultat:

Von 438 Fällen 388 = 88·6% geheilt oder gebessert,
21 = 4·8% ungebessert,
29 = 6·6% gestorben.

Das Resultat der Operation ist meistens ein sehr gutes. Die Patienten können spontan urinieren und können den Harn gut zurückhalten; der Residualharn verschwindet oder wird sehr gering; die Cystitis bessert sich.

Von den acht mitgeteilten Fällen aus der von Mikuliczschen Klinik wurden sieben geheilt bezw. gebessert, einer blieb ungebessert. Drei in jüngster Zeit operierte Fälle verliefen auch sämtlich glücklich.

Münnich bespricht eingehend die Technik der Operation, Nachbehandlung und eventuell eintretende Komplikationen. Nach Erwähnung der in jüngster Zeit empfohlenen Operationsmethoden (Luxation der Prostata von Delagénière und Freilegung der Prostata von vorn durch einen intrapubischen Schnitt von Andrews und Heusner) kommt er u. a. zu folgenden Schlußsätzen:

1. bei jedem Prostatiker, welchem sein Leiden stärkere Beschwerden verursacht, und bei welchem keine Kontraindikationen für einen operativen Eingriff bestehen, ist die Prostatektomie indiziert;

2. in den meisten Fällen ist die Prostatektomia perinealis vorzuziehen, denn sie ist ein relativ leichter Eingriff und gibt sehr gute Resultate;

3. die Verschiedenheiten in der Technik der Operation haben keine große Bedeutung. Bei infizierten Harnwegen müssen dieselben breit eröffnet werden; die perineale Drainage der Blase ist hierbei von sehr günstigem Einfluß;

4. die Bottinische Operation könnte versucht werden, wenn der Patient seine Einwilligung zu einer blutigen Operation verweigert, doch ist beim Bottini ein ziemlich kompliziertes Instrumentarium und besondere technische Ausbildung nötig;

5. die palliative Katheterbehandlung soll reserviert bleiben für Patienten, die sich nicht operieren lassen wollen oder deren Allgemeinzustand eine Operation nicht zuläßt.

527 Nr. enthaltendes Literaturverzeichnis.

Voss (Breslau).

Flügel, K. Über Rectalgonorrhoe bei Vulvovaginitis infantum. Berl. klin. Wochenschr. 1905. Nr. 12.

Unter 56 seit dem Jahre 1896 auf der Herxheimerschen Abteilung behandelten Fällen von gonorrhoischer Vulvovaginitis infantum fand Flügel 11 Mal (= 20%) Gonorrhoe des Rektums. Reichlicher schleimig-eitriger Ausfluß aus dem Rektum bestand nur in 3 Fällen, die subjektiven Erscheinungen (häufiger Stuhldrang, Brennen im After) waren meist gering. Als Infektionsmodalität nimmt Flügel an, daß wohl das Rektum ausschließlich durch das der Vagina herabfließende Sekret infiziert wird. Die Prognose der Rectalgonorrhoe ist im Vergleich mit der Vulvovaginitis gonorrhoica eine günstige. Die Gründe hierfür liegen in der Natur der Rectalschleimhaut, der alkalischen Reaktion des Rectalschleims sowie in dem Vorhandensein vieler dem Gedeihen der Gonokokken im Wege stehender anderer Bakterien.

W. Bornemann (Frankfurt a. M.).

Jelenew, J. Ph. Zur Kasuistik der gonorrhoischen diffusen Cavernitis. Journal russe de mal. cut. 1904. Bd. VII.

Im 9. Jahre der chr. Gonorrhoe des Patienten zeigte das halb errigierte Glied eine Länge von 15 *cm*. Der vordere Anteil desselben ist nur leicht infiltriert, der hintere weist eine plastische Induration (Sachs, Galevsky, Hübner) 9 *cm* lang bis an die Wurzel

des Gliedes auf. Ein operatives Angehen der Affektion ist nicht empfehlenswert, da man das ganze Corporus cavernosum entfernen müßte.
Richard Fischel (Bad Hall).

Jordan, A. P. Zur Statistik der gonorrhoischen Epididymitis. Journal russe de mal. cut. 1904. Bd. VIII.

Jordan resumiert seine Ausführungen folgendermaßen: 1. die Epididymitis gon. wurde von ihm in 11·7% aller ambulatorisch behandelter Tripperkranken beobachtet; 2. nimmt man die Anamnese zu Hilfe, so steigt der Prozentsatz auf 27·8%. Die von verschiedenen Autoren für die Krankenhausbehandlung berechnete Verhältniszahl von beiläufig 30% scheint dem Autor der Wahrheit näher zu kommen als die aus der Ambulatoriumspraxis festgestellten Perzente; 4. beide Nebenhoden erkranken gleich häufig, niemals gleichzeitig, immer einer nach dem anderen; 5. Profession, Alter, Jahreszeit haben keinen Einfluß auf das Auftreten der Nebenhodenentzündung; 6. starke Bewegung, Beischlaf, instrumentelle Behandlung sind die Ursache der Erkrankung. Der größte Teil der Entzündung fällt auf die 2.—5. Woche des akuten oder subakuten Trippers.
Richard Fischel (Bad Hall).

Burschalow, T. S. Ein Fall von Abszeßbildung im Nebenhoden. Journal russe de mal. cut. 1904. Bd. VIII.

Das Aufstrichpräparat und die Kultur ergaben positiven Gonokokkenbefund.
Richard Fischel (Bad Hall).

Finger, E. Die Prophylaxe und Abortivbehandlung der Gonorrhoe. Deutsch. med. Woch. Nr. 7. 1905.

Die Voraussetzung zu einer erfolgreichen Abortivbehandlung beteht, wie Finger betont, darin, daß keine dem Desinfizienz unerreichbare Stelle bereits Gonokokken beherbergt. Ein solcher Zustand tritt selten und nur in der allerersten Krankheitsperiode ein, da die Littréschen Drüsen sowie die kleinen Drüsen am Orificium urethrae den Gonococcus bereits in seinem Stadium als reinen Epithelparasit aufnehmen. Nur solange die klinischen Symptome lediglich in leichtem Kitzel, Verklebung des Orificii urethrae, geringer schleimiger Sekretion mit spärlichen extrazellulären Gonokokken und Eiterzellen, aber viel Plattenepithel bestehen, erhoffe man einen abgekürzten Verlauf, setze aber auch dann, mit Ausschluß anderer Maßnahmen, sofort mit systematischer Behandlung ein. Wenige dankbare Fälle heilen allerdings sowohl auf Argent. nitr. als auf Protargol. Largin etc., bei immer wieder rezidivierenden Gonorrhoen erweise sich aber auch jede Abortivkur als unzulänglich. Die Erfahrungen des Verf. gehen dahin, daß um so stärkere Konzentrationen vertragen werden, je geringer die Entzündung auftritt, bei florider Gonorrhoe verordne man höchstens $^1/_4$—$^1/_2$% Lösungen, um Reizwirkungen zu vermeiden. Die vielfachen prophylaktischen Mittel bringen neben häufiger Unsicherheit den weiteren Übelstand mit sich, daß der in falsche Sicherheit gewiegte Pat. oft eine beginnende Gonorrhoe für die Reizwirkung des Schutzmittels hält, viel zu spät den Arzt aufsucht und so einem ungünstigen Krankheitsverlaufe anheimfällt. Noch

bedenklicher erscheint die Tatsache, daß die lange systematische Anwendung prophylaktischer Mittel nicht nur harmlose Reizungen, sondern oft einen katarrhalischen Zustand der Harnröhrenschleimhaut hervorruft, welcher letztere nicht weniger affiziert, als eine chronische Gonorrhoe

Max Joseph (Berlin).

Block, Felix. Zur Abortivbehandlung der Gonorrhoe nach Blaschko. Deutsch. med. Woch. Nr. 8. 1905.

In ganz frischen Fällen von Gonorrhoe, wenn die klinischen Symptome nur erst in leichtem Kitzel und Brennen beim Urinieren und eitrig schleimiger Sekretion bestanden, die mikroskopische Untersuchung nur extrazellulär gelagerte Gonokokken aufwies, erzielte Block gute Erfolge mit einer 3% Protargoleinspritzung, welche 5 Minuten in der Harnröhre belassen wurde. War nach 24 Stunden die Reizung vorüber, so wurde die Injektion wiederholt und so weiter 5 Tage lang mit stärker werdenden Lösungen, 4—5—6% Protargol behandelt. Gewicht sei auf die vollkommene Frische der Lösung zu legen, da alle Lösungen stärker reizen. Von 215 gonorrhoischen Patienten waren nur 44 zur Abortivbehandlung geeignet, von diesen 44 wurden 28 binnen einer Woche völlig geheilt. Der Umstand, daß von diesen geheilten Fällen einige möglicherweise keine akute, sondern eine exazerbierende chronische Gonorrhoe darstellten, beweise, daß auch letztere Form von der beschriebenen Methode günstig zu beeinflussen sei.

Max Joseph (Berlin).

Meyer, N., Neapel. Über Gonosan. Die medizinische Woche. pag. 81, 82, 83, 84 ff.

Meyer erinnert zunächst daran, daß die Gonorrhoe eine recht ernst zu nehmende Erkrankung ist, wie ja auch die neuesten Forschungen ergeben haben, da sich im Gefolge der Gonorrhoe schwere Nervenleiden einstellen wie Muskelatrophie, Paraplegie, Tabes, Meningomyelitis. Er glaubt, in der Behandlung der Gonorrhoe den Gonosan den ersten Platz einräumen zu müssen, mit dem nicht nur er, sondern auch andere Autoren überraschende Erfolge erzielt haben wollen. So empfiehlt Boss Injektionen mit Protargol, Argentemien oder Adstringentien, innerlich Gonosan tägl. 8 Kapseln. Ebenso ward es empfohlen von Benninghoven, Friedländer, Reissner, Spitzer, H. Lohnstein-Schmidt, Kronfeld, Frieser, Schilcher.

Die Wirkungen des Gonosans sind folgende:

1. die Gonorrhoe verläuft ohne unangenehme subjektive Beschwerden;
2. Gonosan klärt schnell den Urin und beschränkt die Sekretion;
3. bei entsprechender Diät bleibt die Gonorrhoe auf den vorderen Teil der Harnröhre beschränkt;
4. Gonosan wirkt vorzüglich bei Cystitis.

Meyer selber hat Gonosan in 90 Fällen versucht und zwar:

in 60 Fällen von Urethritis acuta ant.
„ 27 „ „ „ „ „ et post.
„ 8 „ „ Urethrocystitis tägl. 8—10 Kapseln.

Bei den 60 Fällen vollständige Heilung in 68%. Bei den andern mußte noch mit Protargol etc. nachbehandelt werden. Dauer der Krankheit $2^1/_2$—6 Wochen. Beginn der Behandlung 3—6 Tage nach Beginn der Anfangserscheinungen. Am auffallendsten war die Wirkung, wenn die Behandlung gleich nach dem Eintreten der Erkrankungssymptome einsetzte. Von den 60 Fällen blieb der Prozeß in 54 auf die Pars anterior beschränkt.

Bei den 27 Fällen in 14 völlige Heilung.

Bei der letzten Gruppe bewährte sich Gonosan vorzüglich.

Verfasser glaubt infolge seiner mit Gonosan erzielten Erfolge das Mittel aufs wärmste empfehlen zu müssen. Kirsch (Dortmund).

Runge, Ernst. Erfahrungen mit Gonosan.

Mersbach. Nachprüfung der therapeutischen Wirkungen des Gonosans. Münchener Medizinische Wochenschrift. Jahrgang LII. Nr. 5.

Runge hat bei interner Behandlung der weiblichen Gonorrhoe mit Gonosan gute Resultate gesehen, gibt aber zu, daß eine alleinige Behandlung mit diesem Mittel ein Verschwinden der Gonokokken nicht zur Folge hat.

Mersbach hat ebenfalls gute Erfolge erzielt bei männlichen Patienten; will sogar in einem Falle ohne Lokalbehandlung eine Ausheilung des Trippers durch Gonosan gesehen haben. Verfasser scheint in seiner Abhandlung in der Begeisterung für Gonosan wohl etwas zu weit zu gehen. Hermann Fabry (Göttingen).

Helkosen.

Jakowlew, S. S. Über eine besondere Form des eine Sklerose vortäuschenden weichen Schankers. Journal russe de mal. cut. 1904. Bd. VII.

Jarkowlew kommt zu folgenden Schlußsätzen:

1. es gibt eine besondere Form des weichen Schankers, die von einer Verhärtung begleitet ist, so daß eine Sklerose vorgetäuscht werden kann; 2. die Diagnose gründet sich auf das Aussehen des Geschwürs und auf die typische Verhärtung, welche trichterförmig vom Boden des Geschwürs in die Tiefe des Gewebes reicht; 3. ihre Häufigkeit ist gering 2·3%; 4. als Erklärung wird eine durch eine starke Reizung hervorgerufene Periariteriitis mit starker Bindegewebsentwicklung um die Arterien angezogen. Richard Fischel (Bad Hall).

Djaktschkow, N. N. Zur Kasuistik der extragenitalen weichen Geschwüre. Journal russe de mal. cut. 1904. Bd. VIII.

Mitteilung von neun ausführlichen Krankengeschichten. Die Lokalisation betraf die Kniekehle, die Volarfläche der Endphalange, die Streckseite der Endphalange, die Streckseite der Grundphalange (zwei Fälle),

die Streckseite eines Endophalangealgelenkes, die Seitenfläche des Rumpfes, der Bauchhaut, den Fußrücken. Als Ursache ist die Übertragung des Genitalsekretes auf zufällig vorhandene Wunden (Stich, Schnitt) durch die verunreinigten Finger des Patienten, des Feldscher oder durch verunreinigtes Verbandzeug, wenn der Patient vor dem Eintritt in das Krankenhaus die Wunde selbst verband. In einem Falle rieb sich der Patient das Scheidensekret selbst in die Bauchhaut ein. Der Sitz des Ulcus hat auf Verlauf und Heilungsdauer und Form des Geschwürs, wie bei jedem einzelnen Falle des genaueren dargelegt wird, einen entschiedenen Einfluß. Bei einem Patienten trat Bubobildung in der Cubitaldrüse trotz Ruhigstellung der oberen Extremität, an deren Finger der Chancre saß, auf.

Die Diagnose wurde in einem großen Teil der Fälle durch die artifizielle Hervorrufung von Impfgeschwüren an der Schulter erhärtet. Jodtinktur, Jodoformeinstreuung, heiße Bäder hatten einen sichtlich günstigen Einfluß auf die Heilung. Richard Fischel (Bad Hall).

Allgemeiner Teil.

Cooper, Arthur. On the significance of scars of the genital region in the retrospective diagnosis of syphilis. The British. Med. Journ. Jän. 21. 1905. p. 130 ff.

Cooper bespricht die Bedeutung, welche Narben an den Genitalien bezüglich einer vorausgegangenen Syphilis zukommt. Abwesenheit von Narben daselbst findet man vielfach bei Syphilis des Nervensystems und der inneren Organe. Eine vereinzelte Narbe am Gliede ist höchst verdächtig für Syphilis. Eine vereinzelte Narbe der Schleimhaut spricht meist für Syphilis, gelegentlich für Ulcus molle; multiple Narben an Haut und Schleimhaut sprechen für ulcus molle, ebenso Narben der inguinalgegend ohne Narben am Gliede. Eine Inguinalnarbe allein, ohne Penisnarbe ist verdächtig auf Gonorrhoe. Ausgedehnte Narben am Glied sprechen für phagedänische Prozesse. Genitale Narben mit Narben an andern Teilen des Körpers sprechen für ulzeröse Syphilide.

Fritz Juliusberg (Frankfurt a. M.).

Klotz, Hermann G., New-York. Ein Fall von Reinfektion mit Syphilis. The Journ. of cut. diseas. incl. Syph. XXII. 7. 1904.

Bei einem Patienten, den Klotz durch 13 Jahre (1882—1895) mit verschiedenen gummösen Entzündungen an verschiedensten Körperstellen (Brustbein, Rippen, Tibien) mit Quecksilber und Jodkali erfolgreich behandelt hatte, beobachtete er im Jahre 1901 10 Tage nach einem Coitus ein Präputialgeschwür, das leicht indurierte, von einer deutlichen indolenten Drüsenschwellung und nach 6—8 Wochen von einem maculopapulösen Exanthem und Halsaffektion gefolgt war. Später trat noch eine geringe iritische Reizung und schuppende Papeln auf den Armen auf.

Neun Monate nachher bekam der Patient einen Tag nach der 13. Salizylquecksilberinjektion eine linksseitige Apoplexie.

Klotz hält diesen Fall für eine Reinfektion, da die vorangegangenen gummösen Erscheinungen eine frühere Infektion außer Zweifel stellen. Winternitz (Prag).

Pospelow, A. J. Syphilisimpfungen an anthropoiden Affen und die Immunität gegen Syphilis. Journal russe de mal. cut. 1904. Bd. VIII.

Wiedergabe der in den Annales de l'institut Pasteur 1903 Nr. 12 und 1904 Nr. 1 veröffentlichten Mitteilungen von Metschnikoff und Roux: „Etudes ex perimentales sur la syphilis."

Richard Fischel (Bad Hall).

Hoffmann, E. Die Bedeutung der neueren Versuche, Syphilis auf Tiere zu übertragen. Berl. klin. Wochensch. 1905. Nr. 6. p. 154.

Ohne selbst Neues zu bringen, referiert Hoffmann über die bisherigen von Roux und Metschnikoff, Lassar und Neisser angestellten Übertragungsversuche der Syphilis auf Affen sowie über den angeblich positiven Impferfolg Piorkowskis beim Pferde.

W. Bornemann (Frankfurt a. M.).

Syphilis der Haut, Schleimhaut etc.

Zelenew, J. F. Über Gelenksaffektionen bei Syphilis; Polyarthritis syphilitica der rechten Hand (dactylitis ossificans syphilitica). Journal russe de mal. cut. 1904. Bd. VIII.

Die beiden ersten Krankengeschichten betreffen zwei hereditär syphilitische Kinder, von denen eines an einer Osteoperiostitis des Kniegelenkes, das zweite an der gleichen Affektion und einer osteoarthritis gummosa des Radiokarpalgelenkes leidet. Wenn, wie beim ersten Fall, zu der einem Tumor albus ähnlichen Geschwulst noch Fistelbildung hinzutritt, so ist eine Verwechslung mit Fungus leicht möglich. Trauma ist bei beiden Patienten der Erkrankung vorausgegangen.

Großes Interesse beansprucht der dritte Fall. Bei dem 41jähr. Manne führte eine vor 14 Jahren akquirierte Syphilis, die fast unbehandelt blieb, zur Perforation des weichen Gaumens. Nach einem geringfügigen Trauma kam es zu einer Polyarthritis ossificans syphilitica, die zur Ankylosenbildung des 1. und 2. Interphalangealgelenkes des 3., 4. und 5. Fingers der rechten Hand führte. Der anatomische Prozeß basiert hier nicht auf Neubildung vom gummösen Gewebe, die zur Erweichung und Fistelbildung geführt hätten, sondern auf einer entzündlichen Infiltration, die Ossifikation hervorrief.

Röntgenabbildungen sind eine wertvolle Beigabe der Mitteilung. Die spezielle Behandlung kann Besserung aber nicht Heilung bewirken.

Richard Fischel (Bad Hall).

Sniker, P. M. Über die Behandlung von syphilitischen Mundhöhlenaffektionen und Stomatitiden mit konz. Chromsäurelösungen. Journal russe de mal. cut. etc. 1904. Bd. VIII.

Der Erfolg der obgenannten Therapie wird als ein vorzüglicher geschildert. Unterbrechungen der Schmierkur durch die Stomatitis konnten durch 2—3malige Chromsäuretouchierungen vermieden werden. Auch in einem Fall von Stomatitis ulcerosa bei einem Skrofulösen, der seit einem halben Jahr bestand, brachte das Mittel Heilung.

Richard Fischel (Bad Hall).

Syphilis der Eingeweide.

Handford, Henry. Remarks on a case of Gummata of the heart. The British Med. Journal 1904. Dez. 31. p. 1745 ff.

Bei Handfords Patientin, einer 32jähr. Frau, waren mit 23 Jahren Anfälle von Atemnot und Störungen der Herzfunktion aufgetreten, die in Zusammenhang mit starken Anstrengungen beim Schwimmen und Tauchen gebracht wurden. Die Störungen von Seiten der Herzfunktion bestanden in großen Unregelmäßigkeiten des Herzrythmus, mit 5 bis 15 Sekunden dauerndem Aussetzen der Herzaktion. Dabei wurde das Gesicht blaß. Nach einigen tiefen Respirationen folgte Wiederaufnahme der regelmäßigen Herztätigkeit.

Die Sektion ergab eine starke Erweiterung des rechten Herzens, die offenbar auf körperliche Anstrengungen in der Jugend zurückgeführt werden konnten. Ferner syphilitische Gummen in der Muskulatur der Ventrikeln, besonders zahlreich in der Nachbarschaft der Auriculo-ventricular-Grube. Die gummöse Natur der klinisch als Gummen imponierenden Tumoren wurde auch mikroskopisch festgestellt.

Fritz Juliusberg (Frankfurt a. M.).

Varia.

Personalien. Dr. med. Leonhard Hauck hat sich in Erlangen als Privatdozent für Haut- und Geschlechtskrankheiten habilitiert.

Originalabhandlungen.

Versuche über Lichtwirkung bei Hydroa aestivalis (Bazin), Sommereruption (Hutchinson).

Von

Prof. Dr. **S. Ehrmann**,

k. k. Primararzt, Vorstand der dermatol. Abteilung des k. k. Krankenhauses Wieden, Wien.

(Hiezu Taf. VI.)

Im Jahre 1862 beschrieb Bazin unter dem Namen Hydroa vacciniforme oder aestivalis eine eigentümliche Erkrankung, die er an eine eigens von ihm aufgestellte Form, nämlich an die Hydroa vesiculeuse angliederte.

Nach der Beschreibung dürfte die letztere mit den vesikulösen und bullösen Formen des Erythema exsudativum multiforme identisch sein.

Die Hydroa vacciniforme oder aestivalis, von der er selbst sagt: „L'hydroa vacciniforme n'est pas connue des auteurs; l'année dernière j'eus l'occasion d'observer cette singulière éruption" ist hingegen eine Erkrankung sui generis, die nur durch das äußere Aussehen mit der ersteren in Beziehung gebracht werden konnte.

Wie Bazin mitteilt, trat die Erkrankung nach einer Promenade in freier Luft oder nach Einwirkung starker Sonnenhitze auf; zuweilen beginnt die Erscheinung mit Übelbefinden und Appetitlosigkeit. Die Eruption soll zuerst auf den bloßliegenden Körperstellen, dann auch an anderen, besonders auf der Mundschleimhaut auftreten, u. zw. zuerst in Form kleiner, roter Flecken, auf welchen bald durchsichtige Bläschen ent-

stehen, die denen des Herpes ähneln. Am nächsten Tage sinken sie in der Mitte ein (présentent une ombilication très évidente). Es bildet sich zuerst in der Mitte, dann an der Peripherie des Bläschens eine Kruste und wenn diese sich ablöst, bleibt eine ziemlich starke deprimierte Narbe zurück.

Die Beschreibung, wie sie Bazin gibt, stimmt nur zum Teil mit der späterer Autoren überein.

Viel charakteristischer ist die Beschreibung von Hutchinson, namentlich aber seine Abbildungen, die er besonders in dem Smaller Atlas of Clinical Illustrations gegeben hat. Von der einen sagt er: Es handelt sich um ein Mädchen von beiläufig 18 Jahren, das durch mehrere Jahre jeden Sommer ins Krankenhaus aufgenommen wurde. Die Eruption erschien immer mit dem ersten Frühjahrswetter und jeden Herbst verließ die Patientin in verhältnismäßigem Wohlbefinden das Hospital. Doch konnte man nicht sagen, daß sie auch im Winter absolut frei gewesen wäre. Die Eruption bestand in der Bildung von Blasen mit Ulzerationen und hinterließ ausgedehnte Narben. Im Anfange war die Erkrankung auf Gesicht und Hände vollständig beschränkt, später breitete sie sich auf die Schultern aus, schritt aber nie über diese Region nach abwärts und stand deutlich unter dem Einfluß des Sonnenlichts. Ihr Ohr war erodiert, sowie bei gewissen Formen von Frostbeulen und bei anderen Sommereruptionen.

Die zweite Patientin war ein Mädchen von 7 Jahren von sehr feiner Haut, die gegen Sonnenwirkung sehr empfindlich war. Die Abbildung, die Hutchinson gibt, zeigt Gesicht, Hände und Vorderarme nach einer einmaligen Einwirkung der Sonne der ersten heißen Tage des Frühsommers mit Blasen, Rötungen und Borken bedeckt. Von Hutchinson rührt die Bezeichnung Sommerprurigo und Sommereruption her.

Von weiteren englischen Arbeiten sei erwähnt:

Eine Arbeit von Mc. Call Anderson, bei welcher die Krankheit zwei Brüder betraf und kompliziert war durch Anwesenheit von Hämatoporphyrin im Harn. Auch Jamieson sah die Erkrankung bei zwei Geschwistern. Ferner publiziert Bowen einen Fall mit histologischer Untersuchung der Haut.

Ferner sind zu nennen: Colcot Fox im Jahre 1895, 1897 und 1899. Dann Radcliffe Crocker im Jahre 1893 und 1900, Graham 1897. Von deutschen Autoren war der erste Berliner, der eine ausführliche Arbeit über Sommerprurigo veröffentlichte im Jahre 1900, Buri 1891, Mibelli 1897.

In allen diesen Fällen wird das Sonnenlicht mehr oder weniger als ätiologisches Moment in Betracht gezogen. Doch wird der Einwirkung anderer physikalischer Agenzien, namentlich höherer oder niedriger Temperaturgrade und dem Einflusse der Luft etc. auch noch eine Wirkung beigelegt.

Physikalische Versuche über Lichtwirkung bei Hydroa vacciniforme sind, soweit ich die Literatur übersehe, nicht angestellt worden. Es war mir deshalb sehr erwünscht, daß ich bei einem Falle, den ich einige Jahre hintereinander zu beobachten in der Lage war, im Herbst und im Winter 1902/03 Versuche über Lichteinwirkung machen konnte. Ich verdanke dies der Liebenswürdigkeit des Herrn Prof. Ed. Lang, der mir gestattete, mit dem damals auf seiner Abteilung befindlichen Finseninstrumentarium die Versuche vorzunehmen, über die ich weiter unten berichte, und wofür ich ihm hiermit, sowie seinen Abteilungsärzten für ihre Unterstützung besten Dank sage.

Der Fall, an dem meine Versuche gemacht wurden, ist folgender:

Schranz Samuel, 31 Jahre alt, Maurer. Pat. ist ein mittelgroßer, mäßig kräftiger Mensch und gibt an, im Alter von 6 Jahren Scharlach gehabt zu haben. Das jetzige Leiden begann im Kindesalter, gleichzeitig an beiden Händen und an den Fingerspitzen, soll sich allmählich über Hohlhand und Handrücken ausgebreitet haben. Auch das Gesicht ist, seit sich Patient zurückerinnern kann, erkrankt. Übrigens ist seit einigen Jahren eine wesentliche Abschwächung des Leidens zu beobachten. Dasselbe Leiden hat nach Angabe des Patienten noch ein Bruder gehabt, der im 32. Lebensjahre nach 8tägiger Krankheit angeblich an einer Halsentzündung gestorben ist. Auch eine Schwester des Kranken, die gegenwärtig 27 Jahre alt ist, soll daran gelitten haben, befindet sich aber jetzt besser. Von den Eltern ist der Vater im 50. Lebensjahre an Lungentuberkulose gestorben, die Mutter, jetzt 75 Jahre alt, ist angeblich gesund.

Der gegenwärtige Zustand (15. Okt. 1897) bietet folgende Erscheinungen: Die Hände zeigen einen auffallend grazilen Bau und eine Verbildung der Endphalangen, indem die Haut derselben glatt, narbig erscheint und

straff über die Streckflächen derselben gespannt ist; nur bei horizontalem Druck können einige Runzeln hervorgebracht werden. Das Ende der Phalanx sieht wie abgenützt aus, die Nagelränder wie abgerieben, rissig, verdünnt, der ganze Nagel über das Fingerende bis zur volaren Fläche nach abwärts gebogen, die Phalanx schwer auszustrecken. Die Haut über sämtlichen übrigen Phalangen, über den Gelenken, sowie auf dem Dorsum der Hand bis über das Handgelenk ist narbig, pigmentlos, rosig gefärbt. Auch in den übrigen Gelenken ist die Hand leicht gebeugt und schwer oder nur unvollständig auszustrecken. Die Haut der Flachhand ist auffallend weiß, leicht rosig gefärbt, prall gespannt, verdickt. Diese Beschaffenheit geht bis ins Nagelbett hinein fort. Eigentliche Fingerbeeren bestehen kaum. Die Fingerenden sind, wie oben erwähnt, konisch zugespitzt. Auf dem Dorsum der Hand und über den Phalangealgelenken treten zeitweise Blasen auf, die platzen und einer dunklen Borke Platz machen, welche etwa acht Tage festhaftet, sich dann abstößt und entweder eine granulierende Fläche oder eine rosig gefärbte Narbe hinterläßt. Diesen Vorgang haben wir wiederholt selbst beobachtet. Über dem Handgelenk, unmittelbar über dem Ärmelrand, ist eine etwa 2 Finger breite, leicht pigmentierte Zone, die in die ziemlich weiße und normal aussehende Haut des Vorderarmes übergeht.

Die Nasenwurzel zeigt ebenfalls weiße, rosige, stellenweise narbige Haut, die sich bis nahe ans Jochbein erstreckt. Die Gesichtsknochen scheinen übrigens wenig entwickelt zu sein, besonders der Ober- und Unterkiefer. Die Nasenspitze und die Nasenflügel sind rosig, wie atrophisch oder abgenützt aussehend. Die Ohren, besonders das linke, sind vielfach verkrümmt, zeigen ebenfalls rosige, narbige Stellen und frische Blasen sowie trockene Krusten. Die Haut des Nackens, beiläufig von der zirkulären Linie, welche in der Höhe des Schildknorpels gelegen ist, bis in die behaarte Kopfhaut, hell, rosig, narbig aber glatt, in Falten abhebbar, zeigt an verschiedenen Tagen ebenfalls teils Blasen, teils Krusten. Unter dieser Zone zieht sich eine etwa querfingerbreite, nach unten abklingende, leicht bräunlich pigmentierte Haut, die dann in die ziemlich helle Haut der Brust übergeht. Auf der von der Gewandung vollkommen bedeckten Haut ist keine Spur von Veränderung wahrzunehmen.

Der Patient kam immer im Spätsommer oder im Herbst in mein Ambulatorium und zwar zuerst nur zur Ordination, dann im Winter zur dauernden Pflege; es war dies in den Jahren 1897, 98, 99, 1900, 1902 und 1903 und verließ es dann zum Frühling.

Bis zu Beginn des Monates April, manchmal auch bis Ende April waren dann die Hände ganz frei von Blasen, Krusten und Geschwüren. So wie er im Freien zu arbeiten begann, traten im Beginn kleine Knötchen, dann Blasen, Krusten und Geschwüre auf, die sich abstießen und zu den oben beschriebenen, narbigen Veränderungen der Haut führten. In den letzten drei Jahren kam Patient schließlich nur mehr auf 3—4 Wochen und verließ dann geheilt Wien, um im Frühjahr wieder daselbst in Arbeit zu treten. Im Jahre 1902 kam er erst im Oktober und ich konnte an

ihm einige Versuche machen, allerdings nicht so viel, als ich gewünscht hätte. Denn der Mann hatte eine mir nicht erklärliche Angst vor den Versuchen, trotzdem sie ihm weder Schmerzen noch sonstige Ungelegenheiten bereiteten. Er verschwand, ehe ich noch einige Schlußversuche mit Quarzlinsen machen konnte.

Im Jahre 1903 erschien er bloß, um sich für einige Exkoriationen, die er auf den Händen und Ohren hatte, die Heilmittel zu holen. Ich konnte ihn nur mit Mühe in der k. k. Gesellschaft der Ärzte vorstellen. Nichtsdestoweniger geben die angestellten Versuche ein ganz klares Bild über die Ätiologie des Leidens, sie sind vollständig eindeutig, wenn auch die Erforschung gewisser Feinheiten des pathologischen Vorganges durch das eigentümliche Verhalten des Patienten verhindert wurde.

Zur Untersuchung wählte ich die Haut des oberen Teiles der Oberarme, welche bei der Arbeit im Freien von den Kleidern ganz bedeckt, weiß und intakt waren. Sie wurden nicht wie bei Behandlung des Lupus oder anderer Dermatosen durch das Andrücken der von Wasser durchströmten Finsenschen Kompressionslinse aus Bergkrystall blutleer gemacht, sondern die von Wasser durchflossene Linse wurde in variabler Entfernung von der Haut gehalten, so zwar, daß sie an das Ende eines geschwärzten Tubus angebracht wurde, der eine Verlängerung der Finsenschen Lampenröhre bildete, von deren Brennpunkt die Hautoberfläche 15—20 *cm* entfernt wurde. Um den Versuch weiter zu variieren, wurden Konvexlinsen sowohl wie Konkavlinsen benützt, Linsen von verschiedener Brennweite und die Haut bald innerhalb, bald außerhalb deren Brennweite zum Vereinigungspunkt gebracht und dadurch die Größe und Lichtintensität des Zerstreuungskreises nach Bedarf geändert. (S. Taf. VI.)

Die Versuche waren folgende: Versuch I (3./X. 1902): Das Hautniveau wird eingestellt innerhalb der Vereinigungswerte der Strahlen durch das Konvexlinsen-Kompressorium. Dieses 10 *cm* vom Brennpunkt der Lampe entfernt. Nach 10 Minuten eine kreuzergroße, dem Zerstreuungskreis entsprechende, im Zentrum leicht gedellte, ziemlich stark elevierte, weißlichrote Quaddel mit diffusem rotem Hofe. (S. Taf. VI.) Die Rötung ist noch am 10. Oktober sehr deutlich und schwindet dann allmählich.

Versuch II (am selben Tage auf dem anderen Arm). Es wird eine konkave Kompressionslinse, 10 *cm* vom Brennpunkte der Lampe, benützt. Entfernung der Haut von der Linse 2 *cm*. Nach einer Viertelstunde schwache Rötung entsprechend dem Zerstreuungskreis, etwa guldengroß, diffus begrenzt, in den zentralen Teilen bis auf eine schmale Grenzzone leicht weißlich eleviert.

Versuch III. Konvexlinse. Entfernung 10 *cm* vom Brennpunkt der chemisch wirksamen Strahlen der Lampe, 10 *cm* außerhalb der Brennweite der Kompressionslinse. Eine Hälfte des Zerstreuungskreises wird gedeckt von einem mit Boraxkarminlösung gefüllten, 1 *cm* breiten Glastrog, dessen Seitenwände aus angekitteten Deckgläschen bestehen. (S. Taf. VI.) Bestrahlungsdauer 15 Minuten. An der Grenzlinie zwischen der freiliegenden und der von Rot gedeckten Hälfte des Zerstreuungskreises entsteht eine linsengroße, in dem unbedeckten Teile liegende bläschenförmige Abhebung der Epidermis, die vom Rot nicht gedeckte Hautpartie zeigt eine hyperämische, halbkreisförmige Fläche. Die von der roten Flüssigkeit gedeckte Hälfte des Kreises ist ganz frei von Entzündungserscheinungen. Die Grenzlinie beider Hälften, die nur von dem Flüssigkeitsmeniscus gedeckt war, zeigt eine blaßrote Farbe. Die Hyperämie der nicht von rot gedeckten Stelle besteht nach 2 Tagen noch fort. Das Bläschen ist zu einer dicken Kruste vertrocknet, die ähnlich aussieht, wie die nach der von der Sonne erzeugten Blase.

Im Herbst 1903 stellt sich Patient vor und wird in der Gesellschaft der Ärzte demonstriert. Es zeigt sich an dieser Stelle eine der Blase entsprechende, deprimierte, umschriebene Narbe, während die übrige Haut ganz normal ist.

Versuch IV (16./X. 1902). Kompressions-Konvexlinse 10 *cm* vom Brennpunkt der Finsenlampe. Die Entfernung der Haut 10 *cm* vom Brennpunkt der Kompresionslinse. Die Hälfte des Zerstreuungskreises wird von einer roten Rubinglasplatte von 2 *mm* Dicke gedeckt. 10 Minuten Beleuchtung. Die gedeckte Hälfte des Zerstreuungskreises vollkommen normal, die nicht gedeckte zeigt eine Quaddel in Form einer halbkreisförmigen Fläche, die sich mit gerader Linie, entsprechend dem Durchmesser des Kreises gegen die rote Partie absetzt.

Versuch V. Der ganze Zerstreuungskreis wird mit der roten Glasplatte gedeckt. Sonst alles wie im Versuch IV. Die Haut zeigt nach einer Viertelstunde keine Rötung, auch sonst keine Veränderung (s. Taf. VI).

Versuch VI. Experimentum crucis zweimal gemacht. *a*) Der ganze Zerstreuungskreis gedeckt mit einer 3 *mm* dicken Glasplatte von blauem Kobaltglas, *b*) mit einem Trog, enthaltend Kupferoxydammoniak, sonst Versuchsordnung wie in 4 und 5. (S. Taf. VI.) Nach viertelstündiger Bestrahlung beide Male eine überguldenstückgroße Rötung in Form einer ganzen Kreisfläche, entsprechend dem Zerstreuungskreis mit zentral weißlicher Verfärbung in der Mitte, die sich am anderen Morgen als Epidermisablösung darstellt. An deren Stelle ist nach 2 Tagen eine Kruste, ein Jahr später, 1902, eine deprimierte, linsengroße, scharf umschriebene Narbe zu sehen.

Während aller dieser Versuche war im sehr stark geheizten Zimmer die Zimmertemperatur 20°, die lokale Temperatur an der Hautstelle, wo die Haut von dem Lichtkegel getroffen wurde, innerhalb der Brennweite der konvexen Kompressionslinsen 24·5°, außerhalb derselben 23·5°, bei blauem Lichte 21°, bei rotem Lichte 24°, u. zw. bei Messung mit unberußtem Thermometer.

Wurde zur feineren Messung ein unberußtes Thermometer genommen, um die Reflexion der Wärmestrahlen zu hindern und deren Absorption zu begünstigen, so war die Temperatur innerhalb der Brennweite der Kompressionslinse 33°, außerhalb derselben direkt 30°, bei blauem Lichtfilter 28°, bei rotem wiederum 33°. Bei Anwendung der Zerstreuungslinse allein 29·5° bei berußtem Thermometer, 23° bei unberußtem.

Ausschlaggebend sind jene Versuche, welche zeigen, daß es mittels der, durch ein blaues Glas filtrierten Strahlen, die dadurch noch wesentlich abgekühlt werden (1 Grad über Zimmertemperatur), gelingt, denselben Effekt zu erzielen, wie mittels des direkten Sonnenlichtes, daß es dagegen durch die Strahlen, welche ein rotes Medium passieren, sei es nun eine Glasplatte, sei es eine Flüssigkeitsschichte, obzwar viel weniger oder keine Wärmestrahlen absorbiert werden und die Temperatur viel höher ist, nicht gelingt, auch nur irgend einen Effekt

zu erzielen. Durch das blaue Medium werden die langwelligen Strahlen des Spektrums und auch der größte Teil der dazu gehörigen Wärmestrahlen absorbiert, es passieren nur die kurzwelligen mit den chemisch wirksamen Strahlen, welche allein die Erscheinungen auf der Haut produzieren.

Beim Filtrieren durch rotes Medium werden von dem Lichte wesentlich nur die kurzwelligen und chemisch wirksamen Strahlen absorbiert, die langwelligen (roten) und Wärmestrahlen werden durchgelassen, sie sind aber unwirksam.

Wir sind deshalb vollkommen berechtigt auszusagen, daß die Erscheinungen, welche bei der Hydroa vacciniforme oder der Sommereruption beobachtet werden, ein Produkt nur der kurzwelligen und chemisch wirksamen Strahlen des Lichtes sind.

Von besonderem Interesse ist hierbei die in der Krankengeschichte erwähnte pigmentierte Zone am Halse, unmittelbar anschließend an den Rand der Bekleidung sowie auch über den Handgelenken. Ich habe bereits wiederholt in Publikationen darauf hingewiesen, daß die Belichtung durchaus nicht bei jedem Menschen zu gleich intensiver Pigmentierung führt, sondern von der Anwesenheit der Melanoblasten abhängt. Wir wissen, daß albinotische Stellen ned Individuen durch kein Mittel chemischer noch physikalischer Natur zur Pigmentbildung gebracht werden können. Ich habe es auch für die X-Strahlen bewiesen und darauf aufmerksam gemacht, daß schwarzhaarige und brünette Menschen viel intensivere und länger andauernde Pigmentierungen sowohl nach Einwirkung chemischer Agenzien (Vesicatoirs) als nach Lichtwirkung davontragen, daß bei Individuen mit weißer feiner Haut die Pigmentierungen kurze Zeit dauern oder ausbleiben oder nur an solchen umschriebenen Stellen andauern, die schon früher Pigmentzellen (Melanoblasten) trugen wie die Epheliden und Naevi. — Hier in unserem Falle war die sonst bei Arbeitern, die in der Sonne arbeiten, gewöhnlich eintretende Pigmentierung der Gesichtshaut und der Haut der Hände nicht möglich, weil die Lichtwirkung frühzeitig zur Abhebung der Oberhaut und Zerstörung des Papillarkörpers unter Bildung von

Geschwüren und Narben geführt hat, in welchen keine Pigment bildenden Zellen sich mehr befinden. Dagegen war an den Stellen, die unmittelbar unter dem Rande der Bekleidung sich befanden und vom Sonnenlichte nicht direkt getroffen wurden, das Licht nicht intensiv genug, um die Zerstörungen zu bewirken; es war wegen der Verschiebung des Gewandes immer nur auf kurze Intervalle zur Wirksamkeit gelangt und durch Beugung der Strahlen so abgeschwächt, daß es seine deletäre Wirkung hier nicht entfalten konnte aber trotzdem intensiv genug war, um auf die Pigmentzellen als Reiz zu wirken.

Durch die hier mitgeteilten Versuche werden auch manche widersprechende Angaben der Autoren erklärt. Während nämlich die einen angeben, die Eruption beginne mit kleinen Knötchen, haben andere nur Blasen und Bläschen mit nachfolgender Nekrose gesehen und wiederum andere nur Rötungen allein. Experimentell können alle drei Formen erzeugt werden je nach der Intensität der Bestrahlung.

Da nach Finsens Angaben und den Erfahrungen, die wir täglich bei Bestrahlung normaler oder lupöser Haut machen, eine Entzündung und Bläschenbildung erst 16—24 Stunden nach einer Einzelnbestrahlung (von 1—1 1/4 Stunden) auftreten, während bei unserem Falle schon nach einer Bestrahlung von 10—15 Minuten Rötung mit Bläschenbildung vollendet war, der Nekrose nachfolgte, so ist es zweifellos erwiesen, daß wir es hier mit einer abnorm gesteigerten Empfindlichkeit gegen die Wirkung der chemisch wirksamen Strahlen zu tun haben. Dies umsomehr, als Finsen Nekrose mit Narbenbildung nie oder vielmehr nur ganz ausnahmsweise bei seiner Behandlung beobachtete und ich eine Kompression der Haut nicht vornahm, diese vielmehr von dem die Lichtwirkung noch mehr schwächenden Blute durchflossen war.

Aus allen diesen Gründen können wir sagen: Die Sommereruption von Hutchinson oder die Hydroa vacciniformis aestivalis von Bazin stellt eine familiäre (vielleicht erbliche) Idiosynkrasie der Haut gegenüber der Wirkung der aktinischen Lichtstrahlen dar und ist in Analogie zu bringen

mit der ebenfalls familiären Epidermolysis bullosa congenita hereditaria, welche eine Überempfindlichkeit gegen mechanische Reize darstelt, nur mit dem Unterschiede, daß bei der letzteren eine Herabsetzung der Idiosynkrasie im Alter, also eine Angewöhnung nicht stattfindet wie bei der Sommereruption. Es könnte also mit Vorteil der Name Sommereruption oder Hydroa vacciniforme, welche über die Ätiologie der Krankheit nichts aussagen, zweckmäßig durch eine andere ersetzt werden, etwa: Epidermolysis oder Dermatolysis photactinica congenita.

Literatur.

Bazin. Leçons theoriques et cliniques sur les affections géneriques de la peau. Paris 1862.

Buri. Ein Fall von Hutchinsonscher Sommereruption. Monatsh. f. Derm. 1891. Bd. XIII.

Hutchinson. A case of Sommer-Eruptions recurring with great severity for many years etc. Clinical society transactions. 1888.

Derselbe. Sommer-Eruptions. Verhandl. des II. Dermat.-Kongr. Wien 1892.

Jamieson. Lancet 1888.

Berliner. Über Hutchinsons Sommerprurigo etc. Monatshefte f. Dermat. 1890.

Crocker Radcliffe. Hydroa vacciniforme. 1893.

Bowen. Hydroa vacciniformis, Bazin, Hutchinsons Sommereruption with histological examination. Journ. of cutan. and gen. urinary diseases. 1894. Bd. XVII.

Brocq. De l'hydroa vacciniforme. Ann. de derm. et de syph. 1894.

Jarisch. Demonstr. Verhandl. d. V. Kongr. d. d. derm. Ges. 1895.

Hutchinson. A smaller Atlas of clinical surgery. 1995.

Graham. Hydroa aestivale. Journ. of cut. and gen.-ur. dis. 1897.

Mibelli. Die Histologie der Hydroa vacciniforme von Bazin. Monatshefte f. Derm. 1897.

Aus der k. k. böhmischen dermatologischen Universitätsklinik
des Professor Dr. V. Janovský in Prag.

Zur Pathologie der Hyperkeratosen.

Von

Dr. **Franz Šamberger,**
klin. Assistenten.

(Hiezu Taf. VII u. VIII.)

II.

Keratoma plantare hereditarium.

Am 13./X. 1904 wurde auf die böhmische dermatologische Klinik des Prof. Dr. V. Janovský sub prot. Nr. 1536 der 21 Jahre alte S. P. aufgenommen, der eine sonderbare Affektion der Fußsohlen zeigte.

Anamnese: Eltern des Pat. leben, Mutter ist gesund, Vater soll an derselben Fußsohlenaffektion leiden, wie der Pat. selbst. Von zwölf Geschwistern sind vier meist im Kindesalter an unbekannter Krankheit gestorben. Ein Bruder befindet sich in der Taubstummenanstalt, die übrigen Geschwister sollen gesund sein, wenigstens soll keiner mit einer ähnlichen Affektion behaftet sein. Pat. war als Kind immer gesund; vor einem Jahre litt er an Gelenksrheumatismus. In der Ausübung seines Berufs als Kesselschmied hat ihm diese Hautaffektion ziemlich starke Beschwerden verursacht, da die Schmerzhaftigkeit sowohl beim längeren Herumgehen als auch beim Stehen sich manifestierte. Diese Erkrankung entstand ohne jede bekannte Ursache, als der Pat. 8 Jahre alt war.

Sie manifestierte sich als herdförmige Epidermisverdickung an beiden Fußsohlen, zuerst über den Metatarsal-Köpfchen beginnend. Bald darauf, ohne daß der Pat. etwas näheres angeben konnte, entstand auch der Herd an der Ferse. Im Jahre 1902 wurden im Krankenhause in Tabor sämtliche hyperkeratotische Herde excidiert, jedoch in kurzer Zeit, etwa in 4 Wochen war der Status idem quo ante. Innerlich wurde er nicht behandelt. Bei der objektiven Untersuchung des Vaters des Pat. finden wir einen fast ins letzte Detail der Affektion unseres Pat. ähnlichen Befund. Bei der Aufnahme der Anamnese erwähnte der Vater des Pat., daß schon sein Vater, also der Großvater unseres Pat., eine ähnliche Affektion an den Fußsohlen zeigte.

Status praesens: Pat. von mittlerer Statur, Knochenbau und Muskulatur, ziemlich guter Ernährung.

Herzdämpfung horizontal vergrößert, an der Aorta starkes diastolisches Geräusch. Puls regulär, Corriganscher Typus. Lunge und die übrigen Organe normal. Harn ohne pathologischen Befund.

Status nervosus: Bulbusbewegungen normal, Pupillen gleich, direkt als auch konsensuell prompt auf Licht reagierend. Innervation der Lider normal, nur leichter Tremor beim Lidschluß. Das Gebiß zeigt eine etwas rachitische Beschaffenheit. Zunge sowohl im Munde, als auch vorgestreckt, liegt symmetrisch. Innervation des weichen Gaumens symmetrisch. Mandibularreflex nicht erhöht. Schilddrüse etwas vergrößert. Cervicobrachialplexus nicht schmerzhaft. Innervation der Schultergürtelmuskulatur als auch der Oberextremitätenmuskulatur richtig, motorische Kraft normal. Bei der Streckung der oberen Extremitäten zeigt sich leichte Unruhe, die nach einiger Zeit in einen kaum angedeuteten Tremor übergeht. Keine Muskelatrophien. E. D. links 30, rechts 28. Mechanische Reizbarkeit der Körpermuskulatur ist lebhaft in der oberen Hälfte des Körpers. Vasomotorischer Reflex ist lebhaft, steigert sich jedoch nicht zur Urticaria. Keine Ataxie der Unterextremitäten. Muskelsinn erhalten. Rückenmark nicht schmerzhaft, keine Wurzelhyperästhesie. Kein Romberg. Patellarreflexe lebhaft, Achillessehnenreflexe erhalten. Plantarreflexe normal. Kein Fußklonus. Babinskireflex nicht ausgeprägt, Kremaster- und Bauchreflex normal. Sensibilität der Unterextremitäten in allen Empfindungsqualitäten normal.

An den Fußsohlen finden wir (v. Abbildung) ganz symmetrisch hyperkeratotische Herde, die folgende Charaktere aufweisen. An beiden Fersen sind die Herde etwa guldengroß und kreisförmig. Die hyperplastische Hornschicht zeigt eine strahlenförmige Anordnung und eine von einem zentral gelegenen Knoten radiär zur Peripherie gehende Divergenz. Die einzelnen Streifen sind von einander durch tiefe Klüfte getrennt, die jedoch nicht ins Corium reichen, da nirgends Blutspuren sichtbar sind. Die Begrenzung an der Herdperipherie ist nicht scharf, sondern es erfolgt ein allmählicher Übergang ins normale Nachbargewebe. das keine reaktive Veränderungen, keine Spur von Hyperämie oder Entzündung zeigt. An den Innenflächen beider großen Zehen, dann über dem Metatarsus der mittleren Zehe, an der Außenseite des Metatarsus der kleinen Zehe sowohl des rechten als auch des linken Fußes finden wir kleinere Herde, die teils denselben Charakter aufweisen, wie die beschriebenen größeren Herde teils beim ersten Blick den schwieligen Hornschichtverdickungen ähnlich erscheinen. Derjenige Herd, der jenem an der Außenseite des Metatarsus der rechten kleinen Zehe gelegenen symmetrisch entsprach, verschwand vor kurzer Zeit vom linken Fuße ohne jede Behandlung. An der Fersenhaut finden wir stets eine beträchtliche Schweißmenge angesammelt. Die Handflächen des Pat. zeigen keine pathologische Veränderungen. Diese pathologischen plantaren Herde zeigen eine auffallende Empfindlichkeit, so daß schon die einfache Berührung beim Pat. unangenehme Sensationen hervorruft und auch besonders das Stehen und Gehen große Beschwerden verursacht.

Aus dem Dekursus erwähne ich nur soviel, daß der Pat. nach einem zweimonatlichen Aufenthalte auf der Klinik, wo er die ganze Zeit im Bette verbrachte und verschiedene therapeutische Prozeduren durch-

gemacht hat, in einem Zustande entlassen wurde, der sich nicht besonders von demjenigen beim Spitalseintritte unterschied. Allen Mazerationsmitteln zum Trotze blieb die Hornschicht an allen Herden fast unverändert, und ebenso blieben auch die subjektiven Beschwerden, die den Pat. uns zugeführt hatten.

Zum Zwecke histologischer Untersuchung wurde ein Teil des an der Ferse befindlichen Herdes exstirpiert, und zwar in der Weise, daß die eine Hälfte der excidierten Partie dem hyperkeratotischen Herde, die andere Hälfte der unmittelbaren Umgebung desselben entnommen wurde. Die Fixation und Härtung geschah im Alkohol, zum Einbetten wurde Celloidin benutzt. Die Schnitte wurden möglichst senkrecht zur Hautoberfläche geführt und die Präparate nach verschiedenen Methoden gefärbt, welche weiter unten näher erwähnt werden.

Schon bei der makroskopischen Besichtigung des exstirpierten Partikelchens fiel ein breiter, wie durchsichtiger, glänzender Streifen auf, der in einer bestimmten Entfernung von der Oberfläche das ganze Präparat durchzog und auch nach der Alkoholhärtung sichtbar blieb.

An mit Hämatoxylin gefärbten Übersichtspräparaten sehen wir, daß das Gros der Veränderungen im epithelialen Anteile sitzt, wogegen der bindegewebige Teil der Haut fast keine Abweichungen von der Norm zeigt. Wenn wir dann die Veränderungen in der epithelialen Schicht untersuchen, so können wir schon bei einer oberflächlichen Besichtigung des Präparates unterscheiden, daß es aus zweien von einander verschiedenen Teilen besteht, die zwar einige Abweichungen von der Norm gemeinsam haben, aber durch eine Reihe von anderen Abweichungen von einander beträchtlich sich unterscheiden. Diese Verschiedenheit in beiden Teilen des Präparates entstand dadurch, daß nicht nur der pathologische Herd selbst, sondern auch ein Stück der gesund aussehenden Umgebung mitexstirpiert wurde.

Da die Epidermoidalschicht den Hauptsitz der pathologischen Veränderungen bildet, so beginnen wir mit der Beschreibung derselben. Wenn wir die Veränderungen betrachtend bei der Cutis anfangen, so fallen vor allem die mächtigen interpapillaren Zapfen der Malpighischen Schicht auf, wodurch die Papillen beträchtlich in die Länge gezogen sind. Was die Form der Papillen betrifft, so zeigt dieselbe, von der starken Verlängerung abgesehen, keine Abweichungen, wir können speziell nirgends irgendwelche Zeichen finden, die für eine Verästelung derselben sprächen. Die Interpapillarzapfen sind zwar an einigen Stellen an ihrer Basis breiter als de norma, sie bilden jedoch größtenteils konische Gebilde, deren abgestumpfte Spitze gegen das Corium gerichtet ist. Die Reteschicht ist stark

vergrößert, besonders in jenem Abschnitte des Präparates, der dem Krankheitsherde entspricht. Diese Größenzunahme des Rete ist jedoch in beiden Teilen des Präparates nicht durch denselben Prozeß bedingt. In einem Teile sehen wir, daß die Reteschichtverbreitung durch Zellvermehrung zu stande kam; dasselbe können wir jedoch nicht vom andern Teile des Präparates behaupten. Wie unten näher erwähnt wird, unterscheiden sich beide Teile des Präparates durch verschiedene Tinktionsfähigkeit der Zellkörper in der Malpighischen Schicht, die Zellkerne bleiben dagegen auch in jenem Teile des Präparates gefärbt, in welchem die Zellkörper sich nicht färben. Wenn man dann die Entfernung einzelner Zellkerne von einander an beiden Teilen des Präparates vergleicht, so findet man, daß in jenem Abschnitte, in dem die Zellkörper ungefärbt bleiben und wo die Malpighische Schicht scheinbar weit mächtiger ist als in jenem Teile mit normal sich färbenden Zellen, die Kerne einzelner Zellen viel weiter von einander entfernt sind, ohne daß ihre Zahl jener Zunahme der Reteschicht entspräche. Wir können daher daraus den Schluß ziehen, daß die Zunahme der Malpighischen Schicht in diesem Teile des Präparates nicht durch entsprechende Zellvermehrung bedingt ist, sondern entweder durch ein verändertes Zellvolumen, oder durch Entfernung der Zellen von einander durch Erweiterung der interzellularen Räume.

Sehr auffallend ist, wie wir schon oben erwähnt haben, der Unterschied in der Tinktion einzelner Zellen in beiden Teilen des Präparates. In dem der Umgebung des hyperkeratotischen Herdes entsprechenden Teile des Präparates zeigen die Zellen im ganzen Bereiche der Malpighischen Schicht eine gute Färbbarkeit mit Hämatoxylin; die Zellkörper der Malpighischen Schicht in dem. dem pathologischen Herde entsprechenden Abschnitte bleiben ungefärbt. Wenn wir dann in diesem letzteren Abschnitte einzelne Zellschichten näher betrachten, so sehen wir, daß die Basalzellen und die diesen anliegende Zellschicht ziemlich gut sich färben, daß jedoch schon die folgenden Zellen in den Interpapillarräumen eine deutliche Abnahme in der Färbung zeigen, wogegen die suprapapillaren Zellen sich nicht färben und daß diese Veränderungen desto deutlicher auftreten, je mehr man sich der Hautoberfläche nähert. Neben dieser Tinktionsalteration findet man jedoch an diesen Zellen auch Formveränderungen. Die Zellkörper zeigen bläschenförmige Vacuolen, die besonders in der Richtung gegen die Hautoberfläche zu deutlich werden und an einigen Stellen eine beträchtliche Größe erreichen, so daß dann eine solche Zelle als ein kleines kreis- oder nierenförmiges Bläschen erscheint, an dessen Peripherie der fast normal gefärbte Kern

sich befindet. (Siehe Abbildg. II.) Es ist ganz evident, daß hiedurch auch das Zellvolumen zugenommen hat. Aber auch die Interzellularräume erweitern sich in dieser Partie desto mehr, je mehr man sich der Oberfläche nähert, so daß stellenweise die Interzellularräume in kleine Hohlräume verwandelt erscheinen. Es geht daraus hervor, daß jene schon oben erwähnte Volumzunahme der Malpighischen Schicht in diesem Präparatabschnitte sowohl durch die pathologische Vergrößerung der Zellen selbst, als auch durch die Erweiterung der Interzellularräume erfolgte. Diese Veränderungen, über deren Bedeutung wir uns später äußern, traten besonders an den nach van Gieson gefärbten Präparate schön hervor, wie das beigelegte Mikrophotogramm beweist. Wir möchten nur noch zufügen, daß in jenem Teile des Präparates, wo die eben beschriebenen Veränderungen sich finden, die große Zahl der Schweißdrüsenausführungsgänge auffällt.

Was die Körnerschicht betrifft, so sehen wir auch hier beträchtliche Differenzen zwischen beiden Präparathälften. In dem der Umgebung des Herdes entsprechenden Präparat ist das Stratum granulosum stark entwickelt und besteht aus mehreren übereinandergelegenen Zellschichten; in der dem Herde entsprechenden Hälfte verliert die Schichte deutlich an Volum, und an den Stellen, wo die Malpighische Schicht die größten Veränderungen aufweist, verschwindet sie gänzlich. Auf diese Körnerschicht folgt dann das enorm starke Stratum lucidum, welches sowohl was die Breite als auch was die Struktur anbelangt, gleichmäßig über beiden Präparatabschnitten verbreitet liegt. Dann folgt in mäßig welligen Linien, deren Erhebungen den Papillenspitzen entsprechen, die Hornschicht, ebenfalls stark vergrößert, an der man wieder zwei Schichten unterscheiden kann. Dem Stratum lucidum sitzt ein mächtiger Hornschichtstreifen auf, an dem die Zellkonturen besonders an den mit Hämatoxylin-, van Gieson-, Polychromblau-gefärbten Präparaten sich deutlich färben, nicht aber die Kerne; darüber liegt der zweite Hornschichtstreifen, der sich überhaupt nicht färbt.

Was die speziellen Färbungsmethoden betirfft, so erwähne ich folgendes: Die nach Gram (3 min. Karbolgentianaviolett, $1^1/_2$ min. Lugol, dann Alkohol bis zur makroskopischen Entfärbung) gefärbten Präparate zeigen in dem Teile des Präp., wo die Retezellen normal sich färben und wo die Körnerschicht stark entwickelt ist, den unteren Abschnitt der Hornschicht intensiv blau verfärbt, und man kann bei starker Vergrößerung hier dunkelblaue Granula unterscheiden; dagegen entfärbt sich in jenem Präparatabschnitt, wo die Retezellen den Farbstoff nicht aufnehmen und die äußere Schicht undeutlich wird, die

Hornschicht in ihrem ganzen Bereiche. Die oberflächlichste Hornschichte färbt sich jedoch nach Gram auch dort nicht, wo der untere Abschnitt intensiv gefärbt wird.

Zur Eleidin-Färbung benutzten wir die von Dreysel-Oppler im Arch. für Derm. und Syph. im Jahre 1895 angegebene Methode. Das exstirpierte Partikelchen, in Celloidin eingebettet, wird mit trockenem Messer geschnitten und die Schnitte in folgende Lösung gelegt:

Carmini,
Liquor amon. caust.,
Sol. aquos. conc. ac. picrin. aa *g* 1·0,
Aq. destill. *g* 200·0.

Darauf wird der Schnitt kurze Zeit in die $^1/_2\%$ alkoholische Ac. pikrin.-Lösung gelegt, dann in absol. Alkohol, dann um das Celloidin zu entfernen ins Nelkenöl und in Balsam eingebettet. Auf den auf diese Weise verfertigten Präparaten konnten wir konstatieren, daß der untere Abschnitt der Hornzellenschicht eine leichte Rosafärbung zeigte und zwar gleichmäßig, sowohl in dem Teile mit normalem Rete, als auch in jenem, wo die Retezellen pathologisch verändert sind. Zu Zwecken der Kontrolle färbten wir auch Schnitte aus normaler Haut der Handfläche, ebenfalls in Celloidin eingebettet, auf dieselbe Weise. Wir fanden, daß bei der normalen Haut durch diese Methode die Eleidinmassen in der Hornzellenschicht wunderschön satt rot gefärbt werden. Ich denke, daß wir daher berechtigt sind in unseren Präparaten in der Hornzellenschichte auf einen Eleidinmangel zu schließen, wodurch nur die Schlußthesis der Autoren dieser Färbemethode bestätigt wird, daß nämlich die Menge Eleidins in der Epidermis nicht immer der Menge des Keratohyalins proportioniert ist.

Zur Färbung der Epithelialfasern benutzten wir die von Herxheimer im Arch. f. mikr. Anatomie im Jahre 1898 angegebene Methode. Die Schnitte wurden in eine konzentrierte wässerige Lösung von Kresylechtviolett gelegt und bis zur Dampfbildung erwärmt. Darauf wurden sie auf kurze Zeit in Aether acetico-aceticus (Merck) gelegt, wurden im Alkohol entwässert, in Ol. cariophyll. von Celloidin befreit, in Xylol aufgehellt und in Balsam eingebettet. Obzwar eine größere Anzahl von Präparaten durch diese Methode gefärbt wurde, ist es uns doch nicht gelungen, jene typischen dunkelblau gefärbten Fasern sichtbar zu machen. Die Retezellen aus dem nicht färbbaren Abschnitt zeigen zwar eine deutliche fasrige Struktur des Protoplasmas, aber diese Fasern verlaufen ganz unregelmäßig, verflechten sich an vielen Stellen untereinander, entsprechen jedoch keineswegs jenem regelmäßigen Bilde, das echte Epithelialfasern uns

darbieten. Was die spezielle Färbung des Coriums betrifft, so zeigen weder die Bündel kollagenen Bindegewebes, nach van Gieson gefärbt, noch die elastischen Fasern-Färbung Unna-Taenzer — etwas abnormes.

Wir gehen jetzt, nach der Erwähnung der klinischen Analyse, die sowohl makro- als auch mikroskopisch gemacht wurde, zur Klassifikation dieser Affektion über. Als Einleitung soll hier ein Zitat aus der schon erwähnten Vörnerschen Arbeit dienen:

„Es liegt gewissermaßen in der Natur jeder übermäßigen Hornbildung begründet, daß sie einer anderen, auch wenn sie ätiologisch nicht das geringste miteinander zu tun haben, doch in ihrem äußeren mehr oder weniger ähnlich, beziehentlich, daß sie einzelne Symptome mit derselben gemeinsam haben kann. Wir wollen hierbei nur daran erinnern, daß auch Lichen ruber, Psoriasis vulgaris, Syphilis und die chron. Arsenintoxikation an Flachhänden und Fußsohlen dem Keratoma palmare et plantare hereditarium sehr ähnliche Hornschichthypertrophien produzieren können. Indessen die genaue Kenntnis dieser Affektion verbietet uns selbstverständlich sie miteinander oder mit unserem Keratom für gleichartig zu halten. Wir wissen, daß diese Krankheiten im Gegensatz zum Keratoma palmare et plantare hereditarium entweder überhaupt nicht hereditär sind, oder wenn es der Fall ist, sich niemals rein lokal in gleicher Form an Flachhänden und Fußsohlen vererben, daß sie nur in seltenen Fällen ausschließlich diese Regionen befallen, gewöhnlich in irgend einer für die betreffende Affektion typischen Form auch am übrigen Körper vorhanden sind, daß die von ihnen hervorgerufene übermäßige Hornbildung an den Flachhänden und Fußsohlen niemals in sämtlichen Symptomen mit dem Keratoma palmare et plantare hereditarium übereinstimmt; weiter, daß Ursache, Beginn und Verlauf dieser an Flachhänden und Fußsohlen bestehenden Krankheitsformen ein anderer ist und schließlich, daß die histologische Struktur für die betreffenden Krankheiten eine bezeichnende, vom Keratom durchaus verschiedene ist. Diese Gründe sind genau dieselben, welche uns zwingend veranlassen, das Keratoma palmare et plantare hereditarium von der Ichthyosis, dem Cornu cutaneum, den ichthyosisformen Naevis etc. zu trennen."

Auf Grund dieses Zitates und dessen, was wir bei der klinischen und histologischen Beschreibung unseres Falles erwähnt haben, können wir, wie ich denke, im voraus sämtliche sogen. symptomatischen Hyperkeratosen, das heißt Plantarkeratome, die der Ausdruck einer anderen Erkrankung sind: Ekzem, Psoriasis, Lichen ruber, Pityriasis rubra pilaris, Ichthyosis, Syphilis, Lepra, endlich toxische Keratome — spez. Arsenkeratom — ausschließen. Bei der weiteren differentiell-dia-

gnostischen Analyse zogen wir in Betracht die Möglichkeit des Ursprungs dieser Affektion auf nervöser Basis. Einen solchen Fall beobachteten wir vor etwa zwei Jahren an unserer Klinik.

Es handelte sich um einen 41 Jahre alten Mann N. S., der im Jahre 1903 sub Prot. Nr. 10.915 aufgenommen wurde. Anamnese: Vater des Patienten ist im hohen Alter an Asthma gestorben, Mutter und fünf Geschwister gesund. Er selbst hat in der Jugend „Skrofeln" durchgemacht. Andere Tuberkelsymptome hatte er nicht. Im Alter von 22 Jahren heiratete er, ist Vater von zwei gesunden Kindern. Zwischen der Geburt des ersten und zweiten Kindes lag ein Abortus. Venerische Infektion wird absolut negiert. Im Alter von 35 Jahren wurde er wegen einer zwischen den Zehen des rechten Fußes sitzenden Affektion auf der dermatologischen Klinik des Prof. Pick behandelt. Diese Affektion soll als Folge allzustarken Fußschweißes aufgetreten sein. Von der jetzigen Erkrankung war damals noch keine Spur. Diese begann vor etwa 4 Jahren und zwar an den Flachhänden und Fußsohlen mit der Bildung harter warzenähnlicher Exkreszenzen. Der übrige Körper zeigte sonst keine Krankheitserscheinungen. Der Patient konnte gut arbeiten, ohne daß er sich krank fühlte. Erst vor fünf Monaten empfand er starkes Brennen und Stechen in den Füßen, das etwa zu den Malleolen hinaufreichte; an den Waden Sensationen von Vertaubtsein. Diese Fußschmerzen persistieren sowohl beim Stehen als auch im Liegen, zeichnen sich durch einen paroxysmalen Charakter aus, und der Pat. erzählt, daß er die Empfindung hat, wie wenn jemand mit einem Rasiermesser über die Fußsohle fahren würde, worauf jenes Brennen entsteht, das nach einiger Zeit wieder verschwindet. Vor Beginn dieser Schmerzen hatte der Pat. zuerst an den Fußsohlen die Empfindung, wie wenn er auf Eis stünde, nämlich ein starkes Kältegefühl. Dieses Kältegefühl persistierte ohne Remissionen längere Zeit, und verschwand allmählich etwa im Laufe von drei Wochen, nachdem sich langsam die jetzigen Schmerzempfindungen eingestellt hatten. In der letzten Zeit hat Patient etwa 20 *kg* an Gewicht verloren. Vor etwa 6 Wochen sah er auch, daß die Haut der Bauchgegend, die früher weiß war, dunkler pigmentiert wird. Den weißen Flecken in der braunen Haut widmete er keine Aufmerksamkeit. In dieser Zeit stellte sich auch das Gefühl vom Starrwerden in den Fingern ein. Dieses Gefühl erschwert dem Pat. die Arbeit und macht ihm das Arbeiten unmöglich, da er das Werkzeug nicht gut in der Hand fühlt und daher dasselbe nicht beherrschen kann. Was den übrigen Befund betrifft, so erfahren wir, daß der Pat. anfangs Magenbeschwerden hatte, häufig erbrochen hatte, wenn er etwas Fettes gegessen hat; Stühle waren eher diarrhoisch. Dabei hatte er das Gefühl der Eingenommenheit des Kopfes, manchmal auch Schwindelgefühl, besonders beim Versuche sich zu setzen oder aufzustehen; Pat. fiel jedoch nie. Herzbeschwerden waren keine vorhanden. Ob in der letzten Zeit die Hautpigmentation zunimmt oder nicht, weiß er nicht anzugeben. Das Schwindelgefühl und das Erbrechen

dauerten etwa drei Wochen, dann verschwanden sie, so daß jetzt der Pat. bei gutem Appetite ist. Beim Gehen empfindet jedoch der Pat. eine bedeutende Schwere in den Füßen, bald sinkt der eine, bald der andere Fuß, wie wenn ihm die Knie einsinken würden. Beim Hinaufsteigen auf die Treppe muß sich der Pat. mit den Händen nachhelfen, beim Absteigen der Treppe muß er eine Stufe nach der anderen besichtigen und betasten. Auf der ebenen Fläche kann er auch im Finstern gut herumgehen, ohne zu taumeln. — Was den Alkoholabusus betrifft, gibt er zu, daß er bei seinem Berufe als Gastwirt und Fleischer mehr getrunken hat, bis zu etwa 6 Litern täglich. Sonst war er kein starker Raucher. Sexual- und Harnfunktion unverändert, normal.

Status praesens: Pat. von mittlerer Gestalt, starkem Knochenbau, mittelgutem Ernährungszustand. Schädel symmetrisch, die Stirn verliert sich nach hinten mäßig abgeflacht, Temporalgefäße gewunden, Ohrenläppchen angewachsen, Ohrenmuscheln nicht ganz symmetrisch, der rechte Antihelix mehr zum Helix genähert als der linke; Lidspalten gleich, Pupillen eng, gleich weit, reagieren sowohl auf Licht direkt und konsensuell als auch auf die Akkomodation sehr lebhaft, kein Hippus vorhanden.

Bulbusbewegungen normal, Facialis- und die Zungeninnervation auch normal. Zunge belegt, Uvula weicht nach links ab, auf der Hinterfläche des Pharynx frische weiße Narben. Plexus brachialis nicht schmerzhaft. Sämtliche Bewegungen im Schulter-, Ellbogen- und Karpalgelenke werden in ihrer ganzen Extensität mit der Anwendung der richtigen motorischen Kraft durchgeführt.

Die peripheren Nerven der oberen Extremität nicht schmerzhaft An den ausgestreckten Fingern kein Tremor. Links werden die einzelnen Finger gut adduziert und abduziert; die Adduktion jedoch des Kleinfingers und die Abduktion des IV. Fingers findet nur mit einer geringen motorischen Kraft statt; derselbe Befund ist noch stärker an der rechten Hand ausgeprägt. Bei der Flexion bleibt nur der Kleinfinger etwas zurück. Die Bewegungen des Daumens, mit Ausnahme der extremsten Opposition rechts, die etwas schwächer ist, als auch die Bewegungen der übrigen Finger sind sonst normal. E. D. rechts 22, links 20. Mit Ausnahme des ersten Intermetakarpalspatiums, das etwas eingesunken erscheint, zeigt sich keine Atrophie der Handmuskulatur. Mechanische Muskelreizbarkeit lebhaft; der Bicepsreflex normal. Auch an den Unterextremitäten keine Muskelatrophie nachweisbar; an den Unterschenkeln Varices. Die Haut an den peripheren Partien ist cyanotisch. Bei Adduktion der Fersen steht Patient ganz gut, erst bei Lidschluß deutlich wahrnehmbares Schwanken. Bei einer raschen Beugung und Streckung des Rumpfes steht der Kranke auch bei offenen Augen unsicher. Beim Lidschluß genügt eine leichte nach Vornebeugung, um den Pat. aus seiner Position zu bringen. Rasches Beugen und Strecken wird unmöglich wegen starken Schwankens.

Am linken Fuß allein stehend kann sich der Pat. nur einige Sekunden halten, am rechten Fuß allein und an den Fußspitzen gar nicht.

Nervi ischiadici bei stärkerem Drucke etwas schmerzhaft. Das Lasègue sche Symptom beiderseits ziemlich ausgeprägt. Die Bewegungen der Unterextremitäten werden mit Anwendung normaler motorischer Kraft in normaler Extensität ausgeführt. Keine Ataxie der Unterextremitäten bei Horizontallagerung des Pat., kein Tremor bei der Streckung der Unterextremitäten. Die Reflexe am Cremaster, Hypogastrium und Bauche normal, am Epigastrium schwach. Das Rückenmark zeigt bei Perkussion keine Schmerzhaftigkeit, bei Bewegungen wird dasselbe nicht geschont. Keine Wurzelsensibilität. Patellar- und Achillessehnenreflexe fehlen. Wenn der Pat. langsam herumgeht, so sehen wir, daß sich bei jedem Auftreten die Zehen zwei- bis dreimal von der Unterlage abheben und daß der Pat. auf dem Fuß, mit dem er auftritt, leicht zu taumeln anfängt. Sobald der Pat. mit seinen Augen sich zu kontrollieren aufhört, wenn er z. B. auf die Decke hinaufschaut, so tritt er gleich auf einer breiteren Basis auf, die Schritte werden ungleich groß, die Richtung wird nicht richtig erhalten, er tritt mit einem Fuß auf den anderen und das Taumeln an dem auftretenden Fuß wird deutlicher. Bei geschlossenen Augen ist der Gang deutlich ataktisch auf breiter Basis. Er bringt es zu stande auf einer geraden Linie langsam zu schreiten, wird das Gehen schneller, so schwankt er deutlich dabei. Bei der Körperwendung zeigt sich kein besonderes Schwanken; zu einer brisken Wendung kann man ihn jedoch nicht bringen. Wenn Pat. ganz frei steht, so sieht man deutlich das Sehnenspiel an den Waden und deutliche Hyperextension in der Kniegelenksgegend. Plantarreflexe normal. Muskelsinn an den Oberextremitäten normal, an den Unterextremitäten für gröbere Bewegungen auch normal, für Bewegungen der einzelnen Finger nicht richtig, da der Pat. zum Beispiel dorsale Flexionen für plantare hält. Taktile und Schmerzempfindung normal.

Status dermatologicus: An der Haut des Pat. sehen wir zweierlei Veränderungen und zwar vor allem Veränderungen am Rumpfe und an den Extremitäten und dann an den Fußsohlen und den Flachhänden. Was die ersteren betrifft, so fällt vor allem die Hyperpigmentation der Haut am Bauche, an den Seitenflächen des Brustkorbes, beider Gesäße, der Innenfläche beider Oberarme und Oberschenkel auf. Die maximale Veränderung finden wir am Bauche, wo wir eine sepiabraune Verfärbung konstatieren. In dieser braunen Fläche finden wir dann zahlreiche, größtenteils stecknadelkopfgroße, oder nur ein wenig größere weiße Flecke, dicht nebeneinander liegend diffus zerstreut vor, so daß die Haut des Pat. ein scheckiges Aussehen annimmt. Diese weißen Flecke finden wir auch an denjenigen Stellen, wo die Pigmentation nicht so intensiv ist, so z. B. an der Brust; sie fehlen jedoch an der Volarseite der Vorderarme. Sonst zeigt die Haut des Rumpfes keine besonderen Veränderungen, sie ist weich, nur vielleicht etwas trockener als de norma. Das Gesicht zeigt keine Veränderungen.

An den Handflächen sehen wir, daß die Haut atrophisch ist; an derselben finden wir dann zerstreut warzenförmige Exkreszenzen, die

hart sind, stecknadelkopfgroß, größtenteils solitär stehend, nur am Antithenar etwas dichter gruppiert und die an der Volarseite der ersten Phalanx des rechten Ringfingers eine lineare Anordnung einnehmen. Neben diesen Erhebungen finden wir auch kleine ringförmige Depressionen mit leicht elevierten Rändern. An einigen Stellen sieht man in der Umgebung jener Exkreszenzen einen ganzen Ring der hypertrophischen Hornschichte, so daß es scheint, als ob eine solche Exkreszenz aus einer besonderen Areola hervortreten würde. An den Fußsohlen ist die Hornschicht diffus hypertrophisch, besonders über den Metatarsalköpfchen, wo eine besondere Kante am Übergange von der Fußsohlenhaut in die volare Zehenhaut gebildet wird. Diese diffuse Hyperplasie finden wir in denselben Grenzen, wo auch de norma den Fußsohlen mächtigere Hornmassen aufgelagert sind; es bleibt daher die Gegend der Fußwölbung ganz frei; an der Ferse reicht die Hyperplasie etwa in die Höhe 1 *cm* vom Plantarniveau. Auf dieser hyperkeratotischen Basis tritt eine ganze Anzahl von harten papillären Exkreszenzen auf, die hier weit dichter nebeneinander gelagert sind als an den Flachhänden; sie zeigen jedoch sonst keinen makroskopischen Unterschied von den Gebilden an den Händen. An den Rändern der pathologischen Herde finden wir keine Hyperämie oder sonstige Entzündungsreaktion. An den Nägeln sowohl an den Händen als auch an den Füßen keine besonderen Veränderungen.

Aus der oben erwähnten Krankengeschichte geht hervor, daß wir in diesem Falle jene hyperkeratotischen Veränderungen an den Flachhänden und Fußsohlen mit größter Wahrscheinlichkeit für Folgeerscheinung der Veränderungen im Nervensystem halten können, gerade so wie auch die Anomalien in der Pigmentierung der Haut des Patienten und zwar derjenigen Veränderungen die wir neurologisch als Tabes dorsualis bezeichnen müssen. Wir konnten leider den Pat. nicht dazu bringen, sich zum Zwecke der mikroskopischen Untersuchung ein Hautstückchen exstirpieren zu lassen, so daß dieser Fall ohne histologische Kontrolle blieb.

Daß bei dem ersten Pat., dessen Krankengeschichte im Anfange angeführt wurde, es sich nicht um einen analogen Fall gehandelt hatte, geht deutlich aus dem gänzlich negativen Befunde an seinem Nervensysteme hervor, welches zu diesem Zwecke gründlich untersucht wurde.

Nachdem wir nun sämtliche Affektionen, von denen bis jetzt die Rede war, ausgeschlossen haben, insbesondere auch das gewöhnliche Tyloma plantare, von dem unsere Affektion durch Ursprung, Verlauf und auch das histologische Bild sich genügend unterscheidet, erübrigt uns noch das Verhältnis dieser

Affektion zu dem sogen. Keratoma palmare et plantare hereditarium zu beleuchten. Unter dieser Bezeichnung verstehen wir nach der Definition des Prof. Janovský in der schon oben zitierten Arbeit, jene Hyperkeratose der Flachhände und Fußsohlen, die nur an diesen Stellen ihren Sitz hat und hier mehr oder weniger intensiv entwickelt ist und deren Charakteristik darin gipfelt, daß sie in bestimmten Familien von einem Gliede auf Kind und Enkel vererbt wird. Wenn wir also diese Definition mit der Affektion unseres Pat. vergleichen, so sehen wir, daß wir es auch hier mit einer an den Fußsohlen beschränkt lokalisierten und hereditär in drei Generationen erscheinenden Affektion zu tun haben. Eine Affektion, die gewiß der obigen Definition genau entspricht, besonders wenn wir einzelne Symptome des hereditären Keratoms untersuchen und mit den Symptomen unseres Falles vergleichen.

Das Keratoma palmare et plantare hereditarium beginnt schon in der ersten Kindheit. Einige Autoren geben an, daß schon in den ersten Wochen des extrauterinen Lebens die Hyperkeratose an den genannten Stellen erschienen war, andere behaupten wieder, daß sich dieselbe erst dann entwickelte, als das Kind herumzugehen begann.

Was die Lokalisation betrifft, werden durch das Keratoma palm. et plant. heredit. wie der Name selbst schon besagt, Flachhände und Fußsohlen affiziert und zwar in der Regel in der Form einer diffusen Hyperplasie der Hornschichte an diesen Stellen. Dubreuilh erwähnt jedoch, daß in dem Halipréschen Falle die Affektion als herdförmige Verdickung der Hornschicht auftrat, wobei einer der Herde an der Ferse lag und in einen engen, an der Außenseite der Fußsohle ziehenden Streifen auslief, der andere Herd sich über dem Köpfchen des ersten Metatarsus befand. Allgemein wird weiter erwähnt, daß die Flachhände gewöhnlich weniger erkrankt sind als die Fußsohlen. Am Rande der hyperplastischen Hornschichte sieht man in der Regel eine bläulichrot verfärbte Zone, die den Übergang des pathologischen Herdes in das gesunde Gewebe bildet und einige Autoren, Thost insbesondere, schreiben diesem Symptome eine wichtige Rolle zu, was die Progression der Affektion betrifft. Andere Autoren (wie Unna) haben bei

ihren Fällen diese Zone nicht gefunden, wodurch natürlich dieses Symptom an Wichtigkeit verliert, da es nicht konstant erscheint. Die Schweißsekretion war fast bei allen in der Literatur erwähnten Fällen erhöht.

Die Patienten zeigen gewöhnlich keine subjektiven Beschwerden, nur manchmal, wie in den Raff schen Fällen, wurde Druckschmerzhaftigkeit angegeben. Was den Verlauf betrifft, so bleibt die schon einmal entwickelte Affektion stationär und dort, wo sich infolge der Hyperidrose eine Exfoliation der angehäuften Hornmassen einstellte, kam es wieder bald zur neuen Anhäufung derselben, ebenso wie in denjenigen Fällen, wo die Hornmassen künstlich entfernt wurden.

Wenn wir jetzt diese in nuce erwähnten Hauptpunkte, die das klinische Bild des hereditären Keratoms bilden, damit vergleichen, was wir bei der Beschreibung der Krankheit unseres Patienten angegeben haben, so finden wir, daß es eine ganze Reihe von Symptomen gibt, die unser Fall zeigte und die identisch sind mit denen des hereditären Keratoms. Vor allem ist es das hereditäre Moment, das hier auffällt, dann der stationäre Charakter der Affektion, die nicht einmal nach der operativen Entfernung der pathologisch angehäuften Hornmassen und auch nicht durch die Anwendung der wirksamsten keratolytischen Mittel alteriert wurde und schließlich die Hyperidrose. Dagegen gibt es auch eine Anzahl von Symptomen, durch die unser Fall von dem gewohnten Bilde des hereditären Keratoms sich unterscheidet; ein Moment, welches sich jedoch ganz gut nicht durch den prinzipiellen, sondern vielmehr durch den graduellen Unterschied in der Entwicklung beider Erkrankungen erklärt. Es genügt, wenn wir uns auf den Standpunkt stellen, daß unser Fall nur einen leichten Intensitätsgrad im klinischen Bilde dieser Affektion repräsentiert. Wir haben bei dem Aufzählen der Symptome des hereditären Keratoms gesagt, daß die Fußsohlen in der Regel stärker erkrankt sind als die Flachhände. Wir können uns daher nicht wundern, wenn wir in der Intensitätsskala dieser Affektion einen Fall finden, wo die Hände ganz frei und die Füße nur minimal affiziert sind, da sie nur einige Herde aufweisen. Diesen geringsten Entwicklungsgrad stellt also auch unser Fall vor. Nach dem

gleichen Prinzipe kann man auch das ziemlich späte Auftreten der Erkrankung bei unserm Patienten erklären. Es ist leicht begreiflich, wenn die intensiv entwickelten Fälle schon in der ersten Kindheit, und wenn dagegen die wenig entwickelten erst viel später zur Manifestation gelangen. Daß bei unserem Falle einige Symptome — wie z. B. die marginale Zone — fehlten, fällt nicht so ins Gewicht, da auch bei anderen in der Literatur erwähnten Fällen diese nicht erwähnt wurde. Was die klinischen Symptome also betrifft, spricht kein einziger dagegen, daß wir es hier mit dem Keratoma plantare hereditarium zu tun haben, nachdem wir unseren Fall für den geringsten Grad dieser pathologischen Affektion halten.

Wir gehen jetzt auf den histologischen Befund näher ein, den wir bei unserem Falle oben erwähnt haben. Dazu ist notwendig unseren histologischen Befund mit anderen Befunden, wie sie bei hereditärem Keratom gemacht wurden zu vergleichen. Dazu dient am besten die Arbeit Vörners, welche über das hereditäre Keratom speziell handelt und auch neueren Datums ist. Kurz resumiert fand Vörner folgendes:

Das Corium zeigt nichts pathologisches. Die wesentlichsten Veränderungen weist die Epidermis auf. Die Hornzellenschicht ist stark entwickelt, ebenso auch das Rete Malp., welches gegen die Cutis zu wie in einer Ebene abgeschnitten erscheint, welcher Eindruck nach Vörner dadurch hervorgebracht wird, daß die Einsenkungen der Cutis in die Papillenschicht relativ sehr bedeutend sind und nicht stumpfkegelförmige Gestalt wie normalerweise, sondern zumeist Trapezform aufweisen. Was die Form und Tinktionsfähigkeit der Retezellen betrifft, fand V. an seinen Präparaten zweierlei bedeutend verschiedene Partien. In einer Partie fand er außer der Massenzunahme in dieser Schicht keine Abweichungen vom Normalzustande, denn er erwähnt nur die bekannte Zellstachelentwicklung in diesem Stratum. Das stratum granulosum ist bedeutend vergrößert und enthält viel Keratohyalin. Darauf beschreibt V. die mächtige über dem strat. granulosum gelagerte und dem strat. lucidum entsprechende Schicht, die sehr reich ist an Eleidin. Darauf folgt das mächtige Hornzellenlager, das verchiedenen Farbstoffen gegenüber das gleiche Verhältnis einnimmt, wie die Hornschicht der normalen Fersenhaut. Die zweite Partie des Präparates ist nach der Beschreibung V. durch besondere Streifen gebildet und unterscheidet sich von der ersteren hauptsächlich durch das Verhalten der über den Interpapillarzapfen liegenden Retezellen. Diese Veränderungen bestehen darin, daß die Zellen sich vergrößern und das in ihrem Protoplasma Licht durchlassende Vacuolen erscheinen, durch welche der Kern desto mehr deprimiert er-

scheint, je mehr und je größere Vacuolen entstehen. Der Kern bleibt dabei unverändert. Das Protoplasma dieser Zellen zeigt faserige Struktur. Die Kromayersche Färbung der Epithelialfasern in diesen Partien fiel negativ aus. Die Interzellularräume sind hier beträchtlich erweitert, so daß an einigen Stellen bläschenförmige Lücken entstehen. Diese Stellen fallen schon bei schwacher Vergrößerung dadurch auf, daß die Zellen sich hier viel schwächer färben als in der ersteren Partie. Stratum granulosum erscheint über diesen Stellen noch viel mächtiger, die übrigen Epidermisschichten ohne Abweichungen von der Norm. Vörner schließt daraus, daß der pathologische Prozeß bei Keratoma palmare et plantare hereditarium nur darin besteht, daß sämtliche Epidermisschichten zum Unterschiede vom normalen Zustand bedeutend vergrößert sind, daß aber die Zellentwicklung vom Rete bis zu den Hornschichtlamellen dieselben Phasen durchmacht wie de norma.

Es fehlt ein jedes Entzündungssymptom. Er hält daher nach seinen Untersuchungen den pathologischen Prozeß für ein Riesenwachstum der Epidermis, was an die Epidermis bei einigen Sohlengängern erinnert. Die Veränderungen dann in denjenigen Partien, wo die Retezellen alteriert sind, erklärt er durch Imbibition dieser Reteteile mit Schweiß und stützt diese seine Meinung darauf, daß diese Veränderungen an den Durchtritt der Schweißdrüsen durch jene Partien geknüpft sind. Er verwirft entschieden die Möglichkeit irgend einer anderen Exsudation.

Wenn wir jetzt den histologischen Befund bei unserem Falle mit dem Inhalte der Arbeit Vörners vergleichen, so finden wir in groben Umrissen in diesen beiden Fällen gleiche Verhältnisse und Zustände; nur einige Abweichungen haben wir konstatiert, die sich auf das Verhalten des Keratohyalins, Eleidins und den Epithelfasern beziehen und von geringerer Wichtigkeit sind. Auch wir konnten an unseren Präparaten zweierlei Partien konstatieren, vor allem diejenige, die sich nur durch eine viel mächtigere Entwicklung einzelner Epidermisschichten vom normalen Zustande unterscheidet. Bei unserem Fall ist noch der Zustand interessant, daß diese Partie der Umgebung des hyperkeratotischen Herdes entstammte. Wir müssen daraus schließen, daß der pathologische Prozeß nicht nur auf jenen sichtbaren Herd beschränkt blieb, sondern daß er viel weiter hinausreichte, nur daß dies hier nicht makroskopisch auffiel. Durch diesen Umstand wird nun wieder unsere Supposition unterstützt, daß es sich nämlich um hereditäres Keratom geringsten Grades gehandelt hat.

Auch was die anderen Partien unserer Präparate betrifft, die durch veränderte Tinktion und alterierte Form der Retezellen über den Papillen auffielen, stimmt unser Befund fast gänzlich mit demjenigen Vörners überein. Auch wir haben gefunden, daß die Zellen dieser Retepartien sich schlecht färben, daß ihr Volumen zunimmt und daß ihre Interzellularräume breiter werden und wir haben dadurch auch die relative Volumzunahme des Rete in diesen Partien den übrigen Partien gegenüber erklärt. Auch wir konnten in diesen Zellen Lücken konstatieren, die den Kern verdrängen und an einigen Stellen eine bedeutende Größe erreichen. Was die Erklärung dieser Veränderungen betrifft, so akzeptieren wir die Erklärung Vörners, daß es sich hier um durch Schweißimbibition bedingte Veränderungen handelt, denn auch wir konnten feststellen, daß die Veränderungen an Ausführungsgänge der Schweißdrüsen geknüpft sind. Auch wir müssen irgend welchen Exsudationsprozeß in Abrede stellen, weil wir nirgends, weder im benachbarten Corium, noch zwischen den Retezellen selbst etwas finden konnten, was für die Exsudation spräche. Wodurch jedoch diese Imbibition entsteht, oder was ihre letzte Ursache darstellt, das konnten wir aus dem Studium unserer Präparate nicht erklären. Ein Umstand ist auffallend und zwar daß diese Imbibitionsveränderungen desto mehr zunehmen, je mehr man sich der Hautoberfläche nähert; wir wagen es jedoch nicht irgend einen Schluß daraus zu ziehen. Andererseits bilden aber diese Veränderungen, besonders jene Lückenbildung in Zellen und Interzellularräumen eine gute histologische Stütze für die klinischen Beobachtungen Bennets und Alpars. In den von diesen Autoren beschriebenen Fällen begann die Erkrankung mit Blasenbildung, worauf es erst zur Hyperkeratose kam. Nach dem Befunde von V. und uns kann man sich gut vorstellen, daß es bei dieser Schweißimbibition nicht bloß bei der Bildung mikroskopischer Bläschen bleiben muß, sondern daß es in exzessiven Fällen auch zur makroskopischen Bläschenbildung kommen kann.

Aus diesem Vergleiche unseres Befundes mit dem histologischen Befunde beim Keratoma palmare et plantare hereditarium geht hervor, daß das histologische Bild bei unserem Falle nicht gegen die Annahme spricht, daß es sich ums Kera-

toma hereditare gehandelt hat, sondern daß es diese, klinisch oben nachgewiesene Annahme vielmehr unterstützt.

Zuletzt muß ich noch folgendes erwähnen. Besnier teilt in dem internationalen Atlas seltener Hauterkrankungen die symmetrischen Hyperkeratosen der Extremitäten in 4 Gruppen ein.

In die erste Gruppe rechnet er die angeborenen und hereditären symmetrischen Keratodermien an den Händen und Füßen. In die zweite die symmetrischen Keratodermien der Hände und Füße, die sich in der Kindheit entwickeln erythematösen und entzündlichen Charakter haben, und vielleicht in einer gewissen Beziehung zu irgend einer Affektion des zentralen Nervensystems stehen.

In die dritte Gruppe zählt er diejenigen symmetrischen Keratodermien der Hände und Füße, besonders der letzteren, die in isolierten und multiplen Herden an den Fußsohlen auftreten, ganz unabhängig von der äußeren Druckeinwirkung sind und die gewiß wie die letzteren eine zentrale trophoneurotische Ursache haben.

In die vierte Gruppe reiht er: Keratodermien an den Händen und Füßen ein, die in jedem Alter und durch Einfluß einer ungewohnten Arbeit entstehen und die jedoch mit den gewöhnlichen Callositäten nicht identifiziert werden dürfen.

Nach dieser Ansicht Besniers könnte es vielleicht scheinen, daß man die Affektion unseres Patienten eher in die dritte als in die erste Gruppe einzureihen geneigt wäre. Gegen diesen Einwand können wir nach dem Stande unserer heutigen Kenntnisse der Hyperkeratosen keinen anderen Grund anführen, als das Zitat aus der Arbeit Dubreuilhs: „Le caractère héréditaire de cette maladie (Keratodermie symmétrique héréditaire) est le trait dominant de son étiologie et à vrai dire c'est tout ce que nous en savons."

Meinem Chef dem Herrn Prof. Dr. V. Janovský danke ich hiemit für die vielen Ratschläge und die Unterstützung bei der Verfassung dieser Arbeit.

Literatur.

Dubreuilh. Keratodermies symmétriques. La pratique dermat.

Besnier. Keratodermie symmétrique des extrémités. Atlas intern. des maladies rares de la peau. V.

Dreysel-Oppler. Beiträge zur Kenntnis des Elleidins. Arch. f. Derm. u. Syph. 1895. Bd. XXX:

Schütz. Über die vom Druck unabhängige Tylosis palmarum der Erwachsenen. Arch. f. Derm. u. Syph. 1900. Bd. LIX.

Vörner. Zur Kenntnis des Keratoma heredit. palmare et plantare. Arch. f. Derm. u. Syph. 1901. 56.

Janovský. Hyperkeratosen: Handbuch der Hautkrankheiten von Mráček. 1901. III. Bd.

Unna. Über das Keratoma palmare et plantare hereditarium. Arch. f. Derm. u. Syph. 1883. Bd. XV.

— Die Histopathologie der Hautkrankheiten. 1894.

Kaposi. Pathol. und Therapie der Hautkrankheiten. 1889.

Erklärung der Abbildungen auf Taf. VII u. VIII.

Mikrophotogramm I. Hämatoxylingefärbtes Übersichtspräparat. Reichert Occ. 2. Obj. 1.

Sc' Sc. = stratum corneum.

Sl. = stratum lucidum.

R. M. = Rete Malpighii.

Mikrophotogramm II. Präp. nach van Gieson gefärbt. Reichert Occ. comp. 4. Obj. 4.

Das übrige im Texte erklärt.

Aus der k. k. Universitätsklinik für Geschlechts- und Hautkrankheiten in Wien (Vorstand Prof. Dr. E. Finger).

Beitrag zur Pathogenese der venerischen Bubonen.

Von

Dr. **B. Lipschütz** in Wien.

Über die Pathogenese der „venerischen Bubonen", d. h. der im Anschluß an das Ulcus venereum auftretenden Drüsenentzündungen herrscht bis heute keine vollkommene Klärung der Ansichten. In zahlreichen älteren Arbeiten und zuletzt noch in einem 1902 erschienenen Sammelreferate M. v. Zeißls wurde angenommen, daß nicht nur der D. B., sondern daß auch andere Mikroorganismen, namentlich der Staphylococcus pyogenes aureus (et albus), im stande seien, Bubonen zu erzeugen, daß die Ätiologie derselben also keine einheitliche wäre und aufgefordert durch weitere Untersuchungen festzustellen, ob diese Annahme nicht noch weiter eingeschränkt werden müsse. Durch die exakten Untersuchungen Buschkes und später Adrians wurde jedoch immer mehr und mehr die Annahme wahrscheinlich gemacht, daß Ulcus molle und venerische Bubonen ätiologisch identische pathologische Prozesse, sämtliche durch den D. B. bedingt, darstellen. Den vollständigen Beweis dieser ätiologischen Identität konnte jedoch nur die völlige Übereinstimmung der einerseits aus venerischen Geschwüren und aus venerischen Bubonen andererseits vorgenommenen kulturellen Untersuchungen erbringen. Schon Be-

zançon und seine Mitarbeiter haben sich bei der Untersuchung von Bubonen der von ihnen entdeckten Kultur des D. B. bedient und an einem größeren Untersuchungsmateriale hat Tomasczewski ebenfalls dieses Untersuchungsmittel mit Erfolg verwendet. Meine Untersuchungen, die schon im April 1904, vor Erscheinen der Tomasczewskischen Arbeit, im Gange waren, verfolgen den Zweck mit Heranziehung und Kombination sämtlicher von früheren Forschern benutzten Hilfsmitteln, an einem größeren Krankenmateriale einen Beitrag zum Studium der Pathogenese der venerischen Bubonen zu liefern.

Es erscheint mir geboten, an dieser Stelle eine historische Darstellung der Entwicklung der Lehre der venerischen Bubonen zu geben, umso mehr als ich auf zahlreiche der vorliegenden Untersuchungen später werde zurückkommen müssen.

Überblickt man die zahlreichen Arbeiten, die zur Erforschung der Pathogenese der Bubonen seit Ricord bis auf den heutigen Tag angestellt worden sind, so kann man sowohl nach dem leitenden Untersuchungsprinzip, das ja als wichtigstes Kriterium in der Beurteilung der gefundenen Tatsachen diente, als auch chronologisch drei Perioden unterscheiden. Die erste reicht von Ricord bis auf die Untersuchungen Kreftings und stellt denjenigen Zeitabschnitt dar, in welchem ausschließlich die Haftung der Inokulation als beweisend galt, das Virus des Ulcus venereum war entweder noch nicht bekannt, oder konnte doch jedenfalls im Buboeiter nicht nachgewiesen werden. Allerdings wurden schon vor Ricord, so von Hunter, Caron etc. Impfungen mit Buboeiter vorgenommen, um die Natur der venerischen Bubonen zu erforschen, aber erst Ricord verdanken wir die Impfung auf den Menschen als wissenschaftlich-experimentelles Untersuchungsmittel. Als durch die Entdeckung des D. B im Eiter und des Unnaschen Streptobazillus im Gewebe der venerischen Geschwüre, der wissenschaftlichen Welt ein neues, exaktes, diagnostisches Mittel geboten wurde, sehen wir allerorts die mikroskopischen Untersuchungen sich auch auf den Eiter und das Gewebe der Bubonen und der mit Buboeiter erzeugten Impfgeschwüre ausdehnen. Es ist dies die zweite von Krefting bis auf die

Untersuchungen Bezançons und seiner Mitarbeiter reichende Periode in der Erforschung der venerischen Bubonen. Es gehören in diesen Zeitabschnitt die Untersuchungen von Audry, Spietschka, Buschke, Adrian u. a., welche unsere Kenntnisse über die Ätiologie der Bubonen im hohen Maße bereicherten. Aber erst mit der Entdeckung der Kultur des D. B. konnte der letzte bedeutende Schnitt nach vorwärts gemacht werden, es ist dies die dritte Periode der exakten bakteriologischen und kulturellen Erforschung der venerischen Bubonen, welche bis heute Untersuchungen von Bezançon, Griffon und le Sourd und von Tomasczewski umfaßt und in welche auch die in vorliegender Arbeit mitgeteilten Untersuchungen hineingehören. Denn nur durch das Gewinnen von Reinkulturen des D. B. aus Bubonen, die vollkommen mit den aus typischen Ulcera venerea gewonnenen übereinstimmen und im Impfexperiment wieder Geschwüre erzeugen, die klinisch sich als typische Ulcera venerea darstellen und aus welchen wieder mit der zu ihrer Erzeugung verwendeten, vollkommen identische Kulturen erzielt werden können, ist der absolut sichere und letzte Beweis für die ätiologische Bedeutung des D. B. in der Pathogenese der venerischen Bubonen geliefert worden.

Wenn nun durch die Arbeiten der letzten Jahre in eines der dunkelsten Kapitel der venerologischen Forschung vollkommene Klarheit gebracht wurde, so wird es für den Historiker und für den Psychologen von um so größerem Interesse sein zu konstatieren, daß wir heute auf demselben Standpunkte angelangt sind, welchen vor mehr als sechzig Jahren Ricord auf Grund klinischer Beobachtungen und ausgedehnter Inokulationsversuche eingenommen hatte. Denn auch heute müssen wir, wenn auch nicht vom ätiologischen, so doch vom klinischen Standpunkte, die Lehre Ricords von zweierlei venerischen Bubonen voll und ganz akzeptieren.

Ricord unterschied bekanntlich einen avirulenten oder sympathischen und einen virulenten oder symptomatischen Bubo; der letztere führt stets zur Eiterung und liefert ein überimpfbares Sekret, das wieder weiche Schanker erzeugt. Ricord hat in den Jahren 1831—37 271 positive

Erfolge bei den Untersuchungen venerischer Bubonen erhalten und zwar haftete die Impfung 42 Male am Tage der Eröffnung und in 229 Fällen erst einen oder mehrere Tage nach der Inzision. Als Erklärung für die Tatsache, daß in der großen Mehrzahl der Fälle, die sofort nach Eröffnung des Bubo vorgenommene Impfung ein negatives, nach einen oder mehreren Tagen aber ein positives Resultat gebo, nahm Ricord an; daß das Virus auf dem Wege der Lymphgefäße in die Drüsen gelange und unterschied daher einen virulenten ganglionären und einen periganglionären avirulenten Inhalt; letzterem werde der sofort nach der Inzision zur Impfung dienende Eiter entnommen und daher das negative Impfresultat. In einer Reihe von Fällen ist aber auch der periganglionäre Eiter virulent, daher könne man auch am Tage der Eröffnung des Bubo mit positivem Erfolge inokulieren. Die Lehre Ricords fand überall Anerkennung und blieb durch viele Jahrzehnte die allein herrschende.

Erst 1873 bezweifelte Auspitz zwar nicht die Virulenz einzelner Schankerbubonen, so doch die Erklärungsversuche Ricords. 1879 leugnete Träghardh, daß ein Bubo schon primär virulent sein könne, das Virus werde vielmehr erst später von den Geschwüren am Genitale übertragen. 1881 erschien die „Syphilis“ von Kaposi und der Standpunkt dieses überzeugungstreuen Unitarier verdient an dieser Stelle fixiert zu werden: pag. 85 „... Virulenz oder Nichtvirulenz des Bubo ist ein zur gegenseitigen Verständigung und zur Bezeichnung des jeweilig vorliegenden Krankheitsobjektes passender klinischer Begriff. Im Bezug aber auf sein Verhältnis zu den Schankern ist folgendes festzuhalten: 1. Schanker jeglicher Art können mit akuter oder chronischer Adenitis verlaufen; 2. der akute oder virulente Bubo findet sich sehr häufig (20 Proz.) als Folge eines typischen weichen Schankers, selten, aber dennoch auch, als Folge des harten Schankers oder der Sklerose; 3. die chronische oder indolente Adenitis begleitet regelmäßig die harten Schanker, aber in der überwiegenden Mehrzahl auch die weichen.“ Entsprechend den damals herrschenden Anschauungen führt Kaposi aus, daß „ein jeder konzentrierte Eiter auf jedes beliebige Individuum mit positivem

Erfolge und in Generationen überimpfbar ist" und vollkommen logisch folgert er, daß die positive Inokulation noch gar nicht die schankröse Beschaffenheit des Bubo zweifellos beweist.

1882 unterscheidet Zeißl in seinem Lehrbuche: „. . . akute Bubonen und in der Voraussetzung, daß die aufgesogene Schädlichkeit Schankervirus war, welches sich in der Drüse regeneriert und dieselbe zerstört, virulente oder Schankerbubonen. Es kommen jedoch Fälle vor, bei welchen nur eine hypertrophische Vermehrung der Drüsenelemente veranlaßt wird, wodurch das Drüsenpaket ohne jede Entzündungserscheinung enorm vergrößert wird: indolente Bubonen." Von den älteren Vertretern der Wiener Schule wird also, wie wir sehen, nur zwischen der indolenten Drüsenschwellung und dem akuten virulenten Bubo, nicht aber auch zwischen ausschließlich nach Ulcus molle auftretenden virulenten und avirulenten Bubonen unterschieden. — 1884 untersuchte Shanos 58 Bubonen mit konstant negativem Resultat.

Erst 1885 machte sich gegen die alte Ricordsche Lehre eine bedeutende Strömung geltend. Strauß konnte in 42 von ihm untersuchten Bubonen nie Mikroorganismen nachweisen, er leugnete ferner auch, daß das Schankergift sich von vorne herein im Bubo befinde, daß es also einen primär virulenten Bubo gebe; erst später nach Eröffnung des Bubo werde das Virus von den an den Genitalien befindlichen Geschwüren übertragen. Später mußte jedoch Strauß seine Ansicht modifizieren und das Vorkommen eines ursprünglich virulenten Bubo zugeben, er sei aber höchst selten, da er ihn in 118 Fällen nur 6 Mal angetroffen habe und von 160 Inokulationen nur 5 ein positives Resultat ergaben. Die ursprüngliche Lehre von Strauß fand Anhänger in Humbert, Roque, Spillmann, Robin etc. Für die älteren Ansichten Ricords konnten jedoch wichtige Tatsachen angeführt werden. Diday pflichtete der Lehre Ricords bei und Horteloup teilte zwei Fälle mit, wo der Bubo erst 3 Monate nach Abheilung des Geschwüres entstanden und schankrös geworden war, wo also eine Übertragung vom Genitale natürlich ausgeschlossen war. Übrigens hatte schon Ricord 7 ähnliche Fälle beobachtet. 1885 äußern

sich im Sinne Ricords auch Gémy und 1886 Patamia und Crivelli. In das Jahr 1885 fallen auch die Bubonenuntersuchungen von Ferrari und Mannino, ferner von Funk und Janowsky.

Ferrari teilte in einer vorläufigen Mitteilung mit, daß ihm nie gelungen sei, im Buboeiter nach der Inzision Bazillen zu finden.

Mannino leugnet den primär virulenten Bubo und akzeptiert daher die Straußsche Lehre; mit dem Sekrete der frisch eröffneten Bubonen hat er nur negative Resultate bekommen, wohl aber nach 48 Stunden in 2 Fällen positive Resultate.

Nach Funk wird vom Schankergeschwür das Virus auf dem Wege der Lymphgefäße nicht aufgesogen, sondern wahrscheinlich eine von den Eiterkokken Rosenbachs. Er führt ferner die merkwürdige Tatsache an, daß er unter einem aseptischen Verbande nur äußerst selten einen schankrösen Bubo beobachtet habe.

Letztere Beobachtung wird auch von Janowsky bestätigt.

1886 teilte de Luca seine Befunde mit; er unterscheidet einen einfachen und einen ulzerösen Bubo, je nachdem verschiedene Mikroorganismen in die Lymphgefäße und -drüsen hineingelangen. Wandern nur gewöhnliche pyogene Kokken ein, so entstehe der einfache Bubo, während der ulzeröse erst durch das Hineingelangen des nach seiner Meinung für das Ulcus molle pathogenen Mikrococcus bedingt wird; wegen der aërobischen Eigenschaften des Mikrococcus könne der Bubo erst nach seiner Eröffnung schankrös werden. Über die Entstehung der venerischen Bubonen schreibt Lang in seiner Monographie des Ulcus venereum 1887, pag. 25: „Es ist sehr wahrscheinlich und von einzelnen Untersuchern auch mit Bestimmtheit angegeben, daß in dem Sekrete der venerischen Geschwüre außer den für die Helkose spezifischen Mikroben auch andere entzündungserregende Mikroorganismen vorkommen. Diese letzteren nun (Streptococcus pyogenes u. a.) gelangen zweifellos oft genug in die Lymphbahnen und bedingen in denselben Entzündungs- und Eiterungsvorgänge."

1889 trat auch Ducrey für die von Strauß verfochtene Lehre ein. In 50 untersuchten Fällen konnte er weder seinen Bazillus, noch irgend einen anderen Mikroorganismus nachweisen. Auch konnte er nie mit Buboeiter weiche Schanker erzeugen, hie und da entstanden unechte Pusteln, in denen sein Bazillus nicht nachweisbar war. (Ich werde noch an einer anderen Stelle dieser Arbeit Gelegenheit haben auf diese nicht uninteressante Angabe Ducreys einzugehen.) Ducrey behauptet ferner, daß es nur eine Art von Bubo nach weichem Schanker gibt, nämlich nur den einfach entzündlichen; der schankröse erscheint nur nach einer von außen erfolgenden sekundären Infektion. Er faßt daher die Bubonen als das Resultat der Reaktion des Gewebes gegen die Stoffwechselprodukte des Schankermikroorganismus auf.

In der Diskussion zum Vortrage Ducreys erwiderten Fournier und Leloir, daß es auch vom erstem Augenblick an schankröse Bubonen d. h. mit überimpfbaren Eiter gebe.

1890 hat Poelchen 17 Bubonen der Leistengegend, ohne nähere Angabe der Ätiologie derselben untersucht, er fand nie Bazillen, sondern nur den Staphylococcus aureus, albus et citreus. Inokulationen waren negativ. Auch nach diesem Autor ist das Schankröswerden immer das Produkt einer neuen Infektion, nach einer spontanen oder chirurgischen Eröffnung des Bubo.

Es schließt damit eine Periode von Untersuchungen ab, die nicht im stande waren, in die Lehre von der Entstehung der venerischen Bubonen Klarheit zu bringen und von welchen viele, obwohl sie geeignet waren der alten Ricordschen Lehre Abbruch zu tun, trotzdem diese auf exakte klinische Beobachtungen begründete Ansicht nicht aus der Welt zu schaffen vermochten.

Mit den genauen mikroskopischen Untersuchungen Kreftings 1892 beginnt die Lehre von der Bedeutung des Ducrey-Kreftingschen Bazillus in der Genese der venerischen Bubonen immer mehr feste Wurzel zu fassen. Krefting war der erste, der sich nicht nur mit der Inokulation des Eiters frisch geöffneter Bubonen begnügte, sondern sowohl im Buboeiter als auch im Sekrete der mit demselben erzeugten

Impfgeschwüre durch genaue mikroskopische Untersuchungen den Ducrey-Kreftingschen Bazillus nachzuweisen im stande war. Schon in seiner ersten Arbeit (1892) konnte Krefting interessante kasuistische Fälle anführen und die Trennung in einfache oder nicht virulente und in schankröse oder virulente Bubonen vornehmen. In ersteren ist ihm der Nachweis von Bazillen nicht gelungen, wohl aber in 2 Fällen von virulenten Bubonen. Einen dritten Fall teilte Krefting 1893 mit, woselbst ihm außer im Buboeiter und den hiermit hervorgerufenen Inokulationspusteln, nach Unnas Methode auch der Nachweis in Schnittpräparaten von excidierten Stücken der Bubowand gelang.

1893 erschienen auch die Untersuchungen von Dubreuilh und Lasnet, welche während einer Ulcus molle-Epidemie in Bordeaux eine größere Zahl von Bubonen zu beobachten Gelegenheit hatten. Es wurden im ganzen 136 Fälle behandelt, von welchen 27 resorbiert wurden, ohne sich zu öffnen, und 43 inzidiert wurden, jedoch nicht virulent wurden. Von den restierenden 66 Fällen wurden 51 nach dem Eröffnen virulent, waren es aber nicht gleich, 12 Fälle, die sich von selbst geöffnet hatten, bevor sie ins Spital gebracht wurden, waren sämtlich virulent, endlich waren 3 Fälle vom ersten Tage an virulent. Dubrenilh und Lasnet schreiben die Virulenz der Bubonen dem Vorhandensein des Ducreyschen Bazillus zu.

Audry teilt 1893 mit, daß ihm in einem Falle der Nachweis von Streptobazillen im Buboeiter gelungen sei.

Cheinisse (1894) untersuchte 5 Mal den Eiter frisch eröffneter Bubonen, 3 Mal fand er ihn frei von Mikroorganismen, Kulturen blieben steril, die Impfungen hafteten nicht, im 4. Falle fand er Kokken und die Impfung war negativ; im 5. Fall haftete die Inokulation und waren D. B. mikroskopisch nachweisbar.

Endlich erschienen 1894 die eingehenden Untersuchungen aus der Klinik Pick in Prag von Dr. Spietschka, die in der jüngeren Literatur gewissermaßen eine Ausnahmsstellung einnehmen und daher genaue Beachtung verdienen. In 46 nach weichen Schankern

aufgetretenen Bubonen konnte er im Buboeiter nie mikroskopisch irgendwelche Mikroorganismen finden und auch nie mit dem Eiter sofort nach der Eröffnung Impfgeschwüre erzeugen. Spietschka führt auch an, daß Eliasberg bei histologischen Untersuchungen der Drüsen nach Ulcera venerea niemals Mikroorganismen gefunden hat. In zwei Fällen Spietschkas — Fall 32 und 41 — „nahm die Operationswunde die Charaktere eines Schankers an und in ihrem Sekrete sowie in dem Eiter der von ihm erzeugten Impfpusteln waren die Kreftingschen Bazillen nachweisbar. Allein der vor der Eröffnung erhaltene Inhalt dieser Bubonen zeigte ein von dem der übrigen untersuchten Fälle durchaus nicht abweichendes Verhalten und die Wunde hatte erst längere Zeit nach der Eröffnung ein schankröses Aussehen angenommen, so daß hier eine von außen hinzugekommene Infektion die Ursache des Schankröswerdens gewesen zu sein scheint." (In der Originalarbeit nicht gesperrt gedruckt.)

Es scheint daher Spietschka noch immer den 1879 von Träghardh und namentlich von Strauß (1885) verfochtenen Standpunkt zu teilen, trotz der von Diday, Horteloup u. a. gemachten Einwände und trotz der inzwischen erschienenen Arbeiten von Krefting, Audry und Dubreuilh und Lasnet. Es ist ferner auch nicht uninteressant zu konstatieren, daß Spietschka auf Grund seiner Beobachtungen sich notgedrungen gegen das Einbringen von antiseptischen Flüssigkeiten zu therapeutischen Zwecken in Bubonen aussprechen mußte.

1894 erschienen endlich Untersuchungen von Colombini, der unter 52 Bubonen 26 Mal im Eiter und zwar 11 Mal „im Augenblick des Einschnittes" und 15 Mal später D. B. nachweisen konnte. 3 Mal fand er Staphylokokken.

1896 erschienen die bedeutenden Untersuchungen Buschkes, die Mitteilungen von Raff und Rille und die kurz gefaßten Notizen von Petersen und Audry.

Buschke hatte 44 Bubonen untersucht und in 10 Fällen im Eiter resp. im Drüsengewebe den D. B. nachweisen können; in all diesen Fällen war der Drüseneiter sofort nach der In-

zision inokulabel, die Wunde wurde stets schankrös und enthielt D. B.; die mit dem Sekrete wieder vorgenommenen Inokulationen hafteten und in den Impfgeschwüren ließen sich wieder D. B. nachweisen. Auf eine Fülle interessanter Angaben, die diese Untersuchungen auszeichnen, werde ich an anderer Stelle dieser Arbeit eingehen.

Im Anschlusse an den Vortrag Buschkes teilte auch Raff über die Resultate seiner Bubonenuntersuchungen mit; im ganzen wurden 36 Fälle untersucht, aber nur 21 nach Ulcus venereum, welche nur in 3 Fällen positive Resultate ergaben.

Rille fand unter 100 Fällen nur 8 Bubonen, deren Eiter D. B. enthielt und inokulabel war; in allen übrigen Fällen vermißte Rille jegliche Bakterien und konnten auch mit dem Eiter keine Geschwüre erzeugt werden. Als zufällige Verunreinigung fand sich im Buboeiter manchmal der Staphyl. pyogenes aureus und albus.

In seiner ausgedehnten klinischen Arbeit über das Ulcus molle erwähnt Petersen, daß er in gemeinschaftlich mit Besser ausgeführten Untersuchungen, im Buboeiter nie den D. B. finden konnte, sondern in geringer Anzahl nur Kokken.

Endlich teilt Audry 1895 mit, daß ihm der Nachweis von Streptobazillen auch in den Schnitten eines vor der Vereiterung excidierten Bubo gelungen sei.

In Flügges Lehrbuch der Mikroorganismen (1896) schreibt Kruse im Kapitel „Bacillus ulceris mollis", daß die Bubonen wahrscheinlich durch die lebendigen Infektionserreger und nicht etwa durch ihre Produkte veranlaßt werden. „Vermutlich sitzen die spezifischen Bazillen im Gewebe und gehen im Eiter bald zu Grunde."

In dem im selben Jahre erschienenen Lehrbuche Neumanns wird die Frage der Virulenz der Bubonen für eine noch nicht abgeschlossene erklärt und vollkommen hypothetisch die Ansicht geäußert: „vielleicht stellen die doch ab und zu im Buboeiter gefundenen Kokkenformen nur eine Sporulationsform des fraglichen stäbchenförmigen Mikrobion vor."

1897 erschien die dritte Arbeit von Krefting über seine fortgesetzten Bubonenuntersuchungen in den Jahren 1895 und 1896. Unter 27 Bubonen waren 7 virulent mit inokulablem

Eiter und positivem Bazillenbefund; in einem dieser Fälle trat die Virulenz erst 3 Tage nach dem Öffnen auf. Die übrigen 20 Fälle enthielten sterilen Eiter. Die interessanten Bemerkungen Kreftings werden an anderer Stelle gewürdigt werden.

Deutsch teilt 1897 in einem Vortrage mit, daß von 66 Inokulationen, welche mit dem Eiter suppurativer Bubonen — teils nach Ulcus molle, teils nach Ulcus durum entstandenen — vorgenommen wurden, in 6 Fällen positive Resultate erzielt wurden, indem typische Geschwüre entstanden, bei denen teilweise das spezifische Mikrob des Ulcus molle nachweisbar war. Aus seiner ausführlichen Arbeit können wir weitere Details entnehmen: in 37 Fällen von nach Ulcus molle aufgetretenen Bubonen haftete die Impfung 3 Mal; von 29 Fällen von Bubonen im Anschlusse an ein Ulcus durum, konnten 2 Mal mit dem Bubboeiter Geschwüre erzeugt werden, in denen der Nachweis von Ulcus molle-Bazillen gelang, so daß es sich offenbar um Bubonen nach „Chancres mixtes" gehandelt haben muß; während in einem dritten Falle bei der Impfung ein Geschwür entstand, das von Schwimmer als „harter Schanker" (bei einem Luetischen!) diagnostiziert wurde. In seinem Vortrage unterscheidet Deutsch: 1. Bubonen, deren Eiter frei von Mikroorganismen war; 2. solche, in deren Eiter Staphylokokken sowohl mikroskopisch als kulturell nachgewiesen werden konnten und 3. solche, in denen der Ducrey-Krefting sche Bazillus nachweisbar war.

Im Vergleiche zu den im selben Jahre von Krefting und namentlich 1895 von Buschke mitgeteilten Untersuchungen bedeutet die Arbeit von Deutsch einen Rückschritt in der Lehre der venerischen Bubonen.

Zum Vortrage von Deutsch bemerkte Róna, daß ihm der Nachweis von D. B. in einem Bubonulus geglückt sei.

1889 berichtete in einer sehr ausführlichen Arbeit Adrian über 25 Bubonen, von welchen 13 virulent und 12 avirulent waren. Obwohl er 18 verschiedene Nährböden benützte, erwies sich der Bubboeiter in der Regel steril; die gewöhnlichen Eitererreger sind — nach Adrian — zwar ohne Belang und können nur in Ausnahmsfällen vom primären Geschwür in die regionären Lymphdrüsen eindringen, trotzdem

gelingt es Adrian in der großen Mehrzahl seiner Fälle nebst dem typischen Bazillenbefund noch gewisse Kokkenformen zu finden. Auf eine Reihe sehr bemerkenswerter Tatsachen, die in der Arbeit Adrians enthalten sind, wird noch später verwiesen werden.

Die Arbeit Adrians schließt die zweite Periode in der Erforschung der Pathogenese der venerischen Bubonen ab; durch die bedeutenden Untersuchungen Kreftings und Buschkes wurde in exakter Weise die Bedeutung des Ducreyschen Bazillus demonstriert, während die Untersuchungen Spietschkas, wegen der fast ausschließlich negativen Resultate, eine Förderung der Lehre von den venerischen Bubonen nicht herbeiführen konnten und die Arbeit von Deutsch überhaupt keinen Fortschritt bedeutet.

Mit der Entdeckung der Kultur des D. B. beginnt 1901 die dritte Periode des exakten bakteriologischen Studiums sowohl des Ulcus venereum als auch der venerischen Bubonen. Bezançon, Griffon und le Sourd haben in 2 Fällen den Buboeiter kulturell untersucht und Reinkulturen gewonnen. Sie schließen ihre Arbeit in der Hoffnung, daß „die so verschieden behandelte Frage der Virulenz oder Avirulenz, der Sterilität oder Nichtsterilität des Eiters der schankrösen Bubonen durch die Beobachtung einer großen Reihe von Fällen eine definitive Lösung erhalten wird."

In einer in demselben Jahre erschienenen Arbeit polemisiert Colombini gegen die Untersuchungen von Bezançon und seinen Mitarbeitern; Colombini meint mit Recht, daß die Schlußfolgerungen der Arbeit der französischen Forscher wohl anders lauten könnten, wenn sie eine größere Zahl von Bubonen untersucht hätten, wobei sie wohl auch auf Fälle gestoßen wären, bei welchen der Bazillus überhaupt nicht mehr existiert. Er nimmt ferner für sich die Priorität in Anspruch, gezeigt zu haben, daß es wichtig sei, sich nicht darauf zu beschränken, den Eiter aus dem Zentrum des Bubo zu impfen, sondern hauptsächlich denjenigen zu suchen, welcher die Wand an der Höhlung des Abszesses umgibt. Kulturelle Untersuchungen scheint Colombini nicht vorgenommen zu haben.

Überprüfungen der Angaben Bezançons und seiner Mitarbeiter liegen bis jetzt nur von Tomasczewski vor. Im ganzen wurden 23 Bubonen aufs genaueste bakteriologisch untersucht mit folgenden Resultaten: in 9 Fällen, die sich erst seit wenigen Tagen entwickelt hatten, konnten mikroskopisch nie Streptobazillen nachgewiesen werden, kulturell entwickelten sich nur in 2 Fällen spärliche Streptobazillen; in 14 Fällen, die 2—4 Wochen nach Beginn der Drüsenerkrankung zur Untersuchung gelangten, konnten in der Hälfte der Fälle weder mikroskopisch noch kulturell Streptobazillen gefunden werden, in 4 Fällen wurden sichere Streptobazillenreinkulturen gewonnen und in 3 Fällen der kulturelle Nachweis von Streptobazillen mit an Sicherheit grenzender Wahrscheinlichkeit erbracht. In diesen 7 Fällen wurden die Wundränder stets schankrös.

Schließlich teilte vor einigen Monaten Sowinski in einer vorläufigen Mitteilung seine Ansicht über die Entstehung der venerischen Bubonen mit; er leugnet die Toxinwirkung und führt das Auftreten derselben auf die Anwesenheit von D. B. zurück.

In dieser historischen Darstellung habe ich mich bemüht, in groben Umrissen die einzelnen Phasen in der Entwicklung der Lehre von der Pathogenese der venerischen Bubonen zu skizzieren; es erhellt aus ihr, daß mit der Bereicherung der mikroskopischen und kulturellen Untersuchungsmethoden die Lehre von der Bedeutung des Ducreyschen Bazillus zum Zustandekommen der Bubonen immer mehr feste Wurzel gefaßt hat. Während man aber bis zum Jahre 1901 nur durch mühsame mikroskopische Untersuchungen und zahlreiche Impfungen in größeren Untersuchungsserien die Natur der Bubonen zu ergründen bestrebt war, konnte man von diesem Zeitpunkte an hoffen, in der von Lenglet, namentlich aber von Bezançon, Griffon und Sourd entdeckten Kultur des D. B. ein Mittel gefunden zu haben, welches ermöglichen würde, eine Reihe von hier in Betracht kommenden Fragen, namentlich das bis heute noch immer nicht gelöste Verhältnis der virulenten Bubonen, zu den avirulenten, einer definitiven, befriedigenden Lösung zuzuführen. Tomasczewski konnte jedoch mit Hilfe

der von Bezançon und seinen Mitarbeitern angegebenen Kulturmethode nur in 40 Proz. der Fälle Streptobazillen nachweisen, und er schreibt mit Recht, daß „ . . . es eine unbestreitbare Tatsache ist, daß sich bei der Mehrzahl der venerischen Lymphdrüsenentzündungen auch bei eingehender Untersuchung keine Streptobazillen nachweisen lassen.“ Man muß sich daher, meines Erachtens, zunächst über den Wert und die Bedeutung der kulturellen Untersuchung in der uns hier interessierenden Frage vollkommen klar werden, und die Frage beantworten, ob wir ausschließlich auf Grund der kulturellen Untersuchung im stande sein werden, den wissenschaftlichen Ausbau dieser Lehre zu vollenden, ob also die Kultur des D. B., mit den uns heute bekannten Nährmedien, ausreichend ist, um über die Ätiologie aller venerischen Bubonen Aufschluß zu geben.

Von diesen Gesichtspunkten aus, wurden im Juni 1904 die in dieser Arbeit niedergelegten Untersuchungen begonnen, zu einer Zeit, wo die ausführlichen Mitteilungen Tomasczewskis noch nicht erschienen waren; aber die spätere Einsicht in die Protokolle dieses Autors belehrten mich, daß ich den richtigen Weg eingeschlagen hatte. Studiert man nämlich die in den letzten 10 Jahren erschienenen Arbeiten genauer durch, so läßt sich durchaus keine Übereinstimmung in der Art der Beurteilung, in den Kriterien, nach welchen die einzelnen Bubonen von einander geschieden werden, feststellen. Adrian nimmt an, daß die positive Inokulation und das Schankröswerden parallel verlaufen; sie decken sich absolut, wenn auch die Inokulation oft nicht am ersten Tage gelingt. Buschke führt aber einen Fall an, wo der Bubo nicht schankrös wurde, der Eiter aber inokulabel war, es handelte sich also im Falle Buschkes um einen virulenten, nicht schankrösen Bubo, während in der Regel Schankröswerden und Virulenz des Bubo früher als vollkommen gleichartige Begriffe aufgefaßt wurden. Aber auch die mikroskopischen Befunde der in den letzten Jahren erschienenen Untersuchungen von Buschke, Adrian, Colombini und Tomasczewski sind von einander völlig verschieden. Nicht zuletzt sind auch die prozentuellen Resultate dieser Autoren nicht übereinstimmend. Auf

Grund all der angeführten Momente ist eine nochmalige Prüfung dieser Frage von wissenschaftlichem Interesse, und besteht mein diesen Untersuchungen zu Grunde gelegter Plan darin, uns nicht nur der kulturellen Methode des Nachweises von Streptobazillen zu bedienen, sondern auch durch zahlreiche Impfversuche, von diesem, meines Erachtens, empfindlichstem Reagens, ausgedehnten Gebrauch zu machen. Durch die Förderung meines Chefs, des Herrn Prof. Finger, konnte daher eine größere Reihe von Bubonen nach der hier angedeuteten Art untersucht werden und über diese möge hier Bericht erstattet werden. Wir haben jede Auswahl zwischen den auf der Klinik mit Bubonen in Behandlung stehenden Kranken vermieden, vielmehr — bis auf wenige aus äußeren Gründen notwendige Ausnahmen — sämtliche innerhalb eines Zeitabschnittes vorgekommenen Bubonen zur Untersuchung herangezogen.

Diese gestaltete sich daher in der Regel — einzelne durch die Verhältnisse des Falles gegebene Abweichungen werden besonders erwähnt werden — folgendermaßen: das gesamte Operationsterrain, sowie die ganze Bauchhaut, bis zum Processus xyphoideus wurde zweimal mit Seife und Wasser gründlich gereinigt, nach der ersten Waschung mit 1‰ Sublimatlösung, nach der zweiten mit lauwarmen Wasser abgespült, darauf Abspülen mit Alkohol. Die letzte Waschung mit Äther wurde wegen des heftigen Reizes an den Genitalien, in der Narkose resp. im Ätherrausch vorgenommen. Die Instrumente wurden in Sodalösung ausgekocht und direkt dem Instrumentenbehälter entnommen. Mit sterilen Kompressen wurde das gesamte Operationsgebiet derart umgeben, daß nur die für die Inzision notwendige Hautpartie unbedeckt blieb. Die operativen Eingriffe wurden im Ätherrausch und nur bei längerer Dauer in Äthernarkose vorgenommen. Entsprechend dem bis jetzt noch wenig gewürdigten anatomischen Bild des venerischen Bubo konnte zwar in der überwiegenden Mehrzahl der Fälle vollkommen einheitlich vorgegangen, in einer Reihe von Bubonen mußte jedoch ein anderer Weg eingeschlagen werden. Lieferte die Inzision Eiter, so wurde er mit sterilen Pipetten womöglich in seiner ganzen Menge aspiriert und sofort in mehrere

Blutagarröhrchen verteilt, wobei die Zahl letzterer zwischen 2 und 5 schwankte. Der letzte Eitertropfen wurde dann zum Streichen von Objektträgerpräparaten verwendet. Konnte kein Eiter gewonnen werden oder ließen sich neben dem Eiter auch Drüsenstückchen gewinnen, so wurden meist auch die excidierten Drüsen zur Züchtung verwendet; in einer Reihe von Fällen wurden sie absichtlich zurückgelassen, um die Verhältnisse in situ zu konservieren. Mit dem Eiter, selten mit aus der Tiefe entnommenem oder direkt abgeschabtem Gewebssaft wurden sofort nach der Züchtung Inokulationen fast ausnahmslos zu beiden Seiten der Nabelgegend vorgenommen und mit „Uhrglasverbänden" versehen. Geimpft wurde nur auf den Träger. Nach leichtem Auskratzen der Wundhöhle, das übrigens oft unterlassen wurde, wurde der Bubo meist mit aseptischen Tupfern locker austamponiert und steril verbunden.

Der erste Verbandwechsel wurde meist nach 2 bis 3 Tagen vorgenommen und falls der Bubo nicht schankrös war, weiter mit aseptischem Materiale verbunden. Es wurde in dieser Weise die aseptische Behandlung des Bubo oft über eine Woche hinaus fortgesetzt. In verschiedenen Zeiträumen konnte dann die mikroskopische Untersuchung des Bubosekretes vorgenommen und in vielen Fällen mehrere Tage nach der Inzision wieder eine Reihe von Inokulationen, meist wieder am Abdomen, in einzelnen Fällen am Oberarm ausgeführt werden. Durch unsere ausschließlich expektative Behandlung war in einzelnen Fällen noch die Ausführung eines nachträglichen operativen Eingriffes, wie Auskratzung des Bubo, Abtragung von Wundrändern oder Spaltung von Fisteln notwendig geworden. Sobald durch die mikroskopische und kulturelle Untersuchung und durch den Ausfall der Inokulation, sowie durch die aseptische Behandlung des Bubo die Untersuchung abgeschlossen war, bin ich stets zur energischen antiseptischen Behandlung übergegangen, wobei hier nur bemerkt sein soll, daß eine Ätzung der Geschwürshöhle sich in keinem Falle als notwendig herausstellte, daß wir vielmehr mit Anwendung von H_2O_2, Jodtinktur und Jodoform stets gute Resultate erzielen konnten. Es wurde in sämtlichen Fällen Heilung erzielt

und keine Person hat bei den zahlreichen Impfversuchen irgend einen Schaden, etwa in Form von komplizierenden Drüsenschwellungen, erlitten; nur in einem Falle mußte ich ein im Anschlusse an eine Inokulation entstandenes Infiltrat mit dem Messer spalten, worauf in wenigen Tagen Heilung eintrat. Über die Behandlungsdauer wird am Schlusse dieses Kapitels berichtet werden. Ein noch bestehendes Ulcus molle wurde stets vor der Operation gründlich geätzt und antiseptisch verbunden.

Ich lasse nun die Protokolle meiner Untersuchungen folgen, wobei ich der besseren Übersicht halber 2 Gruppen unterscheide: Gruppe A umfaßt elf Fälle, bei welchen die gesamte (mikroskopische, kulturelle, zum Teil auch histologische) Untersuchung und auch die Inokulation zu einem vollständig negativen Resultat geführt haben; Gruppe B enthält 23 Fälle, in welchen der sichere Nachweis von Streptobazillen erbracht werden konnte; nachdem jedoch die Kultur nicht bei allen geglückt ist, so möchte ich diese Gruppe zur besseren Orientierung in zwei Unterabteilungen zerlegen: die erste enthält zwölf Fälle, die sichere Reinkulturen des Ducreyschen Bazillus lieferten, während in der zweiten, 11 Bubonen umfassenden Unterabteilung zwar der sichere Nachweis der Virulenz geführt werden konnte, die Gewinnung von Reinkulturen aber scheiterte.

Gruppe A.

Fall I. S. W. aufgenommen am 2./VIII. 1904, Z. 73.

Anamnese: Die Drüsenschwellung soll angeblich seit 2 Monaten bestehen. Vor 3 Monaten will Patient ein Geschwür am Genitale bemerkt haben.

Status praesens: In der linken Leistengegend ein von geröteter Haut bedeckter umschriebener hühnereigroßer Bubo. Im sulcus coronarius eine feste Narbe zu sehen.

3./VIII. Aseptische Inzision des Bubo. Mit dem mäßig reichlichen Eiter werden 3 Blutagarröhrchen beschickt. Zu beiden Seiten des Nabels je 3 Inokulationen vorgenommen. Die Bubohöhle ist an den Innenwänden vollkommen glatt, keine Drüsengewebe weder in der Tiefe der Wunde, noch in der Umgebung zu tasten. Aseptischer Verband.

Mikroskopisch: Eiterzellen, keine Streptobazillen, auch sonst keine Mikroorganismen.

10./VIII. Trotz aseptischer Behandlung die Wundhöhle stark verkleinert und vollkommen rein granulierend.

Inokulationen negativ. Kulturen, die jeden 2. Tag untersucht wurden, steril.

13/VIII. Geheilt entlassen.

Fall II. Sk. Josef. Aufgenommen am 16./VIII. 1904. Z. 73.

Anamnese: Vor 3 Wochen hat Pat. ein Geschwür am Genitale bemerkt, seit 14 Tagen besteht die schmerzhafte Drüsenschwellung.

Status praesens: Im sulcus coronarius eine zarte Narbe. In der rechten Leistengegend eine über hühnereigroße deutliche fluktuierende Drüsenschwellung.

16./VIII. Aseptische Inzision. Mit dem Eiter werden zwei Blutagarröhrchen reichlich beschickt. Inokulation an 3 Stellen rechts vom Nabel. Weder in der Tiefe der Wunde, noch in der Umgebung geschwelltes Drüsengewebe zu tasten. Aseptischer Verband.

Mikroskopisch: Weder D. B., noch andere Mikroorganismen.

20./VIII. Bubowunde vollkommen rein granulierend. Kulturen steril. Inokulationen negativ.

31./VIII. Geheilt entlassen.

Fall III. Z. Franz. Aufgenommen am 1./IX. 1904. Z. 78.

Anamnese: Seit 3 Wochen bestehen die Geschwüre am Genitale, seit einer Woche die Drüsenschwellung.

Status praesens: Im sulcus coronarius zwei typische venerische Geschwüre mit charakteristischem Bazillenbefund. In der linken Leistengegend eine von geröteter Haut bedeckte, deutlich fluktuierende eigroße Drüsenschwellung.

2./IX. Aseptische Inzision. Sowohl mit dem oberflächlichen als auch mit dem aus der Tiefe kommenden, getrennt aufgefangenem Eiter werden je 2 Blutagarröhrchen geimpft. Mit dem oberflächlichen Eiter werden rechts, mit dem aus der Tiefe aspiriertem links vom Nabel je 3 Inokulationen ausgeführt. Es läßt sich weder in der Tiefe der Bubowunde, noch in der Umgebung geschwelltes Drüsengewebe nachweisen. Aseptischer Verband.

Mikroskopisch: Keinerlei Bakterien, keine D. B.

5./IX. Bubowunde rein granulierend. Inokulationen negativ Kulturen steril.

10./IX. Geheilt entlassen.

Fall IV. V. Leopold. Aufgenommen am 21./IX. 1904. Z. 77.

Anamnese: Im November 1903 Sklerose und Exanthem. Die Geschwüre am Genitale bestehen seit 3 Wochen, die Drüsenschwellung seit 16 Tagen.

Status praesens: Am inneren Vorhautblatt ein in Reinigung begriffenes Geschwür, in dessen spärlichem Sekret keine D. B. zu finden sind.

In der linken Leistengegend besteht ein orangegroßer, derber Drüsentumor, der nur an einzelnen Stellen tiefe Fluktuation zeigt und über welchen die Haut nur mäßig gerötet erscheint.

22./IX. Aseptische Freilegung der Drüsenschwellung in Äthernarkose. Es präsentiert sich ein derbes Drüsenpaket, kein Eiter. Es werden nun: 1. fünf Blutagarröhrchen mit excidierten größeren und kleineren Drüsenstückchen geimpft; 2. einige Drüsen für die histologische Untersuchung exstirpiert; 3. beim Eindringen auf die Basis des Drüsenpaketes kommt eine geringe mit Blut gemischte Eitermenge zum Vorschein. Mit dieser werden zwei Blutagarröhrchen beschickt und 4. links vom Nabel inokuliert. Lockere Tamponade der mäßig großen Wundhöhle mit sterilen Tupfern. Aseptischer Verband.

Die exstirpierten Drüsen deutlich vergrößert, am Durchschnitt graurötlich, zeigen nirgends Vereiterung.

26./IX. Inokulation negativ. Sämtliche Kulturen steril. Die Bubohöhle nicht schankrös. Mikroskopisch im spärlichen Sekret keinerlei Bakterien nachweisbar. Weiterer aseptischer Verband.

29./IX. In der Tiefe der Bubohöhle sind mehrere Drüsen zu sehen. Die Wunde nicht schankrös, im Sekrete derselben keine D. B.

3./X. Auskratzen der restierenden Drüsen mit dem scharfen Löffel. Antiseptischer Verband.

17./X. Geheilt entlassen.

Fall V. St. Adolf. Aufgenommen am 25./IX. 1904.

Anamnese: Ältere Lues. Seit 4 Wochen bestehen die Geschwüre am Genitale, seit 14 Tagen die Drüsenschwellung.

Status praesens: Am inneren Blatte des Präputium in Vernarbung begriffene Geschwüre. In der rechten Subinguinalgegend ein eigroßer fluktuierender Bubo.

26./IX. Aseptische Inzision. Der Eiter wird in drei Blutagarröhrchen verteilt. Mit abgekratztem Gewebe und blutiger Flüssigkeit aus der Tiefe der Wundhöhle werden zwei Inokulationen rechts und links vom Nabel (an je 3 Stellen) vorgenommen. Aseptischer Verband.

Mikroskopisch: Keine D. B. nachweisbar.

30./IX. Bubowunde zeigt normale Granulationen. Kulturen steril. Inokulationen negativ. Antiseptischer Verband.

7./X. Geheilt entlassen.

Fall VI. Pet. Marie. Aufgenommen am 26./X. 1904. Z. 76.

Anamnese: Die Affektion am Genitale bemerkt Pat. seit einiger Zeit.

Status praesens: Zahlreiche venerische Geschwüre am äußeren Genitale, am Damm, an der vorderen Vaginalwand und an der vorderen Lippe der Portio (siehe Kap. III, Fall V).

Am Tage der Aufnahme in inguine keine Drüsenschwellung tastbar. Verätzung der Ulzera mit Karbol Jodoformbehandlung.

3./XI. Seit drei Tagen Klage über Schmerzen in der rechten Leistengegend. Daselbst heute eine fast hühnereigroße, druckschmerz-

hafte, mit der Haut nicht verwachsene Drüse tastbar. Fluktuation undeutlich. Hautdecke normal.

Exstirpation der getasteten, sowie einiger kleinerer in der Nachbarschaft befindlichen Drüschen in Äthernarkose. Mit dem Drüsengewebe werden 4 Blutagarröhrchen beschickt. Die Drüschen deutlich geschwellt, am Durchschnitt zeigen sie zentrale Vereiterung. Mit dem Eiter werden: *a*) 4 Blutagarröhrchen beschickt, *b*) Inokulationen an drei Stellen rechts vom Nabel vorgenommen, *c*) mikroskopische Präparate angefertigt. Antiseptischer Verband.

Mikroskopisch: Keine D. B., auch sonst keine Bakterien.

5./XI. Bis auf zwei (mit Staphylokokken) verunreinigte Röhrchen, die übrigen steril. Inokulationen scheinen nicht zu haften.

15./XI. Die Wundhöhle rein granulierend, verkleinert.

Zwölf Tage nach der Impfung hat sich an der Inokulationsstelle eine kleine Pustel entwickelt, die nicht die klinischen Zeichen des Ulcus venereum aufweist und keinerlei Bakterien enthält. Mit dem Eiter dieser Pustel wird am rechten Oberarm inokuliert..

18./XI. Am rechten Oberarm eine kleine Pustel, die wieder frei von Bakterien sich erweist.

20./XI. Pusteln am Oberarm eingetrocknet.

1./XII. Wunde geschlossen. Geheilt entlassen.

Fall VII. Reis Rudolf. Aufgenommen am 28./XI. 1904. Z. 73.

Anamnese: Seit 14 Tagen bestehen die Geschwüre am Genitale, die Drüsenschwellung soll angeblich vor 10 Tagen aufgetreten sein.

Status praesens: In den typischen venerischen Geschwüren positiver Streptobazillenbefund. In der rechten Leistengegend eine über apfelgroße deutlich fluktuierende, von geröteter Haut bedeckte Drüsenschwellung.

1./XII. Aseptische Inzision. Mit dem reichlichen Eiter werden drei Blutagarröhrchen beschickt und an je sechs Stellen rechts und links vom Nabel Inokulationen vorgenommen. In der Tiefe wird Drüsengewebe zurückgelassen. Antiseptischer Verband.

Mikroskopisch: Keine D. B., auch sonst keinerlei Mikroorganismen.

3./XII. Inokulationen negativ. Kulturen steril.

6./XII. Temp. 39·1. Diffuse Bronchitis. Normaler Wundverlauf.

28./XII. Geheilt entlassen.

Fall VIII. Sch. Franz. Aufgenommen am 3./XII. 1904. Z. 73.

Anamnese: Die Geschwüre am Genitale bestehen seit 4 Wochen, die Drüsenschwellung seit 14 Tagen.

Status praesens: Multiple venerische Geschwüre mit positivem Bazillenbefund. In der linken Subinguinalgegend besteht eine apfelgroße, keine Fluktuation zeigende Drüsenschwellung.

3./XII. Exstirpation der geschwellten Drüsen in Äthernarkose. Nach Spaltung der Haut und der mit dieser verwachsenen Drüsenschicht kommt aus den zentralen Teilen der geschwellten Drüsen reichlich

Eiter hervor und werden mit diesem: *a*) drei Blutagarröhrchen beschickt, *b*) Inokulationen rechts und links vom Nabel (je 3) ausgeführt. *c*) mikrosk. Präparate angefertigt. Antiseptischer Verband.

Mikroskopisch: Keine D. B., keinerlei sonstige Bakterien.

6./XII. Kulturen steril. Inokulationen negativ.

13./XII. Wundhöhle verkleinert, rein granulierend.

28./XII. In ambulatorische Nachbehandlung entlassen.

Fall IX. Kl. Josefine. Aufgenommen am 30./XI. 1904. Z. 74.

Anamnese: Die Geschwüre ad anum sollen seit 14 Tagen bestehen. Die Fistel eines ad anum befindlichen Abszesses seit April d. J.

Status praesens. Multiple venerische Geschwüre am Damm und an der Innenfläche des oberen Drittels beider Oberschenkel. Charakteristischer Bazillenbefund (siehe Kap. II, Fall VII).

17./XII. Seit einigen Tagen besteht in der linken Leistengegend eine haselnußgroße, etwas druckschmerzhafte fluktuierende Drüsenschwellung.

22./XII. Aseptische Inzision. Es entleeren sich etwa 10 cm^3 gelblichen dünnflüssigen Eiters, welcher: *a*) zur Züchtung in mehrere Blutagarröhrchen verteilt wird und *b*) zu Inokulationen rechts und links vom Nabel (je 6 auf jeder Seite) dient. Die Wundhöhle stellt einen von vollkommen glatten Wunden begrenzten Sack dar; weder in der Tiefe der Wunde noch in der Umgebung sind geschwellte Drüsen tastbar. Aseptischer Verband.

Mikroskopisch: Weder D. B., noch andere Bakterien.

24./XII. Wunde vollkommen rein granulierend.

Kulturen steril, Inokulationen negativ. 6./I. 1905. Bubowunde rein granulierend, stark verkleinert, in ambulatorische Nachbehandlung entlassen.

Fall X. Ces. Sofie, aufgenommen am 2./XII. 1904, Z. 74.

Anamnese: Seit 3 Wochen besteht die Affektion am Genitale, seit 14 Tagen die Drüsenschwellung.

Status praesens: Multiple venerische Geschwüre am äußeren Genitale und circa anum. Typischer Bazillenbefund.

In der rechten Leistengegend besteht eine über haselnußgroße druckschmerzhafte Drüsenschwellung, die Haut darüber nicht gerötet.

7./XII. Aseptische Inzision. Die Haut ist mit der Drüse verwachsen, beim Einschneiden findet man zentrale Vereiterung der Drüse. Der Eiter wird in der üblichen Weise zur Züchtung und zu Inokulationen (je sechs zu beiden Seiten des Nabels) verwendet. Aseptischer Verband.

Mikroskopisch: Keine D. B., keine sonstigen Bakterien.

10./XII. Bubowunde nicht schankrös, Inokulationen negativ. Kulturen steril.

22./XII. Verkleinerte, rein granulierende Wunde.

10./I. 1905. Mit vollkommen geschlossener Wunde geheilt entlassen.

Fall XI. Pas. Johanna, aufgenommen am 30./XI. 1904, Z. 74.

Anamnese unklar.

Status praesens. An der hinteren Kommissur ein gereinigtes Geschwür. Streptobazillenbefund negativ. In der linken Leistengegend eine von geröteter Haut bedeckte wallnußgroße Drüsenschwellung.

5./XII. Aseptische Inzision. Züchtung und Inokulation mit dem Eiter wie in den vorhergehenden Fällen. Die Wundhöhle fühlt sich überall glatt an, mit dem scharfen Löffel läßt sich kein Drüsengewebe entfernen; weder in der Tiefe der Wunde noch in der Umgebung Drüsengewebe zu tasten. Aseptischer Verband.

Mikroskopisch: Keine D. B., keine sonstigen Bakterien.

8./XII. Bubowunde nicht schankrös; Kulturen steril, Inokulationen negativ.

27./XII. Rasche Granulationsbildung. Geheilt entlassen.

Überblicken wir nochmals die Fälle dieser Gruppe, so handelte es sich um 11 Bubonen, bei welchen mit keiner der von uns angewendeten Untersuchungsmethoden D. B. nachgewiesen werden konnten und in keinem Falle — nur Fall VI, VII und VIII wurden nach der Inzision antiseptisch behandelt — kam es zum Schankröswerden der Ränder. In den Fällen I, II, IV, V und XI waren am Tage der Aufnahme entweder in Reparation begriffene venerische Geschwüre vorhanden, in denen keine D. B. mehr gefunden werden konnten oder es waren schon zarte Narben nach venerischen Geschwüren vorhanden. Wir haben keinen Anlaß an die Natur der vernarbten Ulzera zu zweifeln, als ja Bubonen oft auch nach Abheilung des venerischen Geschwüres auftreten können. In den übrigen sechs Fällen konnte stets in den vollkommen typisch ausgebildeten, oft multiplen venerischen Geschwüren der charakteristische Bazillenbefund erhoben werden. Das Alter der Bubonen schwankte zwischen 3 Tagen (Fall VI), einer Woche (Fall III) und 19 Tagen (Fall X) und nur im Fall I wurde die Angabe gemacht, daß die Drüsenschwellung vor 2 Monaten aufgetreten sei. Die Heilungsdauer betrug im Minimum 10, im Maximum 35 Tage, im Durchschnitt 21·18 Tage.

Was das anatomische beim operativen Eingriffe gefundene Bild betrifft, so ist es von Wichtigkeit festzustellen, daß es sich durchaus nicht um völlig übereinstimmende Befunde gehandelt hat; wir werden auf diese bis jetzt noch wenig gewürdigte Frage nach Mitteilung der übrigen Untersuchungsprotokolle nochmals zurückkommen.

Gruppe B.

a) Fälle mit sicheren Reinkulturen des D. B.

Fall I. H. Ferdinand, aufgenommen am 16. Juli 1904, Z. 73.

Anamnese: Seit 4 Wochen bestehen die Geschwüre am Genitale, seit 3 Wochen bemerkt Pat. die Drüsenanschwellung.

Status praesens: Im sulcus coronarius und am frenulum multiple venerische Geschwüre mit positivem Bazillenbefund. In der rechten Leistengegend ein von intensiv geröteter Haut bedeckter apfelgroßer Bubo.

22./VII. Aseptische Inzision. Der oberflächliche und der aus der Tiefe kommende Eiter werden getrennt aufgefangen und zur Impfung von je 2 Blutagarröhrchen verwendet, ferner mit dem oberflächlichen Eiter rechts vom Nabel, mit dem Eiter aus der Tiefe links vom Nabel an je 2 Stellen inokuliert. Lockere Tamponade der sich überall glatt anfühlenden, in der Tiefe und in der Umgebung kein Drüsengewebe mehr aufweisenden Bubohöhle mit sterilen Tupfern. Aseptischer Verband.

Mikroskopisch: Gut erhaltene Eiterzellen, nur in einem Präparat zehn schlanke, im Protoplasma der Leukocyten gelegene Stäbchen; sonst keine Mikroorganismen.

26./VII. Kulturen steril. Inokulationen rechts vom Nabel haften, die links vom Nabel negativ. Bubowunde nicht schankrös. Weiterer aseptischer Verband.

29./VII. Die Wundränder geradlinig verlaufend, nicht angefressen, nicht belegt, der Grund der Wundhöhle mit geringer Eitermenge bedeckt, die mikroskopisch reichlich D. B. enthält. Mit diesem Eiter wird in der linken unteren Bauchgegend inokuliert.

31./VII. Rechts vom Nabel sind 2 typische venerische Geschwüre entstanden. Auch die am 29./VII. vorgenommene Impfung haftet. In sämtlichen Ulzera reichlich D. B. enthalten.

3./VIII. Züchtungen mit dem Eiter der Impfgeschwüre ergaben aus dem Ulcus in der linken unteren Bauchgegend eine typische Reinkultur des D. B. (vide Kapitel I). Der Stamm konnte in 3 Generationen fortgezüchtet werden, in der 4. ging er ein.

Aus den Ulzera rechts vom Nabel Züchtung nicht gelungen. Antiseptische Behandlung des Bubo.

13./VIII. Geheilt entlassen.

Fall II. Sal. Franz, aufgenommen am 27. Juli 1904, Z. 73.

Anamnese: Wann das Geschwür aufgetreten ist, kann Pat. keine genaue Angabe machen. Die Drüsenschwellung besteht seit 3 Wochen.

Status praesens. Im sulcus coronarius ein typisches venerisches Geschwür, dessen Eiter D. B. enthält. In der rechten Subinguinalgegend ein fast apfelgroßer, von geröteter Haut bedeckter, sehr druckschmerzhafter Bubo.

28./VII. Aseptische Inzision. Mit dem hervorquellenden Eiter werden zwei Blutagarröhrchen sehr reichlich sowohl im Kondenswasser als auch auf der schrägen Blutagarfläche geimpft und ferner an 2 Stellen rechts vom Nabel Inokulationen vorgenommen. Nach Austupfen der Wundhöhle mit steriler Gaze wird etwas mit Eiter untermengtes Gewebe aus der Tiefe abgekratzt und mit diesem wieder zwei Blutagarröhrchen beschickt und links vom Nabel, an 2 Stellen, inokuliert. Die Wundhöhle läßt in der Tiefe nur eine geringe Menge Drüsengewebe erkennen, in der Umgebung derselben keine infiltrierten Drüsen tastbar. Lockere Tamponade mit steriler Gaze. Aseptischer Verband.

Mikroskopisch: gut erhaltene Leukocyten, in mehreren Präparaten können D. B. mit Sicherheit nicht gefunden werden.

30./VII. Die mit oberflächlichem Eiter angefertigten Kulturen steril. In den mit aus der Tiefe der Wundhöhle entnommenem Gewebe und Eiter geimpften Röhrchen Reinkulturen des D. B.; es ist jedoch nur im Kondenswasser typisches Streptobazillenwachstum zu finden, die Oberfläche des Blutagars ist trotz reichlicher Beschickung mit Eiter steril geblieben.

1./VIII. Beide Inokulationen (rechts und links vom Nabel) haften, typisch ausgebildet. Der Grund der Wundhöhle leicht uneben, warzig, mit geringer Eitermenge bedeckt, die Wundränder uneben, leicht angefressen, belegt (schankrös).

5./VIII. Im Kondenswasser der mit dem Eiter der Impfgeschwüre angelegten Kulturen vollkommen typisches Streptobazillenwachstum. Während jedoch die aus dem Bubeiter gewonnene Kultur in 16 Generationen fortgezüchtet werden konnte (vide Kap. I) gingen die aus den Impfgeschwüren gewonnenen Stämme schon in der 2. Generation ein. Verätzung der Impfgeschwüre. Antiseptische Bubobehandlung. 27./VIII. Geheilt entlassen.

Fall III. L. Franz, aufgenommen am 9./VIII. 1904, Z. 78.

Anamnese: Das Alter des Geschwüres kann nicht genau angegeben werden, die Drüsenschwellung besteht seit 3 Wochen.

Status praesens: An der Vorhaut und im sulcus coronarius multiple venerische Geschwüre. Befund von D. B. positiv. In der rechten Leistengegend eine von geröteter Haut bedeckte kleinapfelgroße Drüsenschwellung.

9./VIII. Aseptische Inzision. Der Eiter dient zur Beschikkung von Blutagarröhrchen und zu Inokulationen an 2 Stellen rechts vom Nabel. Nach Austupfen der Wundhöhle läßt sich kein Eiter mehr aspirieren und werden mit der blutigen Flüssigkeit aus der Tiefe zwei Blutagarröhrchen beschickt und eine Inokulation links vom Nabel ausgeführt. In der Umgebung der Bubohöhle und in der Tiefe derselben kein Drüsengewebe zu tasten. Aseptischer Verband.

Mikroskopisch: keine D. B, auch sonst keine Bakterien.

13./VIII. Kulturen steril. Inokulationen rechts vom Nabel positiv, die links vom Nabel haften nicht. Bubowunde nicht schankrös.

16./VIII. Im spärlichen Eiter der nicht schankrösen Bubowunde gut erhaltene Lenkocyten und sehr spärliche D. B.

19./VIII. Kulturen, mit dem Eiter der Impfgeschwüre rechts vom Nabel angelegt, üppig gewachsen, sowohl im Kondenswasser, als auch auf der schrägen Blutagarfläche. Der Stamm zeigte auch weiterhin gutes Wachstum und wurde in 4 Generationen fortgezüchtet, in der fünften ging er ein. Verätzung der Impfgeschwüre. Antiseptische Bubobehandlung. 27./VIII. Geheilt entlassen.

Fall IV. Gal. Wilhelm, aufgenommen am 12. August 1904, Z. 78.

Anamnese: Seit 7 Tagen besteht das Geschwür in radice penis. Die Drüsenschwellung soll vor 10 Tagen aufgetreten sein.

Status praesens: Ulcera venerea Nr. II in lamina interna praeputii in reparatione. Negativer Bazillenbefund. In radice penis ein perforirter schankröser Bubonulus. In der linken Leistengegend besteht ein von geröteter Haut bedeckter, hühnereigroßer, fluktuierender Bubo.

13./VIII. Aseptische Inzision. Mit dem Eiter Impfung von zwei Blutagarröhrchen und eine Inokulation rechts vom Nabel. Eine zweite Inokulation wird links vom Nabel mit der aus der Tiefe der Wundhöhle gewonnenen blutigen Flüssigkeit vorgenommen. In der Umgebung des Bubo und in der Tiefe der Höhle kein Drüsengewebe tastbar. Der Bubonulus wird mit Jodoform, die Wundhöhle (hühnereigroß) mit steriler Gaze verbunden.

Mikroskopisch: Im Buboeiter keinerlei Bakterien. Im Bubonulus D. B. in spärlicher Zahl enthalten

16./VIII. Kulturen steril. Inokulationen negativ. Bubonulus deutlich schankrös. Bubowunde vielleicht angedeutet schankrös. Fortsetzung des aseptischen Verbandes.

20./VIII. Bubowunde deutlich schankrös; mit dem D. B. enthaltendem Eiter werden in der linken Bauchgegend zwei Inokulationen ausgeführt. Energische antiseptische Behandlung des Bubonulus und der Bubohöhle.

23./VIII. Inokulationen haften, im Eiter derselben typische im Protoplasma von Eiterzellen eingelagerte D. B.

29./VIII. Kulturen, die mit dem Eiter der Impfgeschwüre angelegt wurden, enthalten nur in einem Röhrchen vollkommen typische zahlreiche Streptobazillen; die anderen Röhrchen steril.

Bubowunde rein granulierend.

26./IX. Geheilt entlassen.

Fall V. Mag. Franz, aufgenommen am 18. August 1904, Z. 77.

Anamnese: Die Drüsenschwellungen bemerkt Pat. seit 14 Tagen.

Status praesens: Im sulcus coronarius ein typisches venerisches Geschwür mit positivem Bazillenbefund.

In beiden Leistengegenden apfelgroße, von geröteter Haut bedeckte, deutlich fluktuierende Drüsenschwellungen.

19./VIII. Aseptische Inzision der Bubonen mit gewechselten Instrumenten. Bei scharf durchgeführter Trennung zwischen rechts und

links lassen sich auf jeder Seite mit der Pipette zirka 3 cm^3 Eiter aspirieren, und dient dieser: α) zur Beschickung von je 2 Blutagarröhrchen und β) zu Inokulationen rechts bez. links vom Nabel. In der Tiefe der Wundhöhle läßt sich noch eine dünne Schichte nicht vereiterten Drüsengewebes tasten; in der Umgebung der Wundhöhlen keine Drüsen tastbar. Aseptischer Verband.

Mikroskopisch: keinerlei Mikroorganismen. Keine D. B.

22./VIII. In einem mit Eiter des rechtsseitigen Bubo geimpften Röhrchen sind spärliche, jedoch typische Streptobazillen enthalten; Wachstum nur im Kondenswasser. Die anderen Röhrchen alle steril. Bubowunden undeutlich schankrös.

25./VIII. Inokulationen, die vor 3 Tagen nur wenig ausgebildet waren, heute vollkommen typisch, mit positivem Bazillenbefund.

27./VIII. Bubowunden mit infiltrierten, eitrig belegten, leicht unregelmäßig verlaufenden Rändern versehen. Der Grund der Wunde enthält eine geringe Eitermenge, ist aber nicht „speckig" belegt. Im Buboeiter sind D. B. enthalten: Antiseptische Behandlung der Bubonen.

4./IX. Aus den Impfgeschwüren, die in abortiver Heilung begriffen sind, konnte keine Kultur gewonnen werden. Der rechtsseitige Bubo rein granulierend, verkleinert; der linke, trotz energisch durchgeführter antiseptischer Behandlung, noch immer schankrös, im Eiter desselben typische D. B. enthalten.

5./IX. Heute, am 16. Tage nach der Operation, wird mit dem Eiter des linken Bubo in der linken seitlichen Bauchgegend inokuliert.

9./IX. Vollkommen typisches Inokulationsgeschwür mit positivem Bazillenbefund. Kultur mißlungen. Die linke Bubowunde gereinigt.

12./IX. Geheilt entlassen.

Fall VI. Zw. Anton, aufgenommen am 23./VIII. 1904, Z. 73.

Anamnese: Seit 14 Tagen bemerkt Pat. die Geschwüre, die Drüsenschwellung soll kurz darauf gefolgt sein.

Status praesens: Im sulcus coronarius und am inneren Vorhautblatt mehrere in Verheilung begriffene Geschwüre. Negativer Bazillenbefund.

In der rechten Leistengegend ein apfelgroßer, von gerötetet Haut bedeckter fluktuierender Bubo.

25./VIII. Aseptische Inzision. Mit dem Eiter werden zwei Blutagarröhrchen beschickt und Inokulationen rechts vom Nabel ausgeführt. Mit dem von den Wundrändern und aus der Tiefe abgekratztem Gewebe werden wieder 2 Kulturröhrchen geimpft und links vom Nabel inokuliert. Weder in der Tiefe noch in der Umgebung der Wunde Drüsengewebe tastbar. Aseptischer Verband.

Mikroskopisch: Gut erhaltene Eiterzellen; D. B. können nicht mit Sicherheit nachgewiesen werden.

29./VIII. Bubowunde nicht schankrös. Inokulationen haften, jedoch wenig gut ausgebildet. Nur in einem mit Eiter reichlich

beschicktem Röhrchen typische Reinkultur des D. B.; die anderen Röhrchen steril. Der Stamm konnte nicht fortgezüchtet werden.

31./VIII. Antiseptische Bubobehandlung. Bubowunde nicht schankrös.

Inokulation rechts vom Nabel nicht typisch ausgebildet, jedoch mit positivem Bazillenbefund.

Links vom Nabel hat sich ein kleines Ulcus gebildet (I. Generation). Mit dem Eiter desselben wird in der linken unteren Bauchgegend inokuliert. —

1./IX. Inokulation haftet (II. Generation) und enthält D. B.

4./IX. Geschwüre in abortiver Heilung begriffen. Bubowunde rein granulierend.

10./IX. Geheilt entlassen.

Fall VII. Pf. Theodor, aufgenommen am 29. August 1904, Z. 73.

Anamnese: Die Geschwüre am Genitale bestehen seit 4 Wochen.

Status praesens: Chancres mixtes am frenulum und im sulcus coronarius und beiderseitige multiple indolente Drüsenschwellungen in inguine (siehe Kap. II, Fall V).

14./IX. Exanthema maculosum in Proruption.

18./IX. Unterhalb des rechten Poupartschen Bandes die Drüsen geschwellt, druckschmerzhaft, die Haut darüber leicht gerötet.

21./IX. Exanthem deutlich hervorgetreten. Die Drüsen über dem rechten Poupartschen Band ebenfalls geschwellt und druckschmerzhaft.

Status vom 27./IX. Beide Ulcera venerea verheilt; der Chancre mixte im Verheilen begriffen (vom 14./IX.—27./IX. hatte Pat. Einreibungen mit grauer Salbe bekommen und lokal auf das Geschwür Ung. hydrarg. und Ung. diachyl aa). In der rechten Leistengegend eine unterhalb des Poupartschen Bandes und parallel mit demselben verlaufende, etwa 6 *cm* lange, von geröteter Haut bedeckte, schmerzhafte, deutlich fluktuierende Drüsenschwellung. Über dem Poupartschen Bande deutliche Skleradenitis, nur ein Drüsenpaket druckschmerzhaft, von wenig geröteter Haut bedeckt und deutlich fluktuierend.

27./IX. Aseptische Inzision der Bubonen. Es wird zuerst der unterhalb des Poupartschen Bandes befindliche Bubo eröffnet, wobei sich mäßig viel dicklicher Eiter entleert; dieser dient: α) zur Beschickung von drei Blutagarröhrchen und β) zur Inokulation an drei Stellen rechts vom Nabel. — Aus der vereiterten Drüse über dem Poupartschen Bande entleeren sich etwa 4 cm^3 Eiter, welcher in ähnlicher Weise verarbeitet wird (Inokulation links vom Nabel). Bei der Palpation der Wundhöhlen läßt sich keine Kommunikation derselben feststellen, und mit dem scharfen Löffel kann man Drüsengewebe gewinnen. Lockere Tamponade der Wundhöhlen mit steriler Gaze. Aseptischer Verband.

Mikroskopisch: Keine D. B., auch sonst keine Bakterien.

30./IX. In einem mit Eiter des oberen Bubo beschicktem Röhrchen Reinkultur von Streptobazillen. Der Stamm ließ sich in 4 Generationen weiterzüchten, gedieh jedoch nur im Kondenswasser. Alle übrigen Kulturröhrchen auch nach einwöchentlicher Untersuchung steril.

Inokulation rechts vom Nabel negativ, die links vom Nabel haftet. — Bubowunden angedeutet schankrös.

1./X. Die untere Bubowunde deutlich schankrös, die obere nur angedeutet. Im Eiter beider Wunden D. B. in spärlicher Zahl nachweisbar.

8./X. Das links vom Nabel befindliche Ulcus abortiv im Heilen begriffen.

6./X. Die Zahl der D. B. hat sich im Eiter der schankrösen Bubonen bedeutend vermehrt. Mit dem Eiter des unteren Bubo wird rechts vom Nabel inokuliert.

10./X. Inokulation haftet, jedoch wenig gut ausgebildet.

Der untere schankröse Bubo hat nach abwärts und medial gegen das Skrotum bedeutend zugenommen, die Sonde dringt zirka 6 *cm* unterhalb der livide verfärbten Haut. Spaltung der Hautdecke. An Stelle der bisherigen aseptischen Behandlung Touchieren mit H_2O_2 und Jodoformverband.

15./X. In den letzten Tagen konnte nur eine geringe Vergrößerung des rechts vom Nabel befindlichen Impfgeschwüres festgestellt werden. Heute, nach 9 Tagen, besitzt das Impfgeschwür $^1/_2$ *cm* im Durchmesser, zeigt keine unterminierten Ränder, rundliche, nicht gezackte Begrenzung, eher glatten als wurmstichigen Grund und nur sehr spärlichen eitrigen Belag.

18./X. Im spärlichen Eiter des keine Tendenz zum Weiterschreiten zeigenden Impfgeschwüres lassen sich bei der täglich vorgenommenen Untersuchung nur an einzelnen Tagen spärliche, typische D. B. nachweisen, in manchen Präparaten sind keine zu sehen. — Der Charakter des Geschwüres wie am 15./X.

Die obere Wunde verheilt, die untere rein granulierend.

19./X. Karbolverätzung des Impfgeschwüres. Pat. wird mit stark verkleinerter, rein granulierender Bubowunde entlassen und nach mehrmaliger ambulatorischer Nachbehandlung vollkommene Heilung erzielt.

Fall VIII. Dv. Johann, aufgenommen am 26./IX. 1904, Z. 73.

Anamnese: Vor 6 Wochen hatte Pat. ein Geschwür am Genitale. Die Drüsenschwellung besteht seit 3 Wochen.

Status praesens: In der Nähe des Frenulum eine Narbe.

In der rechten Leistengegend ein apfelgroßer, von geröteter Haut bedeckter Bubo.

29./IX. Aseptische Inzision. Oberflächlicher und „tiefer" Eiter werden getrennt aufgefangen und zur Beschickung von je zwei Blutagarröhrchen und zu Inokulationen zu beiden Seiten des Nabels verwendet (rechts mit dem oberflächlichen, links mit dem „tiefen Eiter"). Die Wundhöhle fühlt sich überall glatt an und entleert der scharfe Löffel kein Drüsengewebe. Aseptischer Verband.

Mikroskopisch: Keine D. B., auch sonst keine Mikroorganismen.

3./X. In einem Blutagarröhrchen mäßig zahlreiche Streptobazillen im Kondenswasser, die übrigen drei Röhrchen steril.

Bubowunde nicht schankrös. Inokulation rechts vom Nabel negativ, die links vom Nabel mäßig gut aufgegangen; sie enthält D. B. in geringer Zahl.

6./X. Der Stamm konnte nur in zwei Generationen überimpft werden, in der dritten ging er ein.

Bubowunde nicht schankrös, im Eiter desselben spärliche D. B. enthalten.

8./X. Antiseptische Bubobehandlung. Inokulationsgeschwüre zeigen spontanen Rückgang.

19./X. Mit stark verkleinerter, rein granulierender Wunde geheilt entlassen.

Fall IX. Nik. Franz, aufgenommen am 30./IX. 1904, Z. 73.

Anamnese: Das Geschwür am Genitale soll seit zwei Monaten bestehen. Das Alter der Drüsenschwellung wird mit 28—30 Tagen angegeben. L. C. vor 3 Monaten.

Status praesens: An der Innenfläche der Vorhaut ein typisches venerisches Geschwür; im Eiter desselben positiver Bazillenbefund.

In der rechten Leistengegend ein hühnereigroßer, von geröteter Haut bedeckter Bubo.

1./X. Aseptische Inzision. Der Eiter wird in der üblichen Weise in 4 Blutagarröhrchen verteilt und zu Inokulationen zu beiden Seiten des Nabels verwendet. In der Umgebung keine geschwellten Drüsen. Aseptischer Verband.

Mikroskopisch: gut erhaltene Leukocyten und spärliche D. B., keine anderen Mikroorganismen.

4./X. Nur in einem Röhrchen mäßig zahlreiche, vollkommen typische Streptobazillen. Bubowunde nicht schankrös. Inokulationen zweifelhaft.

6./X. Im spärlichen Eiter des aseptisch verbundenen nicht schankrösen Bubo spärliche typische, in Leukocyten eingeschlossene Ducreysche Bazillen.

9./X. Acht Tage nach der Impfung ist links vom Nabel das Impfgeschwür deutlich ausgebildet, und enthält D. B. Rechts Inokulation negativ. Antiseptische Bubobehandlung.

Verätzung des Impfgeschwüres.

19./X. Geheilt entlassen.

Fall X. Pok. Johann, aufgenommen am 7./X. 1904, Z. 78.

Anamnese: Seit 3 Wochen besteht das Geschwür am Genitale und kurz darauf soll die Drüsenschwellung aufgetreten sein.

Status praesens: Am Rande des phimotischen Präputium ein kleines venerisches Geschwür, in welchem typische D. B., in Eiterzellen eingeschlossen, nachgewiesen werden können.

In der linken Leistengegend ein fast apfelgroßer, von geröteter Haut gedeckter Bubo.

8./X. Aseptische Inzision. Mit der reichlichen Eitermenge werden 4 Blutagarröhrchen beschickt und Inokulationen zu beiden Seiten des Nabels vorgenommen. In der Umgebung keine geschwellten Drüsen tastbar. Aseptischer Verband.

Mikroskopisch: weder D. B., noch andere Bakterien.

11./X. Kulturen steril. Inokulationen negativ. Die Wundhöhle enthält reichlich Eiter, in dem intraleukocytär gelagerte D. B. sich vorfinden. Die Wundränder sind mit geringer Eitermenge belegt, sie sind jedoch nicht „angefressen", sondern verlaufen vollkommen geradlinig.

14./X. Mit dem bazillenhaltigen Eiter des nicht schankrösen Bubo werden Inokulationen an drei Stellen der linken Bauchhälfte vorgenommen.

An Stelle der bisherigen aseptischen Behandlung Jodoformverband.

18./X. In der linken Bauchgegend drei vollkommen typische venerische Geschwüre, mit mässig zahlreichen D. B.

24./X. Von 4 mit dem Eiter der Impfgeschwüre beschickten Blutagarröhrchen drei steril; eines enthält kurze, jedoch vollkommen typische Streptobazillen. Der Stamm ließ sich in 2 Generationen fortzüchten. Energische Verätzung der Impfgeschwüre.

I./XI. Mit stark verkleinerter, rein granulierender Wunde geheilt entlassen.

Fall XI. K. Marie, aufgenommen am 9./XI. 1904, Z. 74.

Anamnese: seit 8 Wochen bemerkt Patientin die Affektion am Genitale und die Drüsenschwellung.

Status praesens: Multiple venerische Geschwüre der vorderen und hinteren Vaginalwand (vide Kap. III, Fall IV). In der rechten Leistengegend einige zusammenhängende geschwellte, auf Druck leicht schmerzhafte Drüsen.

20./XI. Termophorbehandlung ohne Erfolg. Daher aseptische Inzision. Es entleeren sich 5 cm^3 Eiter, welcher in 2 Blutagarröhrchen eingetragen wird und zu Inokulationen rechts vom Nabel dient. In der Umgebung keine geschwellten Drüsen tastbar; in der Tiefe der Wundhöhle noch wenige Drüsenreste zurückgelassen. Jodoformverband. Mikr. keinerlei Mikroorganismen.

23./XI. Kulturen steril. Inokulationen haften.

30./XI. Inokulationsgeschwüre vergrößert, enthalten spärliche D. B.

3./XII. Erst dreizehn Tage nach der Impfung sind die Geschwüre deutlich und vollkommen typisch ausgebildet, vom Durchmesser eines Kreuzers. Mit dem Eiter derselben werden links vom Nabel 5 Inokulationen ausgeführt. — Bubowunde rein granulierend.

5./XII. Inokulationen links vom Nabel sämtlich aufgegangen.

8./XII. Die Züchtung aus den Impfgeschwüren liefert eine Reinkultur von Streptobazillen, die jedoch in zweiter Generation nicht mehr aufgeht.

Verätzung der Impfgeschwüre.

31./XII. Ulzera verheilt. Bubowunde geschlossen. Geheilt entlassen.

b) Fälle ohne Reinkulturen des D. B.

Fall XII. Lup. Marie, aufgenommen am 22. Juli 1904, Z. 74.

Anamnese: Seit 8 Wochen bemerkt Patientin die Drüsenschwellungen, die zuerst rechts, dann links aufgetreten sind.

Status praesens: Am äußeren Genitale in Vernarbung begriffene venerische Geschwüre.

In der linken Leistengegend die Drüsen geschwellt, leicht druckschmerzhaft, noch isoliert zu palpieren. In der rechten Leistengegend ein von geröteter Haut bedeckter, apfelgroßer, deutlich fluktuierender Bubo.

23./VII. Aseptische Incision des rechten Bubo. Mit dem Eiter werden 2 Blutagarröhrchen beschickt und zwei Inokulationen rechts vom Nabel vorgenommen. Mit aus der Tiefe abgekratztem Gewebe werden wieder Kulturröhrchen geimpft und links vom Nabel inokuliert. In der Umgebung der Wundhöhle keine geschwellte Drüsen tastbar. Aseptischer Verband.

Mikroskopisch: weder D. B., noch andere Mikroorganismen.

27./VII. Bubowunde zeigt, bei aseptischem Verband, normales Aussehen. Kulturen steril. Inokulationen negativ.

28./VII. Im spärlichen Sekrete des nicht schankrösen (rechten) Bubo sehr spärliche Ducreysche Bazillen enthalten. Mit dem Sekrete wird links und oben vom Nabel inokuliert.

30./VII. Die Drüsen in der linken Inguinalgegend stärker geschwellt, mit einander verlötet, druckschmerzhaft und an einzelnen Stellen fluktuierend. Aseptische Inzision des linken Bubo. Züchtung auf Blutagar und Inokulation in der linken unteren Bauchgegend. Aseptischer Verband.

Mikroskopisch: keine D. B.

2./VIII. Kulturen steril. Inokulationen haften. Auch die am 28./VII. mit dem Sekrete des rechten Bubo links und oben vom Nabel vorgenommene Impfung hat ein gut ausgebildetes Geschwür ergeben.

Der rechte Bubo rein granulierend, der linke sezerniert reichlich Eiter, ist jedoch nicht schankrös.

10./VIII. Im Eiter sämtlicher Ulzera konnten öfters D. B. nachgewiesen werden. Die dreimal wiederholte Züchtung versagte: die Röhrchen blieben steril.

12./VIII. Der linke Bubo „angedeutet" schankrös. Energische antiseptische Behandlung.

Pat. mußte wegen Skabies noch einige Zeit im Spital verweilen und wurde am 15./IX. geheilt entlassen.

Fall XIII. B. Franz, aufgenommen am 13./X. 1904.

Anamnese: Seit 3 Wochen bemerkt Pat. das Geschwür am Genitale. Die Drüsenanschwellung besteht seit 14 Tagen.

Status praesens. Im sulcus coronarius ein in Reinigung begriffenes Geschwür. Negativer Bazillenbefund.

In der rechten Leistengegend ein von geröteter Haut bedeckter, deutlich fluktuierender apfelgroßer Bubo.

15./X. Aseptische Inzision. Mit dem reichlich hervorquellenden Eiter werden 4 Blutagarröhrchen beschickt und je 3 Inokulationen rechts und links vom Nabel vorgenommen. In der Umgebung des Bubo sind

keine geschwellten Drüsen zu tasten, in der Tiefe der Wunde bleiben nur geringe Drüsenreste zurück. Aseptischer Verband.

Mikroskopisch: nur in einem Präparate typische D. B. enthalten.

18./X. Bubowunde schankrös. Kulturen steril. Inokulationen sämtlich positiv.

22./X. Wundränder eitrig belegt, unterminiert, von leicht geröteter Haut umgeben, druckschmerzhaft. Der Grund der Wundhöhle uneben, mit Eiter bedeckt. In diesem D. B. enthalten.

Inokulationen rechts und links vom Nabel vollkommen typisch ausgebildet, hellergroß mit positivem Bazillenbefund. — Antiseptische Bubobehandlung.

26./X. Züchtung aus den Impfgeschwüren mißlungen. Verätzung derselben.

31./X. Mit rein granulierenden Impfgeschwüren und stark verkleinerter Bubowunde geheilt entlassen.

Fall XIV. K. Johann, aufgenommen am 17./XI. 1904, Z. 77.

Seit 3 Wochen bestehen die Geschwüre am Genitale, seit 14 Tagen die Drüsenschwellung.

Status praesens. Im sulcus coronarius zahlreiche typische venerische Geschwüre mit positivem Bazillenbefund.

In der rechten Leistengegend ein über apfelgroßer prall gespannter, von livide verfärbter, verdünnter Haut bedeckter, deutlichst fluktuierender Bubo. —

Aus äußeren Gründen (Vorstellung in der klinischen Vorlesung) konnte die Operation nicht gleich am Tage der Aufnahme vorgenommen werden. Am 20./XI. Abends spontane Perforation des prall gespannten Bubo.

21./XI. Es besteht in der Mitte des Bubo eine kleine Perforationsöffnung, die keinen schankrösen Charakter besitzt und aus dieser entleert sich eine äußerst geringe Menge einer serös-eitrigen Flüssigkeit. Spaltung der livide verfärbten Hautdecke von der Fistel aus, Abtragung des Hautstückes. Es kann kein Tropfen Eiter gewonnen werden, auch läßt sich mit dem scharfen Löffel kein Drüsengewebe entfernen. Aseptischer Verband.

24./XI. Wundränder deutlich schankrös, der Grund der Wunde mit einer geringen Eitermenge bedeckt, die typische D. B. enthält.

25./XI. Mit dem Sekrete des schankrösen Bubo werden rechts vom Nabel Inokulationen vorgenommen.

28./XI. Inokulationen haften, im Eiter derselben D. B. nachweisbar. — Antiseptische Bubobehandlung mit H_2O_2 und Jodoformverband.

5./XII. Inokulationsgeschwür spontan im Rückgang. Bubowunde rein granulierend.

20./XII. Wunde geschlossen. Geheilt entlassen.

Fall XV. Reit, Leopold, aufgenommen am 22./XI. 1904, Z. 78. Pat. stand vom 10.—22. Oktober auf der Klinik Z. 78 in Spitalsbehandlung. Die Diagnose lautete: Ulcus venereum in frenulo rupto. Mikroskopisch sind im Geschwürseiter D. B. nachweisbar.

12/X. Mit dem Eiter des Geschwüres werden am linken Oberarm 3 Inokulationen vorgenommen.

15./X. Inokulationen haften. Im Eiter derselben typische D. B. enthalten.

18./X. Züchtung mißlungen. Verätzung der Ulcera.

22./X. Geschwüre am Genitale und am linken Oberarm rein granulierend. Geheilt entlassen. In inguine keine Drüsen tastbar.

Rund einen Monat nach der Spitalsentlassung stellt sich Pat. am 22./XI. auf der Klinik mit einer rechtsseitigen Drüsenschwellung vor. Seit seinem ersten Spitalsaufenthalt will Pat. keinen Coitus ausgeübt haben.

Status praesens: Narbe am Frenulum. In der rechten Leistengegend sind die Drüsen zu einem apfelgroßen Paket geschwollen, druckschmerzhaft, im Zentrum deutlich fluktuierend; die Haut darüber mäßig gerötet.

25./XI. Totale Exstirpation der Drüsen, welche vergrößert sind und beim Durchschneiden Eiter entleeren; mit diesem werden 3 Blutagarröhrchen beschickt und Inokulationen rechts und links vom Nabel vorgenommen. Mit einem Teil des Drüsengewebes werden Kulturen angelegt. Antiseptischer Verband (Jodoform).

Mikroskopisch: keinerlei Mikroorganismen.

28./XI. Kulturen steril.

Rings um die Wundränder mäßiges Jodoformekzem. Aussetzen des Jodoforms, Dermatol, Zinkpaste.

Inokulation rechts vom Nabel fraglich, die links vom Nabel negativ.

5./XII. Normaler Wundverlauf. Ekzem geschwunden. Rechts vom Nabel hat sich eine kleine Pustel entwickelt, die noch nicht die typischen Zeichen des Ulcus venereum aufweist, in ihrem Eiter jedoch spärliche, vollkommen typische D. B. enthält. — Inokulation links vom Nabel negativ.

6./XII. Mit dem spärlichen Eiter der Pustel rechts vom Nabel (I. Generation) werden zwei Inokulationen in der linken unteren Bauchgegend vorgenommen.

13./XII. An Stelle der Pustel hat sich rechts vom Nabel ein typisches Ulcus venereum entwickelt; ebenso an den am 6./XII. geimpften Stellen (II. Generation). In sämtlichen Ulzera D. B. nachweisbar.

16./XII. Mit dem Eiter des Ulcus in der linken unteren Bauchgegend wird in der rechten seitlichen Bauchgegend inokuliert (III. Generation).

22./XII. Inokulationen haften nicht. Die anderen Ulzera im Rückgang begriffen.

Wundhöhle stark verkleinert, rein granulierend.

29./XII. Geheilt entlassen.

Fall XVI. Mat. Anton, aufgenommen am 26./XI. 1905, Z. 73.

Anamnese: Seit 3 Wochen bestehen die Geschwüre am Genitale, die Drüsenschwellung seit 14 Tagen.

Status praesens: Typische venerische Geschwüre am Rande der Vorhaut und am orificium urethrae mit positivem Bazillenbefund. In

beiden Leistengegenden bestehen faustgroße Drüsenabszesse mit stark verdünnter rotviolett verfärbter Hautdecke.

29./XI. Aseptische Inzision der Bubonen. Mit dem getrennt aufgefangenen Eiter einer jeden Seite werden je 2 Blutagarröhrchen beschickt und an je drei Stellen rechts bzw. links vom Nabel inokuliert. Während im rechtsseitigen Bubo nach Entleerung des Eiters mit dem scharfen Löffel keine Spur von Drüsengewebe zu entfernen ist, die Wände vielmehr vollkommen glatt sind, befinden sich in der Tiefe des linken Bubo, und zum Teil auch noch in seiner Umgebung geschwellte Drüsen, welche zum Teil mit dem scharfen Löffel entfernt werden. Rechts aseptischer Verband, links energische antiseptische Behandlung.

Mikroskopisch: keinerlei Mikroorganismen.

6./XII. Kulturen steril. Inokulationen negativ. Rechter Bubo stellt eine vollkommen rein granulierende, stark verkleinerte Wunde dar; linke Bubohöhle mit mäßig reichlichem Eiter bedeckt, druckschmerzhaft, Wundränder angedeutet schankrös.

13./XII. Trotz fortgesetzter antiseptischer Behandlung in dem Eiter des „angedeutet" schankrösen linken Bubo spärliche Ducreysche Bazillen enthalten. Mit dem Eiter wird rechts vom Nabel inokuliert.

20./XII. An den Inokulationsstellen mäßig gut ausgebildete Geschwüre, die D. B. enthalten. Züchtung mißlungen.

25./XII. Bubonen rein granulierend. Impfgeschwüre spontan rückgebildet.

6./I. 1905. Geheilt entlassen.

Fall XVII. P. Josef, aufgenommen am 26./XI. 1904, Z. 73.

Anamnese: Seit 3 Wochen bemerkt Pat. die Geschwüre am Genitale, seit 14 Tagen die Drüsenschwellung.

Status praesens: Am Rande der phimotischen Vorhaut und am orificium urethrae mehrere venerische Geschwüre, in deren Eiter reichlich D. B. enthalten sind. In der linken Leistengegend ein apfelgroßer, von geröteter Haut bedeckter, in den zentralen Anteilen fluktuierender Bubo.

29./XI. Aseptische Inzision. Mit dem Eiter werden 4 Blutagarröhrchen beschickt und Inokulationen rechts und links vom Nabel ausgeführt. Sowohl in der Tiefe der Bubohöhle, als auch in der nächsten Umgebung finden sich mehrere vergrößerte Drüsen. Antiseptischer Verband.

Mikroskopisch: Keine D. B., keine sonstigen Bakterien.

3./XII. Kulturen steril. Inokulationen scheinen nicht zu haften.

13./XII. Erst zwei Wochen nach der Inokulation sind kleine, jedoch typische mit positivem Streptobazillenbefund versehene Ulzera an den Inokulationsstellen rechts und links vom Nabel entstanden.

Trotz fortgesetzter antiseptischer (Jodoform)- Behandlung lassen sich im mäßig reichlichen Eiter des nur „angedeutet" schankrösen Bubo typische intraleukocytär gelagerte D. B. nachweisen.

15./XII. Mit dem Eiter des Bubo werden 2 Inokulationen in der rechten seitlichen Bauchgegend vorgenommen.

20./XII. Die am 15. vorgenommene Impfung haftet, jedoch wenig gut entwickelt. Im Eiter derselben positiver Bazillenbefund.

An der links vom Nabel am Tage der Operation vorgenommenen Impfung hat sich ein kronengroßes, die ganze Dicke der Haut durchsetzendes, druckempfindliches, im Zentrum eiterhaltiges Infiltrat gebildet. Ord.: Umschläge mit Burow.

24./XII. Spaltung des Infiltrates mittels Kreuzschnittes; es entleert sich eine geringe Eitermenge, die aus äußeren Gründen nicht bakteriologisch untersucht wurde. Die anderen Inokulationsgeschwüre spontan gereinigt.

27./XII. Infiltrat im Rückgang. Bubowunde verkleinert, rein granulierend.

7./I. 1905. Infiltrat geschwunden. Geheilt entlassen.

Fall XVIII. B. Leopold, aufgenommen am 28./XI. 1904, Z. 73.

Anamnese: Vor 8 Monaten Sklerose u. Exanthem. Seit 4 Wochen besteht das Geschwür am Genitale, die Drüsenschwellung seit 10 Tagen.

Status praesens: Papulae oris. Ein venerisches Geschwür in radice penis mit positivem Bazillenbefund.

In der linken Leistengegend eine apfelgroße, von leicht geröteter Haut bedeckte, in den zentralen Teilen fluktuierende, druckschmerzhafte Drüsenschwellung.

1./XII. Aseptische Incision: Mit dem reichlichen Eiter werden vier Blutagarröhrchen beschickt und an 6 Stellen rechts und an eben so vielen Stellen links vom Nabel inokuliert. Ein Teil der in der Tiefe der Wunde befindlichen Drüsen wird mit dem scharfen Löffel entfernt. Antiseptischer Verband.

Mikroskopisch: Keinerlei Bakterien nachweisbar.

6./XII. Kulturen steril. Inokulationen sämtlich negativ.

13./XII. Trotz antiseptischer Behandlung in dem Eiter des Bubo vollkommen typische D. B. in Leukocyten gelagert. Die Wundränder sind leicht gelblich belegt, haben jedoch geradlinigen Verlauf, sind nicht angenagt, „angedeutet" schankrös. Mit dem Eiter werden in der linken seitlichen Bauchgegend 2 Inokulationen vorgenommen.

20./XII. An den Inokulationsstellen vollkommen typische venerische Geschwüre, von Hellergröße, mit unebener, eitrig belegter Basis und unregelmäßigen angefressenen Rändern. Im Eiter der Ulzera nebst Staphylokokken D. B. enthalten.

25./XII. Die Züchtung aus den Geschwüren ergibt nur in einem Röhrchen wenige Ketten des D. B.

Auf H_2O_2 und Jodoformverband die Bubohöhle verkleinert, rein granulierend.

11./I. 1905. Geheilt entlassen. Ambulatorische Nachbehandlung.

Fall XIX. Cec. Alexander, aufgenommen am 9./XII. 1904, Z. 77.

Anamnese: Vor 14 Tagen bemerkte Pat. das Geschwür am Genitale. Am 29./XI. wurde das Geschwür in der klinischen Ambulanz excidiert und die Hautränder genäht. An der Operationsstelle entwickelte sich jedoch wieder ein Ulcus venereum. Die Drüsenschwellung bemerkt Pat. seit fünf Tagen.

Status praesens: Im sulcus coronarius ein typisches venerisches Geschwür, das D. B. enthält. Auch die mit dem Eiter des Ulcus am rechten Oberarm vorgenommene Inokulation lieferte ein typisches Ulcus venereum mit reichem Gehalt an D. B.

In der rechten Leistengegend eine kleinapfelgroße, nur in den zentralen Anteilen fluktuierende, von wenig gerötetet Haut bedeckte Drüsenschwellung.

12./XII. Spaltung der Haut und einer mit dieser verlöteten Drüsenschicht. Aus den zentralen Anteilen der angeschnittenen Drüsen entleert sich mäßig viel Eiter und dient dieser: α) zur Beschickung zweier Blutagarröhrchen und β) zur Vornahme von Inokulationen zu beiden Seiten des Nabels. Antiseptischer Verband.

Mikroskopisch: Keine D. B., auch sonst keine Bakterien.

15./XII. Kulturen steril. Inokulation links vom Nabel haftet, die rechterseits negativ.

20./XII. Trotz fortgesetzter antiseptischer Behandlung in der den Grund der Bubohöhle bedeckenden Eitermenge typische Ducreysche Bazillen enthalten. Wundränder nicht deutlich schankrös. Mit dem Bubeeiter wird in der rechten seitlichen Bauchgegend inokuliert.

An der links vom Nabel vorgenommenen Inokulation ist ein kleines Ulcus venereum entstanden, das D. B. in sehr spärlicher Zahl enthält.

25./XII. Inokulation vom 20./XII. haftet und enthält typische D. B. — Bubowunde rein granulierend, verkleinert.

7./I. 1905. Geheilt entlassen.

Fall XX. H. Josef, aufgenommen am 19./XII. 1904, Z. 73.

Anamnese: Seit 14 Tagen besteht die Drüsenschwellung; kurz zuvor soll das Geschwür am Genitale aufgetreten sein.

Status praesens: Ein in Verheilung begriffenes Geschwür am Präputium. Negativer Bazillenbefund. In der linken Leistengegend ein fast apfelgroßer Bubo, die Haut darüber livide verfärbt und stark verdünnt.

22./XII. Phimosenoperation mittels Amputation des Präputium, an dessen Innenfläche keine Ulzera bestehen.

Aseptische Inzision des Bubo. Es entleeren sich etwa 10 cm^3 rein gelben Eiters und dient dieser zur Beschickung dreier Blutagarröhrchen und zu Inokulationen rechts und links vom Nabel (an je sechs Stellen). Aus der Tiefe der Wunde läßt sich kein Drüsengewebe entfernen; auch in der Umgebung keine geschwellten Drüsen tastbar. Aseptischer Verband.

Mikroskopisch: Keine D. B., keine sonstigen Bakterien.

25./XII. Kulturen steril. Inokulationen negativ.

Bubowunde belegt, der Grund reichlich mit Eiter bedeckt. Die Wundränder glatt, geradlinig verlaufend, nicht „angefressen". Im Buboeiter typische, wenn auch spärliche D. B. Mit dem Buboeiter werden am 27./XII. zwei Inokulationen in der rechten seitlichen Bauchgegend vorgenommen.

1./I. 1905. Die Inokulationen haben zu vollkommen typischen Geschwüren geführt, mit positivem Bazillenbefund.

Trotz fortgesetzten aseptischen Verbandes der Bubo nicht schankrös, wenn auch Grund und Wundränder mit Eiter bedeckt sind.

Energische antiseptische Behandlung.

5./I. Bubo gereinigt. Impfgeschwüre verätzt.

15./I. Geheilt entlassen.

Fall XXI. H. S., aufgenommen am 22./XII. 1904, Z. 73.

Anamnese: Seit 15 Tagen bemerkt Pat. die Drüsenschwellung. Seit 3 Wochen besteht das Geschwür am Genitale.

Status praesens: Typisches venerisches Geschwür im sulcus coronarius. Positiver Bazillenbefund.

In der rechten Leistengegend ein wallnußgroßer, von geröteter Haut bedeckter Bubo.

25./XII. Aseptische Inzision. Mit dem Eiter werden drei Blutagarröhrchen beschickt und Inokulationen an je sechs Stellen rechts und links vom Nabel vorgenommen. In der Tiefe der Wunde läßt sich noch eine kleine Schichte Drüsengewebe nachweisen. In der Umgebung keine geschwellten Drüsen. Antiseptischer Verband.

Mikroskopisch: Keine D. B., auch sonst keine Mikroorganismen.

28./XII. Kulturen steril. Bubowunde rein granulierend. Es haften sämtliche zwölf Inokulationen.

2./I. 1905. Die Impfgeschwüre deutlich ausgebildet, mit charakteristischem Bazillenbefund, daneben auch Kokken.

6./I. Züchtung mißlungen. Verätzung der Geschwüre. Jodoformverband.

20./I. Geheilt entlassen.

Fall XXII. U. Josef, aufgenommen am 13./XII. 1904, Z. 73.

Anamnese unklar.

Status praesens: Im sulcus coronarius zahlreiche größere und miliare venerische Schanker, mit positivem Bazillenbefund.

In der rechten Leistengegend eine apfelgroße von normaler Haut bedeckte, keine Fluktuation aufweisende Drüsenschwellung.

In der linken Seitengegend die Drüsen nicht geschwellt.

15./XII. Aseptische Bubooperation: Nach Spaltung der an keiner Stelle mit den Drüsen verwachsenen Haut, werden letztere stumpf bis auf die Fascie herausgeschält. Sie sind bedeutend geschwellt, im Durchschnitt graurötlich, in den zentralen Anteilen zum Teil vereitert. Mit dem Eiter werden zwei Blutagarröhrchen geimpft und Inokulationen rechts und links vom Nabel vorgenommen. Ein Teil der Drüsen wird

zur kulturellen Untersuchung verwendet, ein anderer zur histologischen Untersuchung aufbewahrt. Partielle Hautnaht. Jodoformdrainage.

Mikroskopisch: Keinerlei Mikroorganismen.

20./XII. Kulturen steril. Inokulationen fraglich.

30./XII. Erst zwei Wochen nach der Operation hat sich links vom Nabel eine kleine Pustel entwickelt, die in ihrem Eiter keine D. B. erkennen läßt. Mit dem Eiter dieser Pustel wird rechts vom Nabel inokuliert. Histologisch keine D. B. zu finden.

2./I. 1905. Inokulationen haften: Sie sind entsprechend der Schnittführung parallel zu einander gelagert, seicht, $1^1/_2$ Zentimeter lang, von lebhaft gerötеten Höfen umgeben und enthalten in ihrem Eiter nebst anderen Bakterien typische D. B.

In der linken Inguinalgegend seit einigen Tagen eine von gerötеter Haut bedeckte druckschmerzhafte Drüsenschwellung.

5./I. 1905. Aus äußeren Gründen (eigene Axillardrüsenschwellung, siehe Kap. II.) kann bei der von anderer Seite ausgeführten Operation des linksseitigen Bubo keine Untersuchung ausgeführt werden.

Rechte Bubowunde stark verkleinert und rein granulierend.

1./II. Geheilt entlassen. Ambulatorische Nachbehandlung.

Fall XXIII. Wein. Anton, aufgenommen am 28./XI. 1904, Z. 73.

Anamnese: L. C., 5./XI. Drei Tage darauf bemerkte Pat. das Geschwür am Genitale; 18 Tage nach der Infektion, am 18./XI. Auftreten der Drüsenschwellung.

Status praesens: Am Frenulum ein in Reinigung begriffenes Geschwür. Negativer Bazillenbefund.

In der rechten Leistengegend ein wallnußgroßer von gerötеter Haut bedeckter Bubo.

1./XII. Aseptische Inzision 25 Tage nach der Infektion. Mit dem Eiter werden zwei Blutagarröhrchen beschickt und Inokulationen rechts und links vom Nabel vorgenommen. In der Tiefe der Wunde läßt sich nur wenig Drüsengewebe nachweisen. Aseptischer Verband.

Mikroskopisch: Weder D. B. noch andere Bakterien.

4./XII. Kulturen steril. Inokulationen negativ. Bubowunde nicht schankrös, im spärlichen Eiter derselben D. B. in geringer Zahl enthalten.

Mit dem Eiter wird am rechten Oberarm inokuliert.

6./XII. Inokulationen haften und enthalten reichlich Ducreysche Bazillen. Züchtung mißlingt.

13./XII. Bubowunde rein granulierend, verkleinert.

21./XII. Geheilt entlassen.

Gruppe *B* umfaßt 23 Fälle, bei welchen der Nachweis von D. B. mit Sicherheit erbracht werden konnte und zwar wurden Reinkulturen des D. B. entweder direkt aus dem Buboeiter oder -gewebe oder indirekt aus den mit Buboeiter erzeugten Impfgeschwüren in 11 Fällen gewonnen, während in 12 Bubonen-

untersuchungen die Inokulation mit dem Buboeiter, entweder sofort nach der Eröffnung des Bubo oder nach mehreren Tagen ausgeführt, haftete und ein Teil der Bubonen auch schankrös wurde, die Züchtung auf künstlichen Nährböden aber stets mißglückte. Es liegt, aus später noch näher zu würdigenden Momenten kein Grund vor, die Fälle der zwei Unterabteilungen der Gruppe *B* von einander prinzipiell zu trennen. Hier mögen noch kurz die bei diesen Fällen beobachteten Tatsachen angeführt werden.

Das Alter der Bubonen schwankte zwischen 12 Tagen und $4^1/_2$ Wochen. In 17 Fällen bestanden bei der Spitalsaufnahme ein oder mehrere vollkommen typische venerische Geschwüre am Genitale, in denen stets D. B. nachgewiesen werden konnten; nur in sechs Fällen waren die Geschwüre schon in Heilung oder in Vernarbung begriffen oder, wie im Falle XV, das Ulcus venereum schon vor 4 Wochen abgeheilt.

Die mikroskopische Untersuchung der mit Eiter zum Teil auch mit Drüsengewebe angefertigten Präparate ergab nur in 3 Fällen den sicheren Nachweis von Ducreyschen Bazillen, sofort nach Eröffnung des Bubo. In einem Falle (Nr. XIV), der vor der Operation durch spontane Perforation sich entleerte, konnte erst einige Tage später der Befund von D. B. erhoben werden, und in sämtlichen 23 Fällen konnte der sichere mikroskopische Nachweis von D. B. mehrere Tage nach der Inzision geliefert werden, beziehungsweise in den mit dem Eiter der total exstirpierten Drüsenpakete erzeugten Impfgeschwüren. In 2 Fällen (Fall II und VI) war der Befund von D. B. sofort nach der Eröffnung der Bubonen zweifelhaft und in 17 Fällen überhaupt negativ.

Direkt mit dem Eiter resp. mit Drüsengewebe angelegte Kulturen gelang mir in 6 Fällen zu erhalten, während in weiteren 6 Fällen der kulturelle Nachweis von D. B. aus dem Eiter der zum Teil am Tage der Operation, zum Teil später erzeugten Impfgeschwüren geführt werden konnte. Endlich wurden in einem 7. Falle (Fall XVIII) nur spärliche Ketten des D. B. im Kondenswasser gefunden.

Die Inokulationen, die größtenteils mit Eiter, zum Teil auch mit Drüsengewebe ausgeführt wurden, hafteten sechs-

zehn Mal bei den sofort nach der Eröffnung der Bubonen ausgeführten Impfungen. Dreizehn Male wurde in einem späteren Zeitraume inokuliert und stets mit positivem Erfolge. Auf einige dabei beobachtete, für die Biologie des Ducreyschen Bazillus nicht uninteressante Daten werde ich noch weiter unten zurückkommen müssen.

Übersichtstabelle.

Fortlaufende Zahl des Falles	Mikroskop. Befund			Schankröse Bubonen		„Angedeutet" schankröse Bubonen		Nichtschankröse Bubonen		Positive Inokulat.		Reink. des D.B. erhalten	
	positiv	negativ	zweifelhaft	aseptisch. Verb.	antis. Verb.	aseptisch. Verb.	antis. Verb.	aseptisch. Verb.	antis. Verb.	am Tage der Infektion	nach einigen Tagen	dir. a. d. Bubo eit.	ind. a. d. Impfg.
I.	+	.	.	.	.	.	.	+	.	+	+	.	+
II.	.	.	?	+	.	.	.	.	.	+	.	+	+
III.	.	—	.	.	.	.	.	+	.	+	.	.	+
IV.	.	—	.	+	.	.	.	.	.	.	+	.	+
V.	.	—	.	.	+ links	+ rechts	.	.	.	+	+	+	.
VI.	.	.	?	.	.	.	.	+	.	+	.	+	.
VII.	.	—	.	+	.	.	.	.	.	+	+	+	.
VIII.	.	—	.	.	.	.	.	+	.	+	.	+	.
IX.	+	.	.	.	.	.	.	+	.	+	.	+	.
X.	.	—	.	.	.	.	.	+	.	.	+	.	+
XI.	.	—	.	.	.	.	.	.	+	+	.	.	+
XII.	.	—	.	.	.	+ links	.	+ rechts	.	+ l.	+ r.	.	.
XIII.	+	.	.	+	.	.	.	.	.	+	.	.	.
XIV.	+	.	.	+	.	.	.	.	.	.	+	.	.
XV.	.	—	.	.	.	.	.	.	.	+	.	.	.
XVI.	.	—	.	.	.	.	+ links	+ rechts	.	.	+ l.	.	.
XVII.	.	—	.	.	.	.	+	.	.	+	+	.	.
XVIII.	.	—	.	.	.	.	+	.	.	.	+	.	? +
XIX.	.	—	.	.	.	.	.	.	+	+	+	.	.
XX.	.	—	.	.	.	.	.	+	.	.	+	.	.
XXI.	.	—	.	.	.	.	.	.	+	+	.	.	.
XXII.	.	—	.	.	.	.	.	.	.	+	.	.	.
XXIII.	.	—	.	.	.	.	.	+	.	.	+	.	.

Was den weiteren Wundverlauf der Bubonen dieser Gruppe betrifft, so unterscheide ich 3 Gruppen: 1. Schankröse, 2. „angedeutet" schankröse und 3. nicht schankröse Bubonen. Während in der Mehrzahl der Fälle der Verband und innerhalb eines gewissen Zeitraumes auch die Nachbehandlung „aseptisch" waren, habe ich in einer Reihe von Fällen entweder absichtlich antiseptische Verbände angelegt oder solche, wenn es die Verhältnisse des Falles erforderten (beispielsweise nach Radikaloperationen von Bubonen), anlegen müssen, wovon noch weiter unten ausführlich die Rede sein wird. Der besseren Übersicht halber und um die Orientierung über die in den Protokollen näher beschriebenen Tatsachen leichter zu gestalten, führe ich in einer Tabelle die hier besprochenen Momente an. Wie aus dieser ersichtlich ist, waren 6 Bubonen schankrös, fünf angedeutet schankrös und 13 nicht schankrös.

Fasse ich die Resultate meiner Untersuchungen zusammen, so konnte 23mal, also in der Mehrzahl der Fälle das Vorhandensein von D. B. nachgewiesen werden, während in 11 Fällen mit keiner der angewendeten Untersuchungsmethoden ein positives Resultat erzielt wurde.

Um ein vergleichendes Studium der bisher von verschiedenen Autoren erzielten Resultate zu ermöglichen, lasse ich hier eine zuerst von Rille zusammengestellte, später von Adrian und in vorliegender Arbeit von mir ergänzte Übersicht der seit 1889, dem Entdeckungsjahre des D. B., untersuchten Fälle von Bubonen in chronologischer Reihenfolge und mit Angabe der Zahl der virulenten Bubonen, beziehungsweise der in der letzten Zeit erzielten Reinkulturen des D. B. folgen.

1889	Ducrey	unter	50	Bubonen	0	virulente	
1890	Poelchen	„	17	„	0	„	
1892/93	Krefting	„	7	„	2	„	
1893	Dubreuilh u. Lasnet	„	109	„	66	„	
1894	Spietschka	„	46	„	2	(0)	„
1894	Cheinisse	„	5	„	2	„	
1895	Buschke	„	44	„	10	„	
1895	Raff	„	21	„	3	„	
1895	Rille	„	100	„	8	„	
1897	Krefting	„	27	„	7	„	

1897	Deutsch	unter	66	Bubonen	6	virulente
1899	Adrian	„	25	„	13	„
1901	Bezançon, Griffon und le Sourd	„	2	„	2	Reinkulturen
1904	Tomaszewski	„	23	„	9 (7)	„
1905	Lipschütz	„	34	„	23	virulente, 12 Reinkulturen.

(Schluß folgt.)

Massage im Dienste der Kosmetik.[1]

Von

Prof. Dr. J. Zabludowski,
Leiter der Universitäts-Massageanstalt an der Königl. Charité zu Berlin.

(Hiezu Taf. IX.)

Mit der Massage zu kosmetischen Zwecken haben wir besonders zu rechnen bei der Ausbildung von Masseurinnen. Wir können sowohl bei der Tätigkeit im Krankenhause als auch in der Privatpraxis die Massage seitens des Krankenpflegepersonales: Wärterinnen, Schwestern, Diakonissinnen, Wärter etc. nicht entbehren. Wir bedürfen der Massage, vom Krankenhaus-Hilfspersonal ausgeführt, bei der Krankenpflege zur Beseitigung der Schäden, welche das lange Krankenbettliegen für den ganzen Körper mit sich bringt, wie auch zur Beseitigung der Ernährungsstörungen, die sich in einzelnen Körperpartien durch Nichtgebrauch infolge von Krankheit einstellen. Ebenso können wir die Massage vom ärztlichen Hilfspersonal nicht entbehren in der Privatpraxis, wo es sich vielfach um allgemeine Ernährungsstörungen handelt, wie z. B. Grenzen übersteigende Fettleibigkeit oder Magerkeit. Und auch in Krankheitsfällen, in welchen für sich im allgemeinen die Behandlung seitens einer nicht ärztlich vorgebildeten Person als ausgeschlossen hingestellt werden kann, muß man auch mit denjenigen Stadien rechnen, in welchen die Reizerscheinungen

---

[1]) Nach einem in dem Fortbildungskursus für Ärzte im Jänner 1905 gehaltenen Vortrage.

schon geschwunden sind und bei denen eine einfache routinierte Massage noch für längere Zeit angezeigt bleibt, um die Sukkulenz erstarster Muskeln zu heben und die schon bei geringer Tätigkeit sich schnell ansammelnden Ermüdungsprodukte in den geschwächten Organen schneller fortzuschaffen. In allen solchen Fällen nimmt die Massage besonders viel Zeit in Anspruch und kann nicht immer bei dem Arzte zu deren Ausübung das genügende Interesse erwecken. Auch in der Klinik, in der Schule, können wir nicht jüngere Kollegen, die ihre wissenschaftliche Ausbildung erstreben, tagein, tagaus stundenlang beschäftigen mit der Massage chronischer Rheumatiker oder an Kompensationsstörungen leidender Herz-, Leber-, Nierenkranker. Anderseits haben wir keine Veranlassung, einer Dame, welche nach einer Niederkunft eine starke Schlaffheit der Bauchwand oder nach einer überstandenen Gesichtsrose Stauungserscheinungen am Gesicht zurückbehielt, die Empfehlung einer gut geübten Masseurin vorzuenthalten. Die Verhältnisse liegen einmal so, daß der tägliche Besuch des Arztes für auf Wochen, oft auf Monate sich ausdehnende Massage oft nicht opportun erscheint. Dasselbe gilt von der Massagebehandlung von Kindern mit schlechter Haltung oder leichten Rückgratverkrümmungen als Folge allgemeiner Muskelschwäche oder beginnender Rachitis. Es kommt hier bei weitem nicht darauf an, „auserwählte" Muskeln zu behandeln, Antagonisten auszuschalten, nach der einen Körperseite hin mehr Bewegungen zu machen als nach der anderen, sondern es handelt sich um die allgemeine Kräftigung der Muskulatur des ganzen Rückens und Adnexe durch Massage und einfache Turnübungen. Wir finden keinen Grund, ängstlich vorzugehen und nur eine Seite zu üben, die andere aber ruhen zu lassen. Wissen wir doch, daß Massage und turnerische Übungen bei Kindern auch den nicht direkt von den Prozeduren betroffenen Partien zu gute kommen und zwar in Krankheit vorbeugender Beziehung. Die bescheidene Masseurin kann monatelang die Kur in der Behausung des Kindes ausführen und ihm ermöglichen, vom Tragen der die Schwingungen des Brustkorbes bei der Atmung und die Freiheit aller Bewegungen beeinträchtigenden schweren Korsets Abstand zu nehmen, dann — was auch nicht von geringer Bedeutung ist —

dem Kinde die mit den speziellen orthopädischen Kuren gewöhnlich einhergehenden großen Schulversäumnisse ersparen.

Es ist nicht immer gut möglich, bei der Massage bei den wohlhabenderen Klassen die Grenze zu ziehen zwischen den Anforderungen der individuellen Hygiene und der Kosmetik.

Bei der großen Anzahl von Arbeitskräften, welche das Krankenmaterial der Poliklinik der Massagenanstalt an der königlichen Charité in Anspruch nimmt, können wir naturgemäß neben der Ärztearbeit nicht die Hilfsarbeit von Nichtärzten entbehren. Von allen physikalischen Heilmethoden bleibt doch die Massage diejenige Methode, welche kleinen Leuten poliklinisch am zugänglichsten gemacht werden kann. Sie bedarf nicht des kostspieligen Apparates an Raum und Instrumenten, der zur gleichzeitigen Behandlung einer großen Anzahl von Kranken mit mediko-mechanischen, elektrischen, Wasser- oder Licht-Prozeduren notwendig ist. Wenn wir die Klientel der Massageanstalt durchmustern, besonders den weiblichen Teil, so überzeugen wir uns bald, daß die Massage sich vielfach zu einem Surrogat der Balneotherapie gestaltet. Wir glauben sagen zu dürfen, daß die Massage die Balneotherapie der Wenigbemittelten ausmacht. Hieraus ergibt sich auch, bei der Lehrtätigkeit in der Anstalt die Ausbildung nicht nur jüngerer Mediziner in der Massage, sondern auch durch ihre moralischen Eigenschaften und durch körperliche Kraft und Geschicklichkeit sich eignender Laien ins Auge zu fassen.

Zwecks weiterer Fachausbildung unserer Hilfsarbeiter legen wir Gewicht auf die Einübung der für die Tätigkeit der Masseure und besonders der Masseurinnen in Privathäusern notwendigen Prozeduren und Übungen zur Ausführung der hygienischen und der kosmetischen Massage. In dieser Beziehung richten wir uns auch darnach, daß das Angebot der Nachfrage entsprechen soll.

Wir wollen hier die Prinzipien auseinandersetzen, die wir bei der Ausübung der Massage zu kosmetischen Zwecken verfolgen, wie auch über den augenblicklichen Stand der Massage in ihrer Verwendung zur Kosmetik unsere Wahrnehmungen darlegen. Ferner werden wir unseren Zuhörern die Beurteilung der meisten Hilfsmittel (Apparate, Schmier-

und Zerstäubungspräparate), welche im Handel mit der Massage zu kosmetischen Zwecken in Verbindung gebracht werden, durch deren Demonstration im Gebrauche erleichtern. Der praktische Arzt als Freund und Berater des Hauses in hygienischen Fragen kommt ja wiederholt in die Lage, sich zur Massage als Hausmittel im allgemeinen und zu den Prozeduren der betreffenden Masseurin im speziellen zu äußern. Wir haben damit zu rechnen, daß jetzt, wo die Zahl gut ausgebildeter und allgemein gut qualifizierter Masseurinnen zunimmt, die Massage zu hygienischen Zwecken immer mehr und mehr volkstümlich wird. In den letzten 10 Jahren dürfte es wohl kaum eine Dame in den wohlhabenden Klassen der Gesellschaft geben, die nicht mehr oder weniger längere Zeit aus der einen oder der anderen Veranlassung sich hat massieren lassen. Daß im Hintergrunde kosmetische Rücksichten vielfach die ausschlaggebenden waren, besonders wenn es sich um „Ganzmassage" handelte, wird der praktische Arzt, der seine Schutzbefohlenen kennt, wohl bald gemerkt haben. Unzählige von Damen setzen die in Marienbad, Franzensbad, Kissingen begonnene Leib- und Gesichtsmassage in ihrer Heimat für Monate und Jahre fort. Dies ist auch der Grund, warum wir bei der Massage zu kosmetischen Zwecken vornehmlich Masseurinnen in Betracht ziehen.

Der Fachmann in der Massage wird jetzt oft über Schönheitsmassage befragt. Und dann schließt sich gewöhnlich auch die fernere Frage an über die Wirksamkeit der verschiedenen Hilfsmittel, welche zur Schönheitsmassage empfohlen und mit Hochdruck auf dem Wege des Zeitungsinserates an die Schönheitsbedürftigen gebracht werden.

Wenn wir es nicht gerade mit Personen zu tun haben, welche die Erreichung bestimmter Zwecke durch Mitleiderregen erstreben, und denen es ganz dienlich erscheint, ein elendes Aussehen darzubieten, bleibt es eine allgemein menschliche Eigenschaft, jünger, frisch und munter erscheinen zu wollen. Dies Bestreben tritt besonders hervor zu derjenigen Zeit, in welcher der Hauch der Jugend zu entweichen beginnt, dann aber auch zu einer vom Alter des Individuums unabhängigen Zeit, in der infolge körperlicher oder seelischer Erschütterungen

das gute Aussehen eine Einbuße erfahren hat. Der Wunsch, ein vorteilhafteres Aussehen an den Tag zu legen, ist übrigens kein ausschließlich menschliches Privileg. Wir brauchen nur der gefiederten Tiere zu gedenken, welche, besonders wenn sie sich in Gegenwart von Individuen des anderen Geschlechtes befinden, eine Reihe von Prozeduren ausführen, um grellere Farben und eine Volumenzunahme ihres Körpers herbeizuführen zwecks Erzielung eines imponierenden Aussehens.

Bei der Schönheitsmassage stehen wir nur selten vor der Aufgabe, dem Individuum zu neuen, nie gehabten Eigenschaften zu verhelfen, oder etwa angeborne Formfehler zu beseitigen. Letzteres fällt mehr in das Gebiet der Chirurgie als in das der Kosmetik im alltäglichen Sinne. Die Aufgabe der Massage muß eine viel bescheidenere, aber eine um so häufigere, jeden Orts und jeder Zeit sich darbietende sein. Hier handelt es sich darum, Verlorenes wiederzugewinnen oder einen bevorstehenden Verlust möglichst lange hintanzuhalten. Oft aber ist schon die Aufgabe reichlich erfüllt, wenn schönes Aussehen für kurze Zeit, für die Dauer einer Vorstellung, erreicht wird.

Es ist nicht schwer, die Wahrnehmung zu machen, daß eine sehr große Wechselwirkung besteht zwischen der äußeren Erscheinung des Menschen und seiner inneren Gemütsstimmung, so zu sagen zwischen dem äußeren und dem inneren Menschen. Wie eine gedrückte Stimmung einen bestimmten Schatten auf unser Gesicht wirft, so wirkt umgekehrt ein frisches Aussehen erhebend auf unser Selbstbewußtsein und veranlaßt Schaffensfreudigkeit und erhöhte Leistungsfähigkeit. Es entgeht auch niemandem die Wahrnehmung, daß der in normalen Grenzen der körperlichen Ernährung verbleibende, mit frischer Gesichtsfarbe begabte und zugleich frohen Sinn zum Ausdruck bringende Mensch auf seine Umgebung erheiternd und erwärmend einwirkt. Das sind die Menschen mit leuchtendem Gesichte, über deren Gegenwart sich jeder freut. Shakespeare hat den Mißmut und das Unbehagen, welche der schlecht aussehende Mensch seiner Umgebung einflößt, in seinem Julius Cäsar in folgenden an Antonius gerichteten Worten Cäsars geschildert:

Laßt wohlbeleibte Männer um mich sein,
Mit glatten Köpfen und die nachts gut schlafen.
Der Cassius dort hat einen hohlen Blick;
Er denkt zu viel: die Leute sind gefährlich.
Ich kenne niemand, den ich eher miede,
Als diesen hageren Cassius.

Obgleich wir die Begriffe Gesundheit und Schönheit nicht identifizieren, wie es mancherseits getan wurde, so bleibt es doch außer Zweifel, daß den Begriff Schönheit — für das bestimmte Milieu — noch so verkörpernde Formen, ohne den Hauch des Frischrosigen, welches in seiner Intensität den seelischen Vorgängen sich anschließt, und ohne das Mienenspiel, welches einen von reicher Phantasie getragenen Gedankengang zum Ausdruck bringt, auf den Beobachter recht schnell das Gefühl der Öde und der Langweile hervorbringt.

Aber das Aussehen des Menschen, wie es sich beim ersten Blick darbietet, hängt hauptsächlich von seinem allgemeinen Ernährungszustande ab; wir sehen wenig vorteilhaft aus, wenn wir zu mager sind und wenn wir zu fett sind, und in letzterem Falle noch weniger, wenn wir es schon in verhältnismäßig jugendlichem Alter sind. Feistigkeit wirkt mechanisch hemmend auf die Mimik, Magerkeit läßt sie übermäßig nachklingen. Einen besonders schädigenden Einfluß übt die schlechte Ernährung auf das Nervensystem aus; bei dessen schlechter Ernährung geht ihm die erforderliche Spannkraft ab, um die oberflächlich gelegenen Blutgefäße mit Bezug auf ihre Erweiterung in der entsprechenden Ausdehnung zu erhalten. Von der maßvollen Erweiterung der Gefäße der Gesichtshaut hängt ihre Sukkulenz ab, und somit auch der schöne Teint, welcher das Gesamtbild der Gesichtshaut darstellt, also die Glätte, der samtartige Glanz, die Straffheit, das Freisein von Fältchen und Runzeln wie auch von Fettansammlungen.

Ein Mittel, welches die Ernährung unseres Körpers im allgemeinen, und der von den Kleidern unbedeckten Körperpartien im speziellen im günstigsten Sinne umstimmen kann, wird sich als ein Schönheitsmittel qualifizieren. Ein solches

kosmetisches Mittel, wenn es keine negativen Eigenschaften hat, wird auch zu einem hygienischen aus dem Grunde, weil das Bewußtsein des vorteilhaften Aussehens erhebend auf das Selbstbewußtsein und das Selbstvertrauen wirkt, diese wichtigen Faktoren bei der Bekämpfung hypochondrischer und nervöser Verstimmung. Es braucht hier nicht besonders hervorgehoben zu werden, wie Mißstimmung sowohl die pflanzlichen als auch die tierischen Funktionen des Menschen beeinträchtigt.

Am häufigsten stellen wir dem kosmetischen Mittel die Aufgabe, das verschwommene, aufgedunsene Gesicht in allen seinen Teilen zu einer schärferen Formung umzuwandeln. Wir wissen, daß sogar alle Knochenpartien des Körpers in Übereinstimmung mit den ihnen anhaftenden Muskeln insofern einer Wandlung unterliegen, als die Gesichtszüge durch fortgesetzte Übung zu einer lebhafteren und verfeinerten Ausdrucksfähigkeit befähigt werden. Es wird gewissermaßen eine Wachspuppe zu einem belebten Wesen umgewandelt. Unter entgegengesetzten Verhältnissen erstreben wir ferner, die Spitzen und Schroffheiten am Gesicht durch Überbrückung mittels Fettpolster zu beseitigen. In allen Fällen endlich haben wir durch Steigerung der Zirkulation der Nährsäfte, des Blutes und der Lymphe, eine schnellere und vollkommenere Durchwaschung der Gewebe hervorzurufen und somit eine reinere Färbung des Gesichts zu erzielen. Der meist von Nichtärzten ausgehende Versuch, durch stundenlage tägliche Anlegung von Gesichtsmasken, Kinn- und Stirnbinden aus Leder oder Leinen, Kneifern aus Kork, Leder und dergleichen auf die Verkleinerung oder Umgestaltung bestimmter Körperpartien hinzuwirken, erweist sich im großen und ganzen als resultatlos.

Wir könneu dem Schneider und der Modistin anheimstellen, den bedeckten Teilen des Körpers, dem Schwunge ihrer freien Phantasie folgend, beliebige Formen zu geben, und zu „modernisieren“. Anders bei dem Gebrauche von Schönheitsmitteln, welche unvermittelt die Gewebe des Körpers, die oberflächlichen und die tieferen, als Aktionsfeld haben. Und wenn vielleicht eine dekadente Richtung das blasse, den Weltschmerz zum Ausdruck bringende Gesicht als besonders schön auffassen wollte, so werden wir von unserem Standpunkte

aus keineswegs dem folgen. Wir können hier nicht ein Schönheitsmittel gelten lassen, welches nicht gleichzeitig auch die Eigenschaften eines hygienischen Mittels hat, d. h. eines solchen, das der Erhaltung und Erhöhung der Gesundheit des Individuums, der Steigerung seiner Widerstandsfähigkeit gegenüber schädlichen Einwirkungen dient. Es verschmelzen sich folglich bei der rationellen Kosmetik deren Aufgaben mit denen der individuellen Hygiene. Wir können bei der Beseitigung der Verschwommenheit des Gesichtes und dessen bläulicher Verfärbung (Stauungsnase) oder der gebückten Haltung des Rückgrates in der Tat nicht gut angeben, wo das hygienische Mittel angefangen und das kosmetische aufgehört hat. Wir können dem florentinischen Maler aus der Renaissancezeit Sandro Botticelli nicht beipflichten, der in seiner berühmt gewordenen Venus auf der Muschel eine schöne Schwindsüchtige zu seinem Ideal gemacht hat. Wir werden nicht ein Schönheitsmittel einführen wollen, durch welches Robustheit und Derbheit dem Anschein von Zerbrechlichkeit Platz machen soll. Wir suchen das Schönheitsideal einer Frau nicht in dem Bilde ihrer Schwäche. Und wie vor mehreren Jahrzehnten, beim Aufkommen der Mode einer blassen Gesichtsfarbe, das zu diesem Zwecke vielfach von Damen angewendete Essigtrinken ärztlicherseits verpönt werden mußte, so müssen auch jetzt energische, von schneller Wirkung begleitete Prozeduren, welche eine schnelle Abmagerung hervorrufen können, verworfen werden. Dies gilt von der Anwendung der Schilddrüsenpräparate, von forcierten Zitronenkuren, von der dauernden starken Herabsetzung des Flüssigkeitsgebrauches (Wasser, Bier, Wein, Suppe) bei den Hauptmahlzeiten, von dem häufigen Gebrauch von Schwitz- und Lichtbädern.

Bei der so natürlichen großen Nachfrage nach Schönheitsmitteln dürfte uns ein rationelles Schönheits-Massenmittel besonders willkommen sein. Zu den Eigenschaften eines Massenmittels gehört aber Einfachheit, leichte Zugänglichkeit und unbedingte Unschädlichkeit auch in Händen von Personen, welche mit keinem größeren Rüstzeug von Kenntnissen ausgestattet sind. In der Massage, methodisch und systematisch ausgeführt, besitzen wir ein solches Mittel.

Bei der Ausführung der Massage zu hygienischen, bzw. kosmetischen Zwecken sind, wie die tägliche Erfahrung lehrt, genügend schon für die Ausübenden Elementarkenntnisse von Vorgängen im menschlichen Körper, im gesunden und im kranken Zustande. Guter Wille und allgemeine Tüchtigkeit befähigen zu dieser Tätigkeit. Die Technik der Massage ist zur Zeit so ausgebildet, daß eine Einheitlichkeit derselben immer mehr Platz greift. Wir wissen jetzt schon, daß wir so und nicht anders tun dürfen, damit die Massage gut vertragen werden kann, und der Massierende seinerseits sich dabei nicht überanstrengt. Es bedarf mehr des Könnens und der Ausdauer, als der Einsetzung großer Kraft. Die Autodidakten-Massage wird wohl in ziemlich naher Zeit ein überwundener Standpunkt sein. Sie wird sich als vollkommen unkonkurrenzfähig erweisen. Wer sich der Ausübung der Massage widmen will, der stößt jetzt, in Deutschland wenigstens, auf keine Schwierigkeiten bei der Erwerbung der nötigen technischen Fertigkeiten; es genügen für gewöhnlich 2 Monate Lehrzeit. Die Technik für den nichtärztlichen Masseur ist derart präzise geworden, daß Zufälligkeiten, wie Hautdurchreibungen, Übertragung ansteckender Stoffe übermäßige Muskel- und Nervenreizung, bald zu großen Seltenheiten gehören dürften.

Es ist eine merkwürdige Erscheinung, daß trotz des ausgedehnten Gebrauches, welcher von der Massage seit langem her gemacht wird, trotzdem dieses Heilverfahren von allen physikalischen Heilmethoden dasjenige ist, welches am meisten die Feuerprobe bestanden hat, der Begriff Massage noch immer ein sehr verschiedener bleibt. Wir verstehen unter Massage einen Komplex von Handgriffen, welche systematisch am menschlichen Körper zu Heil-, hygienischen oder auch kosmetischen Zwecken angewendet werden. Diese Handgriffe gehen Hand in Hand mit Bewegungsübungen, zu denen sich die zu behandelnden Personen, nach Maßgabe der ihnen zur Verfügung stehenden Kräfte, passiv oder aktiv verhalten. In manchen Fällen wird für die Handgriffe in der Maschinenarbeit ein Surrogat gefunden.

Bezüglich der Maschinenarbeit möchten wir gleich bemerken, daß wir für sie im Punkte Schönheitsmassage nur wenig Verwendung haben. Die wirksamste Manipulation bei der Schönheits-Massage, die Durchknetung, kann am Gesicht nur mit der Hand ausgeführt werden. Hier liegen die Haut und die Muskeln in verhältnismäßig dünner Schicht fest an den Knochen an, sie können nur mit den Fingern abgehoben werden und mit einer geschmeidigen, muskulösen, nicht zu großen Hand, am besten einer Frauenhand, durchwirkt, durchwalkt, durchknetet werden. Bei der Benutzung von Walzen, Rollen, Kügelchen wird nur die äußere Schicht der Haut berührt. Die Wirkung ist dann vornehmlich ein Hautreiz, während wir durch die Durchknetung mit den Fingern eine pump- und saugeartige Wirkung auf die Blut- und Lymphgefäße ausüben. Nur die Erschütterungsmaschinen (Vibratoren), welche nach dem Prinzip der Bohrmaschinen der Zahnärzte konstruiert sind, finden bei uns Verwendung. Sie werden in Bewegung gesetzt vermittels Hand, Fuß oder elektrischer Motoren. Die leichte, für einige Minuten fortgesetzte Erschütterung ruft Zusammenziehungen der Muskelfasern und somit auch rhythmisch aufeinander folgende Zusammenpressungen der in dieselben eingebetteten Gefäße hervor, dann aber auch einen leichten Nervenreiz, welcher sich wieder auf die Gefäße überträgt und diese zur schnelleren Fortbewegung ihres Inhaltes anspornt. Solcher Reiz fördert gleichzeitig die Ernährung der betreffenden Partie. Es kommt auch die „ausgleichende Wirkung“ zur Geltung in Fällen von gesteigerter oder herabgesetzter Empfindlichkeit, so haben wir ein Mittel zur Beseitigung des peinlichen allzu leichten Errötens oder Erblassens des Gesichtes zur Verfügung. Bei einiger Übung können aber die leichten Erschütterungen an der Gesichtshaut mit den in Zitterbewegung versetzten Fingern des Massierenden ganz gut ausgeführt werden. Wir haben es hier mit einer dem faradischen Strome ähnlichen, aber bei weitem intensiveren Einwirkung zu tun. Außerdem werden die Vibrationsreize angenehm empfunden, ein sehr wichtiger Umstand da, wo es sich doch mehr oder weniger um eine Luxuskur handelt.

Eine ausgleichende Wirkung bekommt man auch durch die von mir benutzte Luftpumpe, welche mit einem kelchförmigen metallenen Ansatze von 3—5 *cm* Durchmesser versehen ist. Der eine oder der andere Ansatz wird an die Gesichtshaut leicht angepreßt und von Stelle zu Stelle übertragen. Wenn man einen solchen Ansatz nicht lange an derselben Stelle stehen läßt, nicht länger als ein bis zwei Minuten, so schwindet das durch die Ansaugung erzielte Anschwellen und Rotwerden der Haut schnell. Die Luftpumpe wird durch einen Motor in Bewegung gesetzt, der nach Art der Motoren der Vibrationsapparate konstruiert ist. Diese Pumpapparate werden von der Firma Reiniger, Gebbert und Schall in Berlin angefertigt. Die zu ähnlicher Wirkung benutzten Saugglöser, wie sie zur Stauungshyperämie nach Bier verwendet werden — von gleichem Durchmesser, wie unsere metallenen Ansätze —, lassen oft blaue Verfärbungen für einige Tage zurück.

Viele Schriftsteller auf dem uns interessierenden Gebiete wollen als Massage nur die Massageprozeduren im engeren Sinne des Wortes auffassen, nämlich die Klopfungen, Knetungen, Drückungen, Streichungen, Erschütterungen, event. Schüttelungen. Die Bewegungen in den Gelenken dagegen — mögen dieselben nur durch Zutun seitens des Masseurs (passiv) oder selbsttätig seitens der zu behandelnden Person (aktiv), bei Widerstand durch die Hand des Masseurs oder vermittelst irgend einer Last, Hanteln z. B., oder ohne Widerstand ausgeführt werden — rechnen sie zur Heilgymnastik, beziehentlich zur Medikomechanik. Es wird auch eine solche Trennung in der Praxis durchzuführen versucht; es soll zwei Spezialitäten geben: Massage und Medikomechanik, event. Massage und Heilgymnastik. Was uns betrifft, so trennen wir die genannten Methoden nicht von einander. Bald ergänzen die einen die anderen, bald werden die einen nur vermittelst der anderen ermöglicht. Und wenn uns letzteres nicht immer in der ersten Zeit der Behandlung auszuführen möglich ist, so können wir es noch nach mehr oder weniger kurzer Zeit erreichen. Die Massagemanipulationen im eigentlichen Sinne des Wortes bahnen den Weg für die selbsttätigen Bewegungen, welche willkürlich, durch die Willensimpulse hervorgerufene sein können, wie die

Bewegungen der Arme und Beine, und unwillkürlich, automatische oder reflektorische, wie etwa das Mienenspiel der Gesichtsmuskeln.

Folgende Tatsachen können das Gesagte illustrieren: Ein durchmassierter (durchkneteter, durchwalkter) Arm, ganz besonders, wenn er durch Krankheit in seinem Umfange und in seiner Leistungsfähigkeit heruntergekommen ist, kann oft eine doppelte, sogar dreifache Arbeit leisten, als ein unter gleichen Verhältnissen nicht durchmassierter. Ebenso überwindet ein durch Krankheit längere Zeit zur Untätigkeit verurteilt gewesener Arm unter täglicher Massage die infolge der Untätigkeit eingetretene Magerkeit und Schwäche weit schneller als unter gleichen Umständen ohne Massage. Damit aber der abgemagerte, welke Arm voller und somit schöner wird, bedarf es nach dem Gesagten sowohl der Massage, als auch der Übungen, welche in mehr oder weniger einfacher Art und Weise ausgeführt werden können. Man übt mit leichten Hanteln, man hebt einen zu verschiedener Höhe mit Wasser gefüllten Eimer und dergleichen. Für die unteren Extremitäten kann man eine treppenförmige Leiter so und so viele Mal auf- und absteigen. Recht anregend ist die Art des Übens, bei welcher man den vom Behandelnden gemachten Widerstand zu überwinden sucht; man beugt z. B. den Arm im Ellenbogen, während der Massierende in entgegengesetzter Richtung am Vorderarm zieht oder man streckt ihn, während der Massierende in der Richtung der Beugung wirkt (schwedische Methode).

Die Stirn, deren Muskeln von größeren Fettmassen durchsetzt oder durch Erkrankung der Gesichtsnerven leicht gelähmt sind, und welche folglich sehr wenig am Mienenspiel des Gesichts beteiligt ist, erlangt, oft die Möglichkeit, schon nach kurzer Zeit der Behandlung Falten zu schlagen. Dies erreichen wir, wenn wir die Haut methodisch kneten, streichen, und nebenher mit unseren Fingern in Falten legen. Die Faltenbildung vollzieht sich bald darauf aktiv, dem eigenen Willensimpulse folgend, eventuell auf Kommando des Massierenden; oder auch die Falten entstehen, ohne von der Person in das Bewußtsein aufgenommen zu werden, nur als Associationsbewegungen, dem

jeweiligen Gedankengange des Individuums folgend und diesen schärfer zum Ausdruck bringend.

Andererseits, beim Beispiel der Stirn bleibend, wird eine abgemagerte Muskelpartie, wenn sie der nötigen Hemmung durch das Unterhautfettgewebe entbehrt und sich daher besonders leicht zusammenschichtet, d. h. Falten bildet, sobald ihre Ernährung durch die angewandten Prozeduren gehoben wird, also dicker wird, nicht mehr so leicht aus geringfügigen Veranlassungen in größere Schwingungen geraten. Auch werden die in einer solchen dicker gewordenen Muskelpartie sich befindenden Nervenleitungsbahnen widerstandsfähiger und reagieren nicht mehr so leicht auf minimale Reize. Die ausgeglättete Haut wird nicht mehr so leicht Falten schlagen. Vielfach werden wir auch durch die durch unsere Handhabungen bedingten Umstimmungen das Schwinden der für die Betroffenen und ihre Umgebung so peinlichen nervösen Zuckungen am Gesicht, der Tics, erzielen.

Wir müssen zugeben, daß, sobald wir der Bezeichnung Massage eine ausgedehntere Bedeutung beimessen, indem wir auch heilgymnastische Übungskuren unter ihr verstehen, wir im allgemeinen gegen den Versuch mancher Schriftsteller, das Wort „Massage" durch ein anderes, mehr umfassendes, zu ersetzen, nichts einzuwenden haben. Etymologisch entstammt das Wort Massage entweder dem hebräischen maschesch = betasten oder dem arabischen mas = kneten. Allein weil die Bezeichnung Massage einmal Bürgerrecht erworben hat, haben wir sie behalten, umsomehr, als mancherseits die Suche nach neuen Bezeichnungen weniger aus etymologischen Rücksichten entsprungen ist, als aus dem Bestreben, etwas neues zu bringen. Das Bedürfnis nach neuen Behandlungsmethoden tritt schneller ein, als wirklich Neues aufkommt. Dann wird, um nicht das Kind mit dem Bade zu verschütten, an dem Kern ein für alle Mal bewährter Heilmethoden festgehalten, die Schale aber wird modernisiert, indem sie an die jeweilig aufsprießenden wissenschaftlichen Richtungen angepaßt wird. Solches Unternehmen gelingt um so besser, wenn zur näheren Charakterisierung der Methode ein Stichwort, welches an wissenschaftliche oder industrielle technische Tagesprobleme anklingt, heran-

gezogen wird. So entstanden auf dem Boden der Massage medikomechanische, medikotherapeutische Übungs- und Hemmungskuren und andere.

Hier möchten wir gleich bemerken, daß wir es nicht als einen Fortschritt ansehen können, die Massage im engeren Sinn auf irgend eine einzige Manipulation, auf eine Bewegungsart, zu beschränken. In bunter Reihe lassen wir die einen Prozeduren auf die anderen folgen; wir bekommen mehr Angriffspunkte, die Behandlung wird besser vertragen, die Wirkung wird intensiver. Aus diesem Grunde scheitern auch alle Versuche, die eigentliche, mit der Hand des Masseurs ausgeführte Massage durch Prozeduren vermittelst Apparate zu ersetzen, gleichviel ob sie von anderer oder eigener Hand als Selbstmassage ausgeführt werden. Die so erzielte Wirkung bleibt immer eine sehr geringe.

Hippokrates, der Vater der rationellen Heilkunde, hat schon in der zweiten Hälfte des 5. Jahrhunderts v. Chr. in wenigen Worten den Wert der Massage gekennzeichnet. Er sagt: „Der Arzt hat in vielem recht geschickt zu sein, er muß unter anderem die Knetkunst verstehen. Dank der Knetung wird ein schlaffes Gelenk kräftig und ein versteiftes beweglich." Der geniale Hippokrates ist durch Intuition zu seinem. jetzt durch das physiologische Experiment festgestellten Satz gekommen. Es handelt sich um die Beobachtung, daß man durch ein und dieselben Reize, aber bei Verschiedenheit ihrer Intensität, zu verschiedenen Resultaten kommen kann: schwache Reize fördern die physiologischen Funktionen im menschlichen Körper, starke hemmen sie oder heben sie ganz auf. Wir können demnach vielfach durch unsere Prozeduren verändernd auf die Gewebe unseres Körpers wirken. Indem wir zu kosmetischen Zwecken auf die Gesichtshaut einwirken, wirken wir auch auf die in letzterer sich befindenden Blut- und Lymphgefäße, können dadurch vielfach einem auffällig auftretenden Vollwerden, Erröten oder Erblassen des Gesichts entgegenwirken und tragen somit zur Beseitigung oft sehr peinlicher Symptome bei. Ähnlich verhält sich die Einwirkung, wenn auch bedeutend schwächer, auf Fettansatz und Fettschwund.

Für alle Zeiten hat Hippokrates ein leuchtendes Vorbild hinterlassen, wie eine schlichte, vorurteilsfreie, von Hypothesen sich freihaltende Beobachtung zu einer scharfen Einsicht in das Wesen der Vorgänge im menschlichen Körper führen und eine erfolgreiche Behandlung derselben mit geringen Mitteln ermöglichen kann. Es heißt in den Fußstapfen dieses großen Meisters bleiben, wenn man auf die Erlangung des so allweit und allzeit erstrebten Zieles der Wiedererlangung, bzw. Erhaltung der körperlichen Schönheit durch einfache Mittel hinsteuert.

Aristoteles, der griechische Philosoph aus dem vierten Jahrhundert v. Chr., hat schon die genaue Beobachtung gemacht, daß durch die reibenden Handgriffe die einen Körperteile voller und schwerer werden, während andere, besonders der Leib, leichter und kleiner werden. Seine physiologische Deutung dieser Tatsache hält noch heute in vielen Punkten Stand. (Aristoteles: Probleme; französische Übersetzung von Barthélemy Saint-Hilair, Paris, Hachette, 1891, Sektion V, § 14, Band I, pag. 177.)

Asklepiades, der große griechische Arzt des ersten Jahrhunderts v. Chr. Geburt, benutzte ausschließlich „hygienische Mittel" der zu jener Zeit ohne besondere technische Hilfsmittel ausführbaren physikalisch-diätetischen Heilmethoden. Er bediente sich folgender 4 Methoden: 1. der Enthaltsamkeit beim Essen und Trinken, 2. körperlicher Übungen, zu welchen das Spazierengehen und Reiten gerechnet wurde, 3. der Knetungen des Körpers, 4. des Einschaukelns (Schüttelungen) behufs Einschläferung. Von den genannten Methoden machen zwei die Kardinalprozeduren der Massage aus. Nahezu 2000 Jahre später hat der auf seinem Gebiete bahnbrechende französische Nervenarzt Charcot die Schüttelungen behufs Beruhigung und Einschläferung nervös aufgeregter Menschen wieder eingeführt. Die Schüttelungen wurden in bequemer Art, unter Zuhilfenahme besonders konstruierter Apparate, vorgenommen. So entstand das Zitterbett, der Zitterstuhl und der Zitterhelm, ersteres für liegende, die beiden letzteren für sitzende Personen. Diese Maschinen werden, ähnlich den Ansätzen der meisten Vibrationsapparate, durch elektrische Kraft in Bewegung gesetzt.

Auf Grund der Schriften Martials, des römischen Epigrammdichters aus dem ersten Jahrhundert nach Chr., eines Zeitgenossen des Titus und des Domitian, kann angenommen werden, daß eine Phryne, eine Sapho, eine Aspasia und andere bekannte Hetären des klassischen Altertums die Vollkommenheit ihrer Körperformen zum großen Teil der Massage zu verdanken hatten. Sie war es, welche den Muskeln Kraft und Elastizität, der Haut Weiße und Glanz gab. (Léon Hac-Auliffe: La thérapeutique physique d'autrefois, Paris, Masson et Cie., 1904, pag. 405.)

Oribasius, der griechische Arzt zu Pergamon aus dem vierten Jahrhundert nach Chr., gibt an, daß durch Reibungen sowohl Körperfülle als auch Abmagerung erzielt wird, letztere durch starke und andauernde Einwirkung erstere durch mäßige. Wir erfahren auch bei Oribasius, daß die Masseure im Altertum ihre Resultate erreichten, ohne sich viel darum zu kümmern, daß ihre Striche eine bestimmte Richtung verfolgten. Sie hielten sich keineswegs an der Richtung des venösen Blutstromes, sondern im Gegenteil arbeiteten sie nach allen Richtungen hin und hatten als einziges Ziel im Auge, die Muskeln „von allen Seiten" zu bearbeiten. (Oribasius; französische Übersetzung von Bussenmaker und Daremberg, Band I, pag. 470.)

Nichts wäre irrationeller, als Schönheitsmassage mit Gesichtsmassage zu identifizieren.

Wir wissen, wie fern gelegene Störungen im menschlichen Körper: Störungen der Verdauung, Störungen am Geschlechtsapparate, auf dem Wege der Nervenausstrahlungen und Übertragungen die Gesichtsfarbe mit bedingen können. Bekannt ist die aschgraue Farbe der Magenkranken, dann die dunklen Ränder um die Augen der Individuen, deren Geschlechtsleben unregelmäßig verläuft. Wir können mit Recht ein Schönheitsmittel in derjenigen Behandlungsmethode sehen, welche zur Beseitigung solcher fern gelegenen Ursachen dient. Es wird eine ursächliche und somit recht wirksame Kur sein. Die kräftige Bauchmassage unter Hinzuziehung der Hüften und des Rückens in das Arbeitsfeld bedingt eine Steigerung des allgemeinen Stoffwechsels, welche eine Aufsaugung von nicht allzulange aufgespeichertem Fett mit zur Folge haben kann. Neben

dem lokalen Verschönerungseffekte, bestehend in der Verkleinerung des Hüften- und Bauchumfangs, wird auch eine Fernwirkung auf das Gesicht zustande kommen. Dann können auch die Stauungserscheinungen am Gesicht weichen, das Gesicht wird beweglicher, die Farbe gleichmäßiger, der Teint frischer. Andererseits werden wir durch eine die Zirkulation und die Verdauung fördernde Einwirkung eine Steigerung der Ernährung bei Mageren erreichen und somit einen Ansatz von Fett. Wenn wir eine allgemeine Gewichtszunahme erzielt haben, so äußert sich dies auch durch gleichzeitiges Vollerwerden eines bis dahin eingefallenen Gesichts. Wenn die Backen voller werden, so erscheint wiederum eine sonst große Nase kleiner.

Sogar energische Massage der Fußsohlen: Klopfungen und Knetungen, dient manchmal der Verschönerung. Wir konnten zuweilen von der energischen Bearbeitung der Fußsohlen eine Fernwirkung auf das Gesicht wahrnehmen. Wir bekamen eine Ablenkung für die Stauungen am Gesicht, welche sich in dunkelroter Verfärbung und Spannung der Haut äußerten. Wir haben es im eigentlichen Sinne des Wortes in unserer Hand, Reize von bestimmter Stärke auf den menschlichen Körper auszuüben, und können gewissermaßen durch die Massage in bequemer Weise den nicht überall zu beschaffenden komplizierten Apparat anderer physikalischer Heilmethoden ersetzen. Handelt es sich doch bei allen Heilmitteln, sowohl aus dem Pflanzen- als auch aus dem Mineralreiche, um Reizwirkungen, und wir können z. B. Fuß- oder Handbäder gewisser Temperaturen durch Massage ersetzen oder verstärken.

Wir müssen uns sagen, daß, wenn eine uns meist störende Abnormität sich auf einer beschränkten Stelle befindet, dabei aber nur eine Teilerscheinung des allgemeinen Ernährungszustandes ausmacht, es weit schwerer sein muß, ihre Beseitigung durch das Massieren jener eng begrenzten Stelle herbeizuführen, als durch Ausdehnung unserer Prozeduren auf große Körperflächen. Wollten wir uns energisch und lange mit der Massage an dem einen Punkte aufhalten, so könnten wir eher eine entzündliche Reizung bekommen, als die erwünschte Volumenveränderung. So wird es ein eitles Streben sein, das Doppelkinn einer feisten Person

durch auf das Kinn sich beschränkende Massage beseitigen zu wollen.

Aber auch bei der Einwirkung auf große Flächen haben wir damit zu rechnen, daß krankhafte Produkte und krankhaft veränderte Gewebe (bösartige Geschwülste und manche auch gutartige kommen hier nicht in Betracht) sich im allgemeinen durch die Massageprozeduren viel leichter beeinflussen lassen als normale, so zu sagen einen eisernen Bestand des Individuums ausmachende Gebilde. Eine Abweichung von dieser Regel entsteht dann, wenn das Abnorme schon lange besteht und somit Anciennetätsrechte erworben hat. Daher auch die größere Schwierigkeit, ein durch allgemeine, lange bestehende Ursachen, wie Lebensweise, Umgebung, Erblichkeit, bedingtes schlechtes Aussehen im günstigen Sinne zu verändern, als dies bei einer durch eine zufällig eingetretene Krankheit in ihrer äußeren Erscheinung veränderten Körperpartie zu erreichen. Auf die durch Krankheit hervorgerufenen Veränderungen wirken wir um so leichter ein, als doch beim Einsetzen mit unserer Tätigkeit das ursächliche Moment gewöhnlich nicht mehr fortdauert, und wir es nicht mehr mit der eigentlichen Krankheit (schwer verlaufenem Wochenbett, einer schweren Infektionskrankheit, wie Typhus oder Lungenentzündung oder auch einer Nervenerschütterung auf dem Fuß folgenden hysterischen Kundgebungen), sondern mit deren späteren Folgezuständen zu tun haben.

Es genügt natürlich bei einer durch örtliche Erkrankung bedingten Veränderung (z. B. Narben, Anschwellungen nach abgelaufener Entzündung des Unterhautzellgewebes, gewissen örtlichen „Hautausschlägen“ und „schlechter Farbe“) sich auf die Massage des Gesichts oder des Halses, des Nackens, der Arme und Hände zu beschränken, um das gewünschte Resultat zu erreichen; nicht aber bei allgemeinen Ernährungsstörungen, welche das schlechte Aussehen des Gesichts zur Folge haben. In letzterem Falle wird, nur wenn die Massage die Gesamternährung des Individuums, sein allgemeines Befinden, bessert, auch das Aussehen der von den Kleidern unbedeckten Körperpartien verschönert werden. Eine große Nase wird weniger hervortreten, wenn die abgemagerte Person um mehrere Pfund zugenommen haben wird, ein Doppelkinn wird weniger ausgesprochen sein,

wenn eine allgemeine Gewichtsabnahme stattgefunden haben wird. Unter solchen Verhältnissen wird eine eng beschränkte „elektive" Wirkung der Massage keineswegs zu erzielen sein, d. h. wir werden es nicht erreichen, daß das Kinn an Volumen abnimmt und die nächstliegende Partie am Halse zunimmt oder unverändert bleibt.

Während wir zur Erzielung eines schöneren Aussehens mit Bezug auf Teint für gewöhnlich mit der Massage allein auskommen, ist dies weniger der Fall, sobald es notwendig wird, eine allgemeine Volumenveränderung herbeizuführen, Magerkeit oder Feistigkeit zu beseitigen. Bleibt die Nahrungsaufnahme unter übrigens gleichen Umständen in ihrer Quantität und Qualität für das betreffende Individuum eine irrationelle, so werden die Resultate doch nur beschränkt bleiben.

Andererseits dient die Massage dazu, um einen Ersatz zu schaffen für das lange Festhalten strenger Diät. Sowohl Fettleibige wie auch Magere oder Gichtische, welche lange Zeit auf ein bestimmtes Diätregime gesetzt worden waren, verfallen nicht so schnell in ihren früheren Zustand zurück, sobald sie zu einer weniger strengen Diät übergehen, wenn sie ganz systematisch massiert werden. Dann werden die in Marienbad, Kissingen, Franzensbad, Vichy gewonnenen Resultate weit über die Badekurzeit hinaus festgehalten. Wenn wir uns vergegenwärtigen, daß die lange Durchführung einer bestimmten, für sich vollständig rationellen Diät, welche noch so sehr auf dem physiologischen Versuche fußt, die Betroffenen bald anwidert und nervös macht, und von Hause aus nervös veranlagte Personen bald in eine hochgradige hypochondrische Stimmung versetzt, so werden wir oft Veranlassung haben, zu dem Ersatz des Diätregimes durch Massage unsere Zuflucht zu nehmen. Dasselbe gilt auch für gewisse Diätformen, welche in die einen und die anderen Gesellschaftskreise besonders Eingang gefunden haben (vegetarisches, reizloses Abstinenzregime und andere); bei diesen Diäten folgt oft auf die gehobene Stimmung in den ersten Wochen ein Rückschlag in Form von Gemütsdepression und erheblicher Verschlechterung des Aussehens.

Nicht immer aber geht die Besserung des ganzen Ansehens, die Zunahme der Geschmeidigkeit und der Beweglich-

keit der Haut und der Muskeln bei Fettleibigen nach einer Massagebehandlung Hand in Hand mit der Abnahme des Körpergewichtes. Es gibt Menschen, welche dicke Fettmassen besitzen, aber dünne Muskeln haben, nun ist aber Fett im Gewicht viel leichter als Muskel. Bei solchen Menschen kommt es nicht darauf an, durch unsere Maßnahmen das absolute Körpergewicht zu verringern, sondern umgekehrt, zu vermehren. Wir erstreben hier eine Fettabnahme, aber eine Muskelzunahme.

Besonders ausgleichend wirkt die Massage großer Körperpartien (Leib, Rücken, Büste) in den Jahren, in welchen die Blutzirkulation bei der alternden Frau große Wechsel durchzumachen hat. Das sind die Jahre, in welchen das Gesichtsaussehen der Frau so viel leidet durch Kongestionen nach dem Kopfe, durch das Überlaufen des Körpers von Hitzegefühl und Schweiß. Die Massage wirkt hier ableitend von Kopf und inneren Organen nach der Haut und den Muskeln des Rumpfes und der Extremitäten. Es entsteht dabei auch ein Ausgleich zwischen der Farbe der von den Kleidern unbedeckten Haut des Gesichtes etc. und der bedeckten des übrigen Körpers.

Um aber so wesentliche Umstimmungen im menschlichen Körper hervorzurufen, bedarf es einer tiefgehenden Einwirkung. Nicht durch oberflächliches Streichen und Reiben mit kleinen Kügelchen oder Walzen ist zu einer solchen Wirkung zu gelangen. Aus diesem Grunde ist auch jede Selbstmassage vermittelst Instrumente oder mit den bloßen Fingern ausgeführt, von geringem Wert. Man kann nicht mit den eigenen Fingern ausgiebige Knetungen und Walkungen in großen Zügen ausführen, wie es eben notwendig ist, um dem Blut- und Lymphstrome einen lebhafteren Wellenschlag zu verleihen und den Stoffwechsel zu fördern.

Wir bedürfen des erheblich gesteigerten Stoffwechsels zur Aufnahme größerer Mengen von Zellenelementen in den Blutstrom sowie zu deren Verdauung und somit zur Begünstigung eines schnelleren Ansatzes frischer Elemente.

Die Hände desjenigen, welcher die Selbstmassage ausübt, ermüden sehr schnell, sobald die Massage irgendwie energisch ausgeführt wird; letzteres ist aber notwendig bei

jeder Massage, die wirkungsvoll sein soll. Ermüdete Finger büßen ihre Elastizität ein, sie werden steif und vermögen nicht mehr die Sukkulenz der von ihnen bearbeiteten Körperpartien zu steigern. Man hat es dann mit einer Reizung der Gewebe zu tun, welche bei öfterer Wiederholung zu negativen Erscheinungen Veranlassung gibt. Bei der Selbstmassage haben wir noch besonders mit folgendem Umstande zu rechnen. Wie wir schon auseinandergesetzt haben, ist die Schönheitsmassage mit der Gesichtsmassage nicht zu identifizieren, und wir können nur in ganz ausschließlichen Fällen eine wohltätige Wirkung von der Beschränkung der Massage auf das Gesicht allein erwarten. Sobald wir aber Nacken, Hals, Schultern, Hüften usw. zu unserem Aktionsgebiet machen müssen, ist die Selbstmassage ohne weiteres ausgeschlossen. Die meiste Massagearbeit führen beide Hände gemeinsam aus, indem sie nach bestimmten Punkten hin gerichtet werden, sich gleichsam verschmelzend, und dies ist am eigenen Körper nahezu unmöglich, denn die Hände würden gleich erlahmen. Und wenn wir zur Abwechslung der Prozeduren mit nur einer Hand massieren, so arbeiten wir, um nicht zu kneifen, nicht aus den Fingern, sondern aus der ganzen Hand, in großen Strichen. Dies ist aber sehr wenig gut ausführbar am eigenen Gesichte. Seit altersher hat manche blasse Schöne vom Lande sich Farbe durch Selbstmassage, bestehend im Kneifen der Backen, zu verschaffen gesucht. Die auf diese Art zu erreichende Verschönerung gestaltet sich aber im Vergleiche zu der Wirkung einer kunstgerechten, wenn auch nur einmaligen Massagesitzung als von sehr kurzer Dauer. Die Nachwirkung äußert sich dabei oft in Form von Sugillationen.

Wir rechnen zu dem Inbegriffe der Massage auch körperliche Bewegungen, welche sowohl selbsttätig — frei oder bei Widerstand — als auch passiv ausgeführt werden. Die Bewegungen bilden auch einen wesentlichen Teil der Massagebehandlung zu kosmetischen Zwecken. So lassen wir bei der Massage der Schultern ausgedehnte Atmungsbewegungen machen, welche mit starken Exkursionen der Knochen und Muskeln des Brustkorbes einhergehen. Bei der Bauchmassage lassen wir Einziehungen der vorderen Bauch-

wand im Rhythmus der Atmung machen und setzen diesen Bewegungen einen Widerstand mit unseren auf die Bauchwand aufgelegten Händen entgegen. Nicht wenig dienen der Abrundung der Form der Büste und der Arme Übungen mit nicht zu schweren, mit weichen Stoff benähten Hanteln (je 2 Kilo). Die Hantelübungen werden in langsamem Tempo ausgeführt. Für die unteren Extremitäten erweist sich das, eine bestimmte Anzahl Male auszuführende Hinauf- und Heruntersteigen auf einer treppenartigen Leiter als nützlich. Es braucht wohl nicht besonders hervorgehoben zu werden, daß bestimmte Spaziergänge im Freien, der eine oder der andere Sport (Reiten, Radfahren, Schwimmen) zur Verstärkung der Massagewirkung mitbeitragen.

Eine Schwenkung in ein falsches Geleise bekam die Schönheitsmassage in dem letzten Jahrzehnt dadurch, daß Fabrikanten von kosmetischen Mitteln, Pasten, Pudern, Ölen, Essenzen, Schminken, sie sich dienstbar machten und durch ausgedehnte Anpreisungen tatsächlich erreichten, Parfümerieartikel unter der Massageflagge zu unverhältnismäßig hohen Preisen an den Mann zu bringen, sowohl in ihren speziellen Geschäften — „Instituten" — als auch in Friseurgeschäften, in welchen sie Niederlagen haben. Letzteres geschieht besonders viel in Frankreich. Die Institute vertreiben noch eine Menge kleiner Apparate als Gesichtsmassage-Apparate. Hierher gehören kleine Röllchen, Walzen, Spateln, Stifte, aus Knochen, Holz, Zelluloid gefertigt, welche zur Auftragung, Verreibung und Verstreichung bestimmter Kosmetika dienen sollen. Zu diesen Artikeln zählen auch Pulverisatoren und als Vibrationsmassage-Apparate bezeichnete Massierrollen. Letztere bestehen zumeist aus drei auf eine Stange gezogenen Kügelchen und erzeugen eigentlich gar keine Vibration. Hierher gehören auch Apparate zur pneumatischen Gesichtsmassage, bestehend aus Glasbechern und Kanülen verschiedener Form und Größe. Diese Glasgefäße haben an ihrem Kopfende eine Öffnung, an welcher sie mit einem in einem Ball endigenden Gummischlauch verbunden werden. Der Gummischlauch wird mehrere Male nach einander zusammengepreßt, während die Glaskanülen über das Gesicht in der Richtung der Falten oder Furchen geführt werden. Der größere Becher ist für die Backen bestimmt und bleibt an einer Stelle

stehen, während mit dem Balle die Luft aus ihm ausgesogen wird. Es entsteht eine leichte Ansaugung der Haut und dadurch eine momentane Ausglättung der Furchen. Die Wirkung dieses Apparates auf die Glättung der Furchen kann gar nicht in Betracht kommen im Vergleich zur Wirkung des oben bezeichneten Apparates, an welchem das Auspumpen der Luft durch eine massive Luftpumpe geschieht. Wir möchten noch eines Apparates für elektrische kosmetiscke Massage Erwähnung tun. Es ist dies eine kleine Elektrisiermaschine mit trockener Batterie für den faradischen Strom. Die eine, zylinderförmige Elektrode wird bei der Selbstmassage, für welche der Apparat bestimmt ist, in die eine Hand genommen, während mit der anderen Hand die andere Elektrode, welche die Form einer Massierwalze hat, in der Richtung der Gesichtsfalten geführt wird. Die Wirkung dieser elektrischen Massage steht bei weitem nach der Wirkung der Vibrations-Massageapparate, welche der Haut verhältnismäßig große mechanische Stöße versetzen. Bei der Gesichtsmassage bediene ich mich gewöhnlich eines pilzförmigen Ansatzes, dessen Kopf die Größe eines Talers hat und mit weichem Leder bedeckt ist. Der Reinlichkeit halber wird manchmal der Kopf des Ansatzes mit weicher Gaze umbunden, die man nach Bedarf wechselt. Zur Gesichtsvibration finden auch kleine Vibratoren mit Handmotor Verwendung, welche den Vorzug haben, leicht transportabel und nicht auf elektrischen Betrieb als Motor angewiesen zu sein. Was die Pulverisatoren anbetrifft, so sind sie mit einer Glasglocke versehen, in welche das Gesicht hineingesteckt wird, um darin dem Wasserdampfe ausgesetzt zu werden. Eine Kombination der Massage mit dem Wasserdampfbade als eine allgemeine kosmetische Methode einzuführen, ist aber irrationell. Bei einem häufigen Gebrauche der Dampfbäder wird die Haut außerordentlich empfindlich gegen Witterungseinflüsse und dann stellt sich die Notwendigkeit ein, Kosmetika anzuwenden, um die besonders empfindlich gewordene Haut vor dem Einflusse rauher Luft zu schützen. In der Tat bieten die Geschäftsfirmen, welche den Handel mit den bezüglichen Apparaten betreiben, den Käufern in allen Fällen bestimmte, von ihnen fabrizierte Pasten, Salben und Essenzen an zum Gebrauch sowohl vor als auch während und nach der

Anwendung des Pulverisators oder der Glaskapseln zur pneumatischen Massage, wie auch der einfachen und der elektrischen Walzen. Wir tun noch Erwähnung der kleinen Massierrollen aus Aluminium als Plätteisen für die Ausglättung der Gesichtsfurchen. Hierbei wird zuerst die Haut fett gemacht vermittelst einer „kosmetischen Rolle", bestehend aus einer leicht klebenden Fettmasse, wie solche zum Festlegen der Haare benutzt wird (Wachspomade). Nachdem mit dieser Rolle in der Richtung der Gesichtsfurchen einigemale gestrichen worden, werden über die betreffenden Gesichtsteile (Stirn, Wangen) 1—3 Blättchen dünnes Löschpapier gelegt. Die Löschpapierblättchen werden nach dem Auflegen auf die Haut mittelst eines mit klebriger Flüssigkeit feucht gemachten Pinsels etwas angenetzt. Über das aufgeklebte Papier werden mit der an einer kleinen Spirituslampe angewärmten Plättrolle Glättungen der Haut ausgeführt. Auch bei diesen Prozeduren werden „Spezialitäten" gebraucht: eine Essenz zum Einfeuchten, bezw. Ankleben der Löschpapierblättchen. ein Crème zum Geschmeidigmachen der Haut nach der Bearbeitung mit der Plättrolle.

Die von uns vielfach angewandte Vibrationsmassage ist sehr bequem in der Handhabung, wenn im Hause die Leitung für elektrisches Licht vorhanden ist. Man verwendet dann die vorhandene elektrische Leitung zum Anschluß an den Motor des Vibrationsapparates. Wenig bequem ist die Benutzung von Akkumulatoren zum Betriebe des Vibrationsmassage-Apparates.

Je schwerer ein Übel zu beseitigen ist, desto mehr Mittel und Mittelchen werden hierfür zu Gebote gestellt. Das ist besonders der Fall, wenn wir vor der Aufgabe stehen, einem so allgemein menschlichen Bedürfnisse, die Schönheit vor Schwinden zu bewahren oder sie wieder zu erlangen, zu entsprechen. Aber dem allgemeinen Naturgesetze von der Vergänglichkeit alles Irdischen folgend, wird auch Schönheit trotz aller aufgebotenen Mühe nicht dauernd zu halten sein. Dann treten die Maskierungsmittel vollkommen in ihre Rechte. Nun wird sich dem Auge des Beschauers weniger die Haut als vielmehr das dieselbe mehr oder weniger geschickt zudeckende Kosmetikum, der Puder, die Schminke, darbieten. Letztere sind aber gewissermaßen künstliche Ansätze (Prothesen), analog den

künstlichen Zähnen oder falschen Haaren, welche auch in nicht geringem Maße ihrem bezüglichen Zwecke dienen. Allein die Verbindung des Kosmetikum-Gebrauches mit der Gesichtsmassage, d. h. die Anwendung dieser beiden Mittel nicht getrennt von einander, sondern kombiniert in Form der Verreibung am Gesicht bei den Massageprozeduren, ist zweckwidrig. Bei der Ausführung der Massage wirken die hierzu gebräuchlichen Salben, wenn sie nicht genügend schlüpfrig sind, reizend auf die Haut. Alle die Massagepasten genannten Salben sind aber keineswegs schlüpfrig genug, um als Massageschmiermittel gebraucht werden zu können, ganz abgesehen davon, daß sie für letzteren Zweck sich viel zu teuer stellen.

Übrigens datiert die Idee, bei der Massage wohlriechende Öle und Essenzen zu benutzen, aus dem grauen Altertum her. Ausgiebige Verwendung fand solche Massage schon am Hofe des Perserkönigs Ahasveros. Die ausgewählten Frauen mußten, um das erwünschte wohlgefällige Aussehen zu erlangen, vor ihrem Erscheinen vor dem Könige durch 6 Monate hindurch fortgesetzte Einreibungen mit Myrrhenöl und wieder 6 Monate lang mit anderen wohlriechenden Ingredienzien vorbereitet werden. (Das Buch Esther, II.) Dies Verfahren war insofern rationell, als das Myrrhenöl schlüpfrig war und nicht an den Händen haftete. Auch wurde nicht ausschließlich das Gesicht massiert, sondern der ganze Körper.

Was die Dauer der Parfümeurmassage anbetrifft, so weicht diese jetzt nicht viel von der alten persischen ab, sie ist auf Jahre hinaus berechnet unter dem ständigen Gebrauch kostspieliger Kosmetika.

Als besonderer Lehrgegenstand ist die „Kunst" des Massierens unter Zugrundelegung der Verwendung der Artikel der „Schönheitsinstitute", Aktien-Gesellschaften m. b. H. und dergleichen als Schönheitsmassage in allerletzter Zeit eingeführt worden. Den Schüler kostet es eine gewisse Mühe, im Gedächtnis zu behalten, wie viele Male in der einen, wie viele Male in der anderen Richtung die eine oder die andere Paste vermittelst dieses oder jenes Spatels oder Stäbchens eingestrichen und eingerieben wird, wie viel und wie lange von den „Schönheitsessenzen" und „Schönheitswässern" am Gesicht

verstäubt werden soll usw. Von dem Institute werden auch Diplome über die daselbst erlernte Massage ausgestellt. Es ist ein Zeichen der Zeit, daß trotz der unverhältnismäßig hohen Kosten sich immer Reflektanten auf die Erwerbung solcher Diplome finden. Die Enttäuschung der Erwerber dieser Diplome ist, wenn es Masseurinnen sind, um so größer, als die ganze Handhabung der Apparate mit den dazu verwendbaren Ingredienzien für die Selbstmassage berechnet ist und mit der eigentlichen Massage der Masseurin nichts zu tun hat. Letztere macht sich nur dem Schönheitsinstitute, bzw. Parfümeriegeschäfte dienstbar.

Wir kommen zum Schluß bezüglich der Kosmetika bei der Schönheitsmassage: sie sind bei der Ausführung der kunstgerechten Massage hinderlich, sie rufen vielfach einen Hautreiz hervor und machen dadurch wiederum den Gebrauch ihrer selbst nötig, um die gereizten Stellen einzuhüllen. Es bildet sich ein Circulus vitiosus.

Unsere Erfahrungen haben uns gelehrt, daß bei der Schönheitsmassage sehr häufig Folgen und Ursachen verwechselt werden. Viele Frauen schreiben die nach einigen Tagen Massage sich etwa einstellende Rauheit der Haut dem bei den Prozeduren verwendeten Schmiermittel, der Vaseline z. B., zu. Wenn wir dies auch bei dem Gebrauche eines ungeeigneten Präparates zugeben, so ist doch die Rauheit meistens durch die einen oder die anderen Handgriffe der Massage selbst bedingt. Nicht jedes Gesicht verträgt Streichungen, Reibungen und oberflächliche Knetungen, die hauptsächlich die oberen Schichten der Haut zu ihrem Aktionsfelde haben, während tiefere Knetungen, Erschütterungen, Punktierungen, Klopfungen mit den Spitzen der Finger, welche die Muskeln, Nerven, Blut- und Lymphgefäße und die tieferen Schichten der Haut beeinflussen, von derselben Person sehr gut vertragen werden. Dies ist der Grund, warum wir bei unserer Technik immer Grenzen ziehen zwischen den „reibenden“ und den „stoßenden“ Handgriffen. Wo die reibenden Handgriffe nicht vertragen werden, bleiben für das Gesicht noch genügend anderer Handgriffe zur Verfügung, und zwar die stoßenden. Bei letzteren ist jedes Schmiermittel nicht nur überflüssig, sondern sogar hinderlich. Fettige Finger rutschen

bei den stoßenden Handgriffen aus, und es tritt ein unproduktiver Verbrauch an Kraft ein, wenn die arbeitenden Finger vor dem Ausgleiten bewahrt werden sollen bei den ausgiebigen, sich nicht auf kleine Punkte beschränkenden Bewegungen.

Wir können im allgemeinen sagen, daß, wenn die Gesichtshaut nicht besonders abgemagert und trocken ist und unsere Hände nicht besonders knöcherig und rauh sind, wir jede Salbe entbehren können, anderenfalls die Zuhilfenahme eines „Hauches" eines neutralen, ganz indifferenten, nur recht schlüpfrigen Schmiermittels genügt. Den von uns an solche Salbe gestellten Anforderungen entspricht sehr gut die natürliche weiße Vaseline (Virginia vaselina alba). 1 *g* genügt für die Gesichtsmassage, 5 *g* für die Massage des ganzen Körpers. Nur ist die genannte Vaseline in den verschiedenen Drogengeschäften und Apotheken nicht immer von der von uns gewünschten Konsistenz. Sie ist oft zu klebrig, und zwar wird die starke Klebrigkeit dadurch bedingt, daß die Pharmakopoe die Wasserlosigkeit der Vaseline vorschreibt, was auch für die Vaseline als salbenbildende Masse oder als Deckmittel notwendig ist. Wir erbitten uns für unseren Massagegebrauch von der betreffenden Fabrik das winzige Quantum Wasser, welches in der Vaseline bei der Auswaschungsprozedur verbleibt, nicht vollständig zur Verdampfung zu bringen. Wir bezeichnen bei unserem Bezuge aus der Fabrik die Vaseline als weiße Virginia-Vaseline, Sorte 1, schlüpfrig. Diese Vaseline, wenn sie sich auch im großen und ganzen nicht zersetzt, wird dennoch bald unbrauchbar, wenn sie 1—2 Tage in einem offenen Gefäße steht, besonders in einem warmen Zimmer. Die dann vor sich gehende Verdampfung des Wasserrestes macht die Masse zähe; der hinzugekommene Staub, mag er noch so gering und fein sein, reizt bei den Einreibungen die Haut und bedingt manchmal einen Ausschlag, welcher der Ausdruck der Verunreinigung der Haut ist. Man geht alledem leicht aus dem Wege, wenn man die Vaseline zum alltäglichen Gebrauche bei einer einzelnen Person in kleinen, gut schließenden Holzschächtelchen von nicht mehr als 20 *g* Inhalt aufbewahrt. Die Schächtelchen werden für die Zeit des Nichtgebrauches in Papier eingewickelt. Zu dem Reste an

Vaseline in der Büchse geben wir frische nicht hinzu, sondern werfen die Büchse einfach fort. Wir nehmen alle paar Tage frische Vaseline aus dem größeren, hermetisch geschlossenen, an einem kühlen Orte aufzubewahrenden Behälter. Aus dem Gesagten kann auch die Folgerung gezogen werden, daß der Zusatz von Medikamenten (Borsäure u. a.) zur Massagesalbe nicht statthaft ist: wir bedürfen bei einigen Handgriffen der Massage lediglich eines schlüpfrigmachenden Mittels.

Zum Abwischen des Hauches von Schmiermittel genügen 1—2 Striche mit einem weichen Frottierhandtuche. Der Gebrauch eines Puders allein, eines Crèmes nebst Puder nach der Massage kann der massierenden Person anheimgestellt werden. Bei nicht besonders empfindlicher Haut eignen sich zum Wegwaschen der Vaseline vom Gesicht weniger fette, neutrale Seifen als vielmehr die gewöhnlichen, einen Überschuß an Alkali enthaltenden Hausseifen. Das Alkali tritt mit dem Fette und dem Schweiße der Haut leicht in Verbindung, und das Waschwasser schwemmt die Vaseline mit fort.

Wir massieren täglich, halten es aber für opportun, bei Frauen, wenn sie unwohl sind, einige Tage auszusetzen. Über 15 Minuten dehnen wir die Gesichtsmassage und über 30 Minuten die allgemeine Massage nicht aus. Eine längere Dauer der Sitzung bietet einerseits keine Steigerung des Erfolges, andererseits wirkt sie dem Hauptprinzipe der Massageausführung entgegen, welches in den Worten: schnell, gründlich und fröhlich (cito, tute et jucunde!) seinen Ausdruck findet.

Bei der allgemeinen Massage, d. h. der Massage des ganzen Körpers, umgehen wir jedoch zur Vermeidung eines etwaigen sexuellen Reizes das Gesäß und die Brustdrüsen. Lediglich aus Schönheitsrücksichten massieren wir letztere nicht, sondern nur wenn es sich um atrophische Zustände der Brustdrüsen handelt als Hindernis bei bevorstehender Kindesstillung. In solchen Fällen ist auch die pneumatische Massage anwendbar vermittelst der „Brustgläser", halbkugelförmiger Glasgefäße, welche auf die eine und auf die andere Brustdrüse nach Art der Schröpfköpfe angesetzt und mit einem Pumpapparat in Verbindung gebracht werden. Durch die Ansaugung der Brust-

drüsen entsteht eine reichlichere Durchschwemmung derselben mit Nährstoffen.

Die Behandlungsdauer ist auf mehrere Wochen, beziehungsweise Monate zu veranschlagen. Man macht die zu massierende Person von vornherein mit dem Gedanken vertraut, daß das menschliche Gesicht nicht aus Wachs oder aus Kautschuk gebildet ist, um in wenigen Sitzungen umgeformt werden zu können.

Eine pedantische Festlegung des Ganges der Striche bei der Gesichtsmassage dürfte sich um so mehr erübrigen, als wir die von manchen Autoren mit großer Sorgfalt auseinandergesetzte Richtung der Talgdrüsengänge und der Hautmuskelfasern am Gesicht behufs deren Berücksichtigung und Verfolgung bei der Massage für eine unnötige Mühewaltung halten. Jene Angaben dürften mehr der theoretischen Kombination als der Beobachtung ihren Ursprung verdanken. Wir halten uns bei weitem nicht skrupulös an solche Richtungen. Uns kommt es mehr darauf an, uns mit den Fingern frei bewegen zu können. Die Arbeit geht nicht aus unseren Fingern, sondern aus der ganzen Hand und auch dem Arme. Einen Schaden von solchen Bewegungen haben wir zu beobachten keine Gelegenheit gehabt. Behaarte Stellen, sowohl rasierte, wie unrasierte, umgehen wir mit unseren Fingern. Wir wenden die bei der Massage üblichen Manipulationen an: die Knetungen, Streichungen, Reibungen, Drückungen, Erschütterungen. Man knetet und vibriert, wo genügend Haut und Muskel zwischen den Fingern gefaßt werden kann (Backen). Man drückt, wo Falten sind und wo die Haut eine mehr oder weniger feste Unterlage hat (Furchen am Gesicht). Man streicht und reibt an Stellen, wo die massierende Hand große Züge machen kann (Hals, Seitenflächen des Gesichts). Ceteris paribus gebrauchen wir bei besonders empfindlicher Haut nur diejenigen Handgriffe, welche die oberen Schichten der Haut nicht reizen. Es sind dies die tieferen Knetungen, die intermittierenden Drückungen, die Klopfungen mit den Fingerspitzen, die Erschütterungen. Bei wenig empfindlicher Haut haben wir natürlich größeren Spielraum, indem wir auch von den Streichungen, Reibungen, oberflächlichen Knetungen reichlich Gebrauch

machen können. Somit können wir hier in verschiedener Tiefe arbeiten und auf Haut und Muskeln gleichzeitig wirken. Wenn man als allgemeine Regel festhält, in den ersten Tagen der Behandlung kürzer und leichter zu arbeiten, so lernt man bald die Reizbarkeit der Haut und die allgemeine Reizbarkeit der zu behandelnden Person kennen und geht auch bei Fettleibigen dem unliebsamen Auftreten von Striemen und blauen Flecken mit Leichtigkeit aus dem Wege.

Wir bevorzugen die Morgenstunden für die Massage. Die zu massierende Person ist dann noch nicht in voller Toilette und Frisur; sie braucht sich nicht erst der Kleidungsstücke, welche Hals und Büste beengen, zu entledigen. Nach Hauptmahlzeiten wird die Massage nicht gut vertragen. Unter keinen Umständen massieren wir in der kalten Jahreszeit in einem ungeheizten Schlafzimmer: die zu massierende Haut soll nicht durch die kalte Temperatur, besonders bei der Entblößung auf großen Partien, zusammengezogen werden. (Vgl. J. Zabludowski: Die neue Massageanstalt der Universität Berlin, München 1901, bei Seitz und Schauer; derselbe: Über die Verwendung Blinder zur Ausübung der Massage, Die Krankenpflege, Band I, Heft 4, Berlin 1901, bei Georg Reimer; derselbe: Körperliche Übungen in kranken Tagen, Blätter für Volksgesundheitspflege, III. Jahrgang, Heft 3 und 4, München und Berlin 1903, bei R. Oldenbourg; derselbe: Technik der Massage, 2. Auflage, Leipzig 1903, bei Georg Thieme; derselbe: Überanstrengung beim Schreiben und Musizieren, Leipzig 1904, bei Georg Thieme; derselbe: Kosmetische Massage, Berliner klinische Wochenschrift, 1904, Nr. 35; derselbe: Massage bei habitueller Obstipation, Zeitschrift für ärztliche Fortbildung, Jena 1905, bei Gustav Fischer.)

Bei der Massage des Gesichts und der angrenzenden Körperpartien kommen die nachstehend aufgeführten Manipulationen, deren nähere Beschreibung (der Einzelheiten) in meiner „Technik der Massage“ zu finden ist, in Betracht. Wir nehmen als Beispiel eine Dame, 30 Jahre alt, welker Teint, leichte Abmagerung mit Neigung zur Furchenbildung. Die Augen der Dame sind, behufs ausgiebiger Erschlaffung der Gesichtsmuskeln, bei den Handhabungen am Gesichte geschlossen. Die Masseurin

steht zwecks geringerer Bewegung nicht vor, sondern zur Seite oder hinter der Dame. Bei den streichenden Knetungen macht die rechte Hand knetende Bewegungen in Quer- und die linke Streichungen in Längsrichtung. Ich beschreibe die Hauptmanipulationen, indem ich als Beispiel die rechte oder die linke Seite nehme.

Erklärung der Abbildungen auf Taf. X.

Fig. 1.

Streichendes Kneten der Stirn. Die Masseurin steht zur rechten Seite der Dame. Die knetende rechte Hand bewegt sich in querer Richtung der Stirn, zickzackförmig, vom Nasenbein anfangend, über die Stirn fort bis zum Ansatze der Haare, während die linke Hand in leicht streichender Bewegung, an den Vorsprüngen an der Stirn anfangend, in Längsrichtung der Stirn sich hinzieht bis zum Scheitel des Hinterkopfes.

Fig. 2.

Knetung der Nase mit den Kuppen der Nagelglieder des Daumens und des Zeigefingers der rechten Hand. Die zickzackförmige, schlängelnde Bewegung setzt sich von der Nasenspitze bis zur Nasenwurzel fort, sich seitlich über die Nasenflügel verbreitend. Die Masseurin steht zur rechten Seite der Dame, ihre linke Hand stützt den Hinterkopf.

Fig 3.

Knetung der linken Backe, Doppelbewegung. Die halb geschlossene rechte Hand bewegt sich in Querrichtung des Gesichtes von innen nach außen und umgekehrt und steigt gleichzeitig, vom Unterkiefer anfangend, bis zum Backenknochen, unterhalb der unteren Augenlider hinauf.

Fig. 4.

Knetung der rechten Backe mit beiden halb geschlossenen Händen in Querrichtung des Gesichtes. Hauptsächlich arbeiten die Daumen und die Zeigefinger; letztere sind im rechten Winkel gebeugt. Die Bewegung dehnt sich vom Unterkiefer und dem rechten Ohre, über den Backenknochen bis unterhalb des rechten Unterlides aus. Die Masseurin steht hinter der Dame zu deren rechter Seite.

Fig. 5.

Glättung der Stirnfurchen. Streichung mit den Zeige- und Mittelfingern beider Hände in der Querrichtung der Stirn, von der Mittel-

linie derselben anfangend und bis zur Schläfengegend fortlaufend. Die Masseurin steht hinter der Dame.

Fig. 6.

Erschütterung des Gesichts Die Finger beider Hände, mit Ausnahme der Daumen, sind an den Backen angelegt zwischen Backenknochen und aufsteigendem Unterkieferaste und werden in Schüttelbewegung versetzt, indem die Fingerspitzen in möglichst schnellem Tempo abwechselnd sich gegen einander nähern und von einander entfernen. Nach einer Anzahl von Schüttelungen an einer Stelle des Gesichts werden die „zitternden Finger" an eine andere Stelle gebracht. Die Daumen schweben frei in der Luft. Die Masseurin steht hinter der Dame.

Fig. 7.

Streichung der Furchen unter den Augen mit den beiden Daumen. Die Bewegung beginnt am Nasenrücken, an der Nasenwurzel, und setzt sich über den Backenknochen unterhalb des unteren Augenlides bis in die Schläfengegend hinein fort.

Fig. 8.

Streichung der Furche zwischen Kinn und Unterlippe. Der Strich, mit beiden Daumen geführt, beginnt dicht unterhalb der Unterlippe und setzt sich bis zu den aufsteigenden Ästen des Unterkiefers fort. Die Masseurin steht rechts von der Dame.

Fig. 9.

Knetung des Halses. Die Bewegung beginnt dicht unterhalb des Kinnes, an der Gurgel sich herablassend und die Halsrichtung bis zur Ansatzstelle des Brustbeines verfolgend.

Fig. 10.

Streichendes Kneten der rechten Schulter. Während die rechte Hand, von dem oberen Drittel des rechten Oberarmes beginnend, knetende Bewegungen in Querrichtung bis über das Schultergelenk hinaus macht, fährt die linke Hand in streichender Bewegung, an die rechte Hand anschließend, über die Schultergegend hinauf am Halse bis zur Höhe des Ohres.

Fig. 11.

Streichendes Kneten des rechten Handgelenkes. Während die rechte Hand vom Handrücken bei knetender Bewegung in Querrichtung gleichzeitig in Längsrichtung bis zum Ellenbogen aufsteigt (zickzackförmig), steigt die linke Hand vor der rechten her bis zum Ellenbogengelenk hinaus.

Aus der Grossherzogl. dermatologischen Universitätsklinik
zu Freiburg i. Br. (Prof. E. Jacobi.)

Über Chlorakne.

Von

Dr. **Wilh. Lehmann,**
früher I. Assistenten der Klinik, jetzt Lehrer der Dermatologie und Vorstand der dermat. Klinik am „Cooper Medical College" in San Francisco.

(Hiezu eine Tafel.)

Nebst einem Anhange von **Prof. E. Jacobi.**

Die Erkrankung, die zuerst 1899 Herxheimer (1) unter dem Namen „Chlorakne" beschrieb, ist seitdem als zweifellos selbständiges Krankheitsbild anerkannt worden, und die Publikationen, die sich mit dieser Frage beschäftigten, zeigen in der Beschreibung der hervorstechendsten Erscheinungen eine seltene Übereinstimmung. Gestritten wurde und wird noch über die Frage der Ätiologie und die derselben gerecht werdende Namengebung. Trotzdem die anfänglich bekannt gewordenen Erkrankungsfälle dieser Art sämtlich aus ganz gleichartigen Betrieben kamen, konnte man sich bei der Kompliziertheit des in Frage kommenden Verfahrens auf den wirksamen Faktor nicht einigen. In Fluß kam die Frage, als von gleichen Erkrankungen bei anders beschäftigten Patienten berichtet und damit andere Faktoren für die Ätiologie herangezogen wurden, deren Wirksamkeit, anfänglich lebhaft bestritten, neuerdings beweiskräftige Belege darzutun scheinen.

Es scheint mir für die Klärung der Frage wesentlich, etwas näher auf die in Betracht kommende Literatur einzugehen. Ich will indes auf die Beschreibung des Krankheitsbildes, dem ich weiter unten bei Anführung unserer Beobachtungen gerecht zu werden gedenke, nur da eingehen, wo einige

Zeilen zum Nachweise der Identität des Leidens notwendig scheinen. Im übrigen gedenke ich mich auf die Fragen nach der Herkunft der Krankheitsfälle, nach den dabei möglichen ätiologischen Faktoren, zweitens auf die Art und Weise, wie dieselben Verwertung finden, zu beschränken.

Die von Herxheimer genauer beobachteten Patienten stammten aus einer großen deutschen elektrochemischen Fabrik und waren in den Räumen beschäftigt, in denen aus Chlorkalium durch elektrolytische Dissoziation freies Chlor gewonnen wird. Da nur Arbeiter aus diesen „Zersetzungsräumen" die Erkrankung aufwiesen, während Leute, die in anderen Teilen der Fabrik tätig waren, sich gesund zeigten, lag es nahe, das Chlor anzuschuldigen, in Analogie zu den anderen Halogenen, zu Brom und Jod, die bekanntlich im stande sind, akneartige Dermatitiden hervorzurufen. Das frei werdende Chlor sollte durch die Zellwände und Mauern hindurchdringen, eingeatmet und durch die Talgdrüsen wieder ausgeschieden werden.

Abgesehen von den Allgemeinerscheinungen, die die meisten Patienten außer ihrem Hautleiden darboten und die für eine chronische Intoxikation irgendwelcher Art sprechen, mußte eine rein äußerliche Irritation schon deswegen ausgeschlossen sein, weil die Arbeiter mit Entfernung aus ihrem Betriebe keine Heilung ihrer Affektion zeigten, sondern wiederholt Nachschübe, selbst während der Behandlung, bekamen. Dies wies darauf hin, daß das schädliche Agens in den Körper aufgenommen sei und wie die Lokalisation der einzelnen Effloreszenzen an den Talgdrüsenausführungsgängen erwies, durch die Talgdrüsen zur Ausscheidung gelange. Ein örtlicher Reiz schien auch schon deshalb ausgeschlossen, weil Körperteile (Genitale etc.) in Mitleidenschaft gezogen waren, die bei der Arbeit bedeckt waren, also nicht in Berührung mit dem etwaigen schädlichen Agens gekommen waren. Eine bloße Teerakne, an die der Altmeister Kaposi gelegentlich der ersten Demonstration Herxheimers auf dem Straßburger Kongreß erinnerte, schien darnach ausgeschlossen; dazu kam, daß Herxheimer auf Grund seiner eingehenden Untersuchungen versichern konnte, daß der Teer in dem ganzen Betriebe nicht in Frage kommen könnte.

So schien nichts anderes als das freiwerdende Chlor die schuldige Ursache zu sein, zumal kurz darauf und unabhängig von Herxheimer, Thibierge (2) die gleiche Meinung aussprach. Er spricht davon, daß es notwendig ein chemisches Agens mit Wirkung auf die Talgdrüsen sein müsse und findet dieses, da andere Substanzen auszuschließen sind, in dem entstehenden Chlor. Dieselbe Ansicht wiederholt Thibierge im Verein mit Pagniez (3) in einer zweiten Arbeit, nachdem er mit Herxheimers Publikation bekannt geworden. Ähnlich äußerten sich Renon und Latron.

Hallopeau und Lemierre kamen nach eingehenden Untersuchungen zu dem Schlusse, daß die Ursache eine doppelte sei: die eine, wahrscheinlich Chlor oder eine seiner Verbindungen rufe die Entzündung und Hypersekretion der Talgdrüsen hervor, die andere, noch unbekannte Substanz, bewirke die Schwarzfärbung der Comedonenköpfe.

Demgegenüber wies Hallopeaus Schüler Fumonge (8) darauf hin, daß in keinem einzigen der Betriebe, die bis dahin freies Chlor auf anderem, nicht elektrolytischem Wege herstellten, irgend eine Erkrankung ähnlicher Art beobachtet worden sei, daß also das elektrolytische Verfahren irgendwelche Bedingungen zum Entstehen der Affektion erst erfülle. Denn, wie schon oben bemerkt, stammten bis dahin alle Beobachtungen aus Etablissements, in denen auf einem neuen Wege vermittels Elektrolyse freies Chlor gewonnen wurde; die Beobachtungen der genannten französischen Autoren, sämtlich aus La Motte-Breuil, wo mit dem gleichen patentierten Verfahren gearbeitet wird, wie in der großen deutschen Fabrik und ihrem Tochter-Etablissement.

Fumonge glaubte sich, um die Bedeutung der Art und Weise des Verfahrens gegenüber dem bis dahin in den Vordergrund geschobenen Chlor hervorzuheben, berechtigt, den Namen Chlorakne in „Dermatose chlorique elektrolytique“ umzuändern.

Schon eine Atmosphäre mit 0·04% Chlorgehalt reizt die Bronchialschleimhaut derartig, daß sie nicht mehr eingeatmet werden kann und auch bei geringerer Konzentration ist die Reizung der Chlordämpfe auf alle Schleimhäute so groß, daß niemand sich denselben lange genug exponieren kann, um eine namhafte Menge aufnehmen oder auf seine Haut einwirken lassen zu können. In Übereinstimmung damit bewies F., daß in dem in Rede stehenden Betriebe überhaupt nur ganz minimale Mengen freien Chlors in die Luft des Arbeitsraumes gelangen könnten und daß die Arbeiter, die eine direkte Chloreinwirkung (Conjunctivitis, Laryngitis, Bronchitis) zeigten,

durchaus nicht, wie a priori demnach zu erwarten, die meisten Hauterscheinungen darboten. Dazu kam, daß nicht alle im gleichen Raume beschäftigten Arbeiter im gleichen Grade befallen waren, sondern ganz abgesehen von einer gewissen individuell möglichen Disposition besonders diejenigen, die die Zellen zu öffnen, zu reinigen und auseinanderzunehmen hatten.

Fumonge, der in seiner überaus umfangreichen, fleißigen Arbeit seinen eigenen Aufenthalt in den Fabrikräumen sehr anschaulich beschreibt, kommt zu dem Schlusse, daß der beim Öffnen der der Elektrolyse dienenden Zellen entweichende gelblichweiße Dampf mikroskopische Teilchen von unterchlorigsaurem Natron in Suspension hält, und daß dieses einmal durch direkte Reizung der Talgdrüsenausführungsgänge und sodann durch Aufnahme auf respiratorischem Wege und Ausscheidung durch die Talgdrüsen. die Ursache der Dermatose darstelle.

Ein Beweis für die Richtigkeit dieser Hypothese war nicht zu erbringen, wenngleich die Beobachtungen sehr sorgfältig und die Ausführungen über freies Chlor zweifellos richtig waren.

Auch Herxheimer hatte bei späteren Demonstrationen (VII. Kongreß d. d. Ges.) (10) vom freien Chlor Abstand genommen, hatte sich nochmals ganz entschieden gegen eine etwaige Teereinwirkung verwahrt und davon gesprochen, daß bei dem elektrolytischen Prozeß neben Chlor und Chloroxyd auch gechlorte Kohlenwasserstoffe gebildet würden. Analogien bezüglich der indirekten Chlorwirkung suchte er dadurch zu erbringen, daß er Beobachtungen von Folliculitis nuchae bei Personen, die gechlorte Wäsche getragen, anführte, sowie Beobachtungen von Roth-Frankfurt, der bei einer viele Wochen fortgesetzten innerlichen Darreichung von ca. 4—6 *g* Chloralhydrat, Akne auftreten sah.

Bettmann, der schon in die Diskussion anläßlich der Demonstrationen Herxheimers und Brandts auf dem Breslauer Kongresse eingegriffen, veröffentlichte bald darauf seine Beobachtungen aus einer Fabrik, die nicht auf elektrolytischem Wege, sondern nach dem älteren Verfahren der Darstellung aus Salzsäure Chlor produzierte, und stieß damit eine Reihe der bis dahin gemachten Voraussetzungen um. Auch bei Bettmanns Fällen waren in erster Linie und am schwersten die Arbeiter betroffen, die mit der Reinigung der „Säuretürme" beschäftigt waren. B. hat festgestellt, daß die Dichtung der Türme mit Teer bewirkt ist und glaubt, daß durch Einwirkung des freien Chlors, gechlorte Teerderivate, Chlorphenole oder dergleichen entstehen, die er als Ursache der Erkrankung anschuldigt. Aus den Zellenrückständen sind eine ganze Reihe von organischen Chlorverbindungen hergestellt worden, die als

gechlorte Kohlenwasserstoffe oder auch als Chlorderivate der aromatischen (Benzol-) Verbindungen anzusehen sind; sie haben sich als sehr flüchtige und giftige Körper gezeigt, denen B. eine gewissermaßen spezifische Wirkung, hervorgerufen durch leichte Resorption durch die Lungen, Chlorabspaltung oder Umsetzung vindizieren möchte.

Da ich weiter unten über diesen Gegenstand des Ausführlicheren zu sprechen gedenke, will ich hier nicht näher darauf eingehen und nur, um etwaigen Vorwürfen oder Mißverständnissen von vornherein zu begegnen, gleich hier feststellen, daß Bettmanns Fälle durchaus das gleiche Krankheitsbild darboten. Dies geht nicht nur aus seiner trefflich charakterisierenden Schilderung, die ganz dem von Herxheimer gegebenen Bilde entspricht, hervor, sondern ist auch dadurch gesichert, daß Herr Professor Jacobi, mein verehrter Chef, dem ich für Anregung und tatkräftige Unterstützung bei dieser Arbeit zu großem Danke verpflichtet bin, Bettmanns Patienten sehen und die vollkommene Identität mit unseren Beobachtungen feststellen konnte.

Einer eingehenderen Besprechung muß ich die Arbeit von Jaquet unterziehen, weil sie auf dem gleichen Materiale fußt, wie unsere Beobachtungen, und doch zu ganz entgegengesetzten Resultaten gelangt. Auch Jaquets Patienten stammten aus der gleichen elektro-chemischen Fabrik und waren ebenfalls zum Teil in längerer klinischer Beobachtung; auch J. besuchte behufs näherer Information das Werk selbst und stellte eine Reihe Tierversuche an.

Gegen das Chlor als Ursache wendet er sich aus den schon genannten Gründen; einen Chlorgehalt der Luft hat er kaum vorgefunden, die von Fumonge hervorgehobenen „weißen Dämpfe“ hat er nicht konstatieren können. Das Chlor wird direkt aus den Zellen in geschlossenen Abzugsröhren fortgeführt. Das unterchlorigsaure Natron, das Fumonge angeschuldigt hat, ist nach Jaquet nur in Spuren vorhanden und kann schon deshalb nicht in Frage kommen, weil es sich in Gegenwart von organischen Substanzen (Schweiß etc.) sehr schnell zersetzt. In analoger Weise müßte das bei der Chlorkalkfabrikation in viel größeren Mengen entstehende unterchlorigsaure Kalzium schädlich sein und ist doch ohne alle Wirkung.

Um die supponierten Chlorderivate, die beim elektrolytischen Vorgange sich bilden und im Zellrückstande sich finden, auf ihre Wirksamkeit zu untersuchen, hat Jaquet unter einen allseits abgeschlossenen Tierkäfig ein Gefäß mit Zellsatz, das dauernd auf einer Temperatur von 70° gehalten wurde, derart

angebracht, daß die flüchtig werdenden Stoffe durch den Käfig hindurchgehen mußten.

Dieser Einwirkung hat er Ratten 2 Monate lang, Kaninchen und Hühner 1 Monat lang ausgesetzt, ohne irgend eine Hauterkrankung oder dergleichen auftreten zu sehen.

Dieser negative Ausfall war für Jaquet bestimmend, die bisherigen Wege der Nachforschung zu verlassen und in anderer Richtung vorzugehen; als er ebenfalls beobachtet hatte, daß die Leute, die mit dem Reinigen und Auseinandernehmen der unbrauchbar gewordenen Zellen beschäftigt waren, die schwersten Krankheitserscheinungen zeigten, suchte er der Sache auf den Grund zu kommen dadurch, daß er die Leute bei der Arbeit beobachtete. Er sah, wie die in die Zellen eingelassenen und mittels Zement befestigten Diaphragmen mit Hammer und Meißel entfernt werden mußten und hat gefunden, daß ein ganz feiner Staub sich dabei entwickelt, der sich auf alle unbedeckten Teile des Arbeitenden legt, bzw. seine leichte Kleidung mühelos durchdringt. Jaquet glaubt nun, daß der Zement in der Zelle während des elektrolytischen Verfahrens sich mit Ätznatron imprägniert und dann dieser ätznatronhaltige Zementstaub eine irritierende Wirkung äußert. Eine Bestätigung dieser Ansicht gab ihm folgender Versuch: Das Ohr eines Kaninchens gab nach mehrmaliger Einreibung einer Suspension einfachen Zementstaubes nur ganz unbedeutende Reizung, während einer Behandlung des Ohres mit von den Zellwänden abgeschabten Zementstaub eine heftige Entzündung der Haut des Ohres folgte. Auch die Untersuchung der Comedonen bekräftigte diese Anschauungen. Der schwarze Comedonenkopf bestand aus Kohle und stammte wahrscheinlich aus dem Zellrückstande, der vielfach Kohlepartikelchen enthält und der Comedo selbst reagierte alkalisch und ließ in seinen äußeren Partien Chlornatriumkristalle nachweisen. Diese letztere Untersuchung nahm Jaquet in folgender Weise vor: Auf einem Objektkörper ließ er konzentrierte Salzsäure auf einen frischen ausgedrückten Comedo einwirken, bedeckte ihn mit einem Deckgläschen und erwärmte das ganze bis zum Auftreten von Gasblasen; nach 1 oder 2 Stunden fand er unter dem Mikroskop zahlreiche charakteristische Chlornatriumkristalle, besonders zahlreich in den äußeren Partien des Comedo. Jaquet schließt, daß zum Entstehen dieser Kristalle unter dem Einflusse der Salzsäure notwendig Ätznatron vorhanden sein müsse. Auch spreche die Anhäufung in den äußeren Partien für eine Provenienz des Ätznatrons von außen.

In Ausführung eines analogen Versuches erhielt er bei Behandlung mit konzentrierter Schwefelsäure große unregelmäßige Krystalle, die er für schwefelsaures Natrium ansprach.

Außerdem zeigten die Mitesser, auf Reagenspapier gequetscht, alkalische Reaktion.

Gleich hier möchte ich anfügen, daß wir im Verlaufe unserer ausgedehnten Untersuchungen auch diese Versuche nachgeprüft haben, aber leider zu anderen Ergebnissen gekommen sind. Ganz abgesehen davon, daß bei dem physiologischen Kochsalzgehalt aller Gewebe und auch des Talgdrüsensekretes der Nachweis von Chlornatriumkristallen durchaus nicht eine Bekräftigung der Jaquetschen Ansichten darstellen würde, ist es uns in keinem einzigen der verschiedentlich angestellten Versuche gelungen, einwandsfreie Kristalle bestimmter Herkunft zu finden, trotzdem die Untersuchungen genau in der von Jaquet angegebenen Art und Weise vorgenommen wurden. Auf chemischem Wege Chlornatrium in den Comedonen nachzuweisen, gelang den Chemikern der betreffenden Fabrik, die auf unser Ersuchen freundlichst eine Reihe von Untersuchungen auf sich nahmen. Die a priori zu erwartende alkalische Reaktion der Comedonen war nicht absolut sicher festzustellen; die auf dem Reagenspapier etwa sich findenden Farbunterschiede waren so schwach, daß wir uns in allen Fällen entschließen mußten, die Reaktion als neutral anzusehen.

Nicht viel beweiskräftiger sind die Irritationsversuche am Kaninchenohr. Zunächst ist jede mechanische Reizung mit einer differenten Substanz im stande, eine Hautreaktion hervorzurufen; sodann mag wohl zuzugeben, ja mit großer Wahrscheinlichkeit anzunehmen sein, daß auch in den Zement irgendwelche der sich zahlreich bildenden Oxydationsprodukte, also z. B. Ätznatron übergehen, aber dies erweist den Zement noch nicht als Krankheitserreger. Gewiß werden bei dem elektrolytischen Prozeß eine ganze Reihe irritierender und giftiger Nebenprodukte gebildet, aber diese finden sich weit mehr in den Rückständen der Zelle. Eine lokal wirkende Ursache, wenigstens als einziges ätiologisches Moment, ist nach den Krankheitserscheinungen und nach den meist beobachteten Allgemeinsymptomen von sämtlichen Autoren als ganz unwahrscheinlich bezeichnet worden. Dazu kommen die stets, auch unter der Behandlung und Monate lang, nachdem die Arbeiter dem schädlichen Betriebe fern waren, aufgetretenen Nachschübe, die eine von innen her wirkende Noxe zur notwendigen Voraussetzung haben; denn mit Ausnahme vielleicht vom Ekzem gilt von äußeren Krankheitsursachen noch immer der Satz Cessante causa cessat morbus.

Übrigens ist weder von Herrn Professor Jacobi, der sich außerordentlich der Frage annahm und selbst eine Reise nach der Fabrk zur Besichtigung derselben nicht scheute, noch von mir bei wiederholter Kontrolle der in Frage kommenden

Beschäftigungen ein Entstehen von Zementstaub beobachtet worden. Die Zellen werden herausgenommen, aus dem Zersetzungsraum ins Freie gefahren, umgeschüttet und ausgegossen und einige Zeit stehen gelassen, um alle etwa vorhandenen schädlichen Gase und Gerüche sich verziehen zu lassen. Darnach werden die mit Zement befestigten, mehr oder weniger unbrauchbar gewordenen Elektroden mit Hammer und Meißel herausgehauen und der an den Wänden und am Boden der Zelle anhaftende Rückstand mit kleinen Kellen herausgekratzt. Dabei sind nach unserer eigenen Beobachtung, wie nach dem übereinstimmenden Urteil mehrerer über ihre Arbeit befragten Angestellten, die Zellen, die Elektroden und der Satz noch soweit feucht, daß von feinem Staub keine Rede sein kann.

Ehe ich die Ansichten, die sich uns im Verfolg der Angelegenheit aufdrängten, weiter auseinandersetze, muß ich etwas näher auf unsere Beobachtungen und Untersuchungen eingehen.

Der uns im Jahre 1903 zugeführte Kranke, der die schwerste Affektion von den in der Fabrik vorgekommenen Erkrankungen darbot und mehrere Monate in klinischer Verpflegung blieb, gab anamnestisch nichts an, was von besonderem Belang gewesen wäre. Infolge einer im 21. Lebensjahre durchgemachten Lungen- und Brustfellentzündung wurde er zur Ersatzreserve geschrieben, war aber seitdem nie ernstlich krank und will insbesondere stets eine glatte, reine und gesunde Haut gehabt haben. Seit 5 Jahren in der Fabrik „Elektron-Rheinfelden" beschäftigt, kam er vor etwa 1 Jahr in die elektrolytische Abteilung, woselbst er im letzten $^1/_2$ Jahre fast ausschließlich mit der „Zellenreinigung" betraut war. Er gibt dabei selbst an, daß die Zellen auch nach Entleerung ihres Inhaltes unter Wasserspülung vollkommen feucht seien, daß von Staub dabei keine Rede sei, wohl aber ein ziemlich starker Geruch auftrete, den er auf dabei entstehende Dämpfe zurückführt.

Wenige Monate nach Beginn dieser Beschäftigung haben sich bei ihm, zuerst hinter dem Ohre und auf der Stirne, kleine Pickelchen und Mitesser gebildet, die sehr bald auf andere Körperteile sich ausbreiteten und an einzelnen Stellen ziemliche Ausdehnung bekamen. Obwohl er daraufhin mit anderen Arbeiten beschäftigt wurde, wurde sein Zustand durch immerwährende Neueruptionen eher schlimmer als besser. Dazu kamen Störungen im Allgemeinbefinden, eine ihm ungewohnte Müdigkeit und Schlaffheit, Verminderung der Körperkräfte und Abnahme des Körpergewichts. Dabei blieben Appetit und Verdauung gut, der Stuhlgang regelmäßig.

Der Status zeigte einen mittelgroßen Patienten mit kräftigem Knochenbau, mäßiger Adipositas und schlaffer Muskulatur. Die inneren Organe wiesen, abgesehen von einer an der Stelle der einstigen Brustfellentzündung etwas geringeren Verschieblichkeit der unteren Lungen-

grenze, nichts von Belang auf. Während die Schleimhäute keine auffälligen Besonderheiten darboten, war die Haut im allgemeinen blaß und zeigte besonders im Gesicht ein mattgraues bis schwärzliches Timbre, das an einzelnen Stellen, so namentlich an den Schläfen der vielfach beschriebenen typischen schmutzig grauen Verfärbung entsprach, innerhalb derselben zahlreiche kleinste und größere schwarze Comedonenköpfe sich vorfanden, ein Bild, das schon Thibierge mit der Wirkung einer aus nächster Nähe abgegebenen Pulverladung verglich. Diese überaus charakteristischen Comedonenanhäufungen waren über das ganze Gesicht verstreut, fanden sich aber besonders in der Schläfengegend, an der Haargrenze und in den Falten der Stirne, um die Augen und Nasolatbialfalten immer dem Verlaufe derselben entsprechend angeordnet. Auch Bart und Augenbrauengegend, selbst die Augenlider waren befallen. Deutlich war auch die Comedonenbildung über dem ganzen behaarten Kopf zu verfolgen, untermischt mit kleinen und kleinsten dunkeln Schuppen, die sich an den Follikeln lokalisierten.

Sehr charakteristisch waren die Comedonenansammlungen auch am und hinter dem Ohre, woselbst hanfkorn- bis erbsengroße rundliche weißgelblich durchscheinende milienartige Knötchen oft mit einem Komedo auf der Höhe der Geschwulst alle Hautfalten ausfüllten und mit ihren Folge- und Endzuständen, entzündeten and infiltrierten Knötchen und kleinen mit Epithel ausgekleideten Buchten und Hohlräumen, ein ungemein charakteristisches Bild gaben.

Einen entzündlichen Charakter trugen die Effloreszenzen im Nacken und über den Rücken herunter. Aus den atheromähnlichen Retentionsgeschwülstchen sind hier mehr entzündlich infiltrierte schmerzhafte Knoten geworden, die zu größeren kompakten Infiltraten konfluieren. Neben fluktuierenden oder auch schon zum Durchbruch gekommenen Abszessen finden wir harte derbe Infiltrate ohne Tendenz zur Einschmelzung. So saß zwischen beiden Schulterblättern nach dem Nacken zu ein an dieser Stelle charakteristisches (auch von anderer Seite beschriebenes), fast zwei Handflächen großes, zusammenhängendes Infiltrat, das aus kleinen und größeren Knoten verschiedenen Alters bestand, im ganzen stark entzündlich gerötet und diffus derb infiltriert war und neben rückgebildeten Abszessen, einzelne fluktuierende, an der Spitze gelb erscheinende bis nußgroße Knoten aufwies.

Während Komedonen und kleinere Knötchen sich vereinzelt am ganzen Rumpf und an den Oberarmen fanden, zeigten sich in der Sternalgegend dichter gruppierte bis nußgroße atheromartige Geschwulstbildungen fast ohne Entzündungserscheinungen.

Ähnlich ist auch der Penis und einzelne angrenzende Teile des Skrotum mit absolut unentzündlichen Milien geradezu übersät, während im mons veneris sich einzelne entzündliche Infiltrate und kleine Knoten mit Pustelbildung finden.

Überall hatten dazwischen vereinzelte oder gruppierte Comedonen Platz, von denen solche durch ihre Lokalisation an den Beugeseiten der

Vorderarme auffielen, während die unteren Extremitäten sich vollkommen frei von jedweden Effloreszenzen zeigten. Von dem überaus charakteristischen Bilde, das der Kranke bot, geben die Tafeln . . . . einen guten Überblick, dem weitere Erklärungen hinzuzufügen unnötig sein dürfte.

Der tagsüber abgeschiedene Urin war in seiner Menge wechselnd, immer ein wenig über dem Normalen, im Durchschnitt zirka 2260 cm^3; meist nicht ganz klar, zeigte er häufig reichlich Phosphate, wie auch nur Spuren von Albumen oder nie irgendwelche renale Elemente. Die verschiedentlich vorgenommenen Untersuchungen auf Chlor, bzw. Kochsalzgehalt, die vergleichsweise zugleich mit dem Urin eine Reihe anderer Kranken, die dieselbe Kost bekamen, angestellt wurden, ergaben so differente Resultate, daß aus ihnen irgend ein Schluß sich nicht ziehen ließ. Die Harnstoffbildungen zeigten sich innerhalb normaler Grenzen.

Zucker oder andere anormale Bestandteile konnten im Lauf der regelmäßig vorgenommenen Untersuchungen nie gefunden werden.

An dieser Stelle möchte ich einfügen, daß die an sich außerordentlich erscheinende Frage fortlaufender Urinuntersuchungen auch bei anderen Autoren keine ätiologisch verwertbaren Resultate gezeitigt hat, (siehe besonders Renon, l. e.). Der Laboratoriumschemiker der Fabrik war so freundlich, auf unsere Veranlassung eine größere Reihe von dahingehenden Untersuchungen vorzunehmen und vergleichsweise den Urin gesunder und kranker Arbeiter fortlaufend zu prüfen. Freies Chlor war nie nachweisbar, der Chlornatriumgehalt so außerordentlich wechselnd, daß ein Schluß nicht gezogen werden konnte. Die Untersuchung auf Phenole war stets negativ, die Chloroformprobe einigemale positiv.

Wenn ich bei der Beschreibung vielfach von Milien, Atheromen etc. gesprochen habe, so will ich, um nicht mißverstanden zu werden, hier bemerken, daß ich sowohl der strikten Trennung der verschiedenen Cysten, wie sie Chiari aufstellt, als auch der histologischen Untersuchungen Unnas mir wohl bewußt bin und im Grunde genommen stets nur Retentionsbildungen im Auge habe. Diese ähneln, wenn sie klein und nicht empfindlich sind, ganz dem eigentlichen Milium. Meine Bezeichnungen sollen also mehr der Größe nach und klinisch das sich jeweils bietende Bild charakterisieren, ohne des histologischen Aufbaues zu gedenken, der am Schluß gewürdigt werden soll.

Das Interesse, das die genauen fortlaufenden Untersuchungen dieses Patienten wachgerufen, wurde noch erhöht, als sich bei Gelegenheit beim Besuche von Anverwandten des Mannes, die von diesem bereits vorher angegebene Tatsache bestätigen ließ, daß sowohl die Frau, als auch das mitanwesende jüngste Kind von der gleichen Affektion ergriffen waren.

Die kleine schwächliche, in ihrem Außern augenscheinlich ziemlich unsaubere Frau des Kranken ist 31 Jahre alt, seit 8 Jahren verheiratet und hat 6 Kinder, von denen eines gestorben. Mitesser im Gesicht bemerkte sie angeblich seit 2 Jahren, nach Angabe der Patientin, seit sie in den Arbeiterhäusern nahe der Fabrik wohnt. Am Halse weist sie einige Drüsenschwelluugen, unregelmäßige Narben und eine Fistel auf. Man findet im Gesicht, namentlich um die Augen herum beiderseits in der Schläfengegend typische schmutzig-graue Verfärbung der Haut mit zahlreichen eingesprengten Comedonen. Während die Haut hinter den Ohren frei ist, findet sich beginnende Comedonenbildung an der Streckseite beider Unterarme besonders nahe den Ellbogen und ebenso an den Unterschenkeln, inmitten variköser Hautveränderungen und davon herrührender Pigmentierung.

Das Kind, das im Alter von $1^1/_2$ Jahren stand, gelangte anläßlich des Besuches wegen plötzlicher fieberhafter Erkrankung zur Aufnahme und konnte eine zeitlang klinisch beobachtet werden. Von der etwas bräunlich bleichen Hautfarbe des Kindes hoben sich zahlreiche schwarze, in dichtstehenden Gruppen angeordnete Komedonen scharf ab, die besonders auf der Stirn, Glabellagegend und beiderseits auf den Wangen in der Jochbeingegend, auffällig zahlreich waren. Sie zeigten verschiedene Größe und waren leicht ausdrückbar. Ähnlich aber weniger hochgradig fand sich diese Affektion an Ohrmuscheln, Nase, Lippen und Kinngegend, sowie am Penis, an dem sich auch ein etwa hirsekorngroßes Milium nachweisen ließ. Das Kind wurde wegen eines entstandenen Abszesses am Oberarm mit Vereiterung des Schultergelenkes längere Zeit in der chirurgischen Abteilung behandelt, fieberte andauernd, nahm mehr und mehr ab und ging schließlich zu grunde, wie die Sektion feststellte, an einer über fast alle Organe ausgebreiteten lymphogenen Miliartuberkulose. Irgendwelche Therapie des Hautleidens konnte wegen des desolaten Zustandes des Kindes nicht aufgenommen werden, kleine Hautstückchen zur histologischen Untersuchung wurden post mortem entnommen.

Diese in keiner der früheren Publikationen erwähnte Erkrankung von Frauen und Kindern, auf die gelegentlich einer Demonstration unseres Patienten im Verein Freiburger Ärzte (25. April 1903) (25) besonders hingewiesen wurde, ist mit Recht neuerdings von Professor K. B. Lehmann betont worden in seiner im Archiv für Hygiene (24) erschienenen Zusammen-

fassung seiner eingehenden und methodischen Tierversuche, auf die ich weiter unten zu sprechen komme. Um dieser wie eine Übertragung aussehenden Weiterverbreitung auf die Spur zu kommen, sah sich Professor Jacobi veranlaßt, an Ort und Stelle dahinzielende Untersuchungen von Arbeitern aus den verschiedensten Teilen der Fabrik vorzunehmen, Nachforschungen, die von mir bei einem spätern Besuche ergänzt und erläutert wurden. Ich sehe mich an dieser Stelle verpflichtet, der Leitung der betr. Fabrik für die Bereitwilligkeit, mit der sie uns bei allen unseren Fragen und Wünschen entgegenkam, in Sonderheit auch Direktor Dr. Wagner für die liebenswürdige vielseitige Unterstützung unsern ergebensten Dank auszusprechen.

Die bei diesen Untersuchungen in erster Reihe maßgebenden Gesichtspunkte waren etwa folgende:

1. In welchen Abteilungen der Fabrik haben sich überhaupt Erkrankungsfälle gezeigt, wo war die Affektion am meisten gehäuft und am schwersten, ist irgend ein Zusammenhang zwischen der Art der Beschäftigung und Erkrankung zu konstatieren?

2. Sind auch noch weiterhin Frauen oder sonstige Familienangehörige erkrankt und welches ist der mögliche Weg dieser Weiterverbreitung; kamen diese Angehörigen des öftern in die Fabrikräume oder war eine Verschleppung der krankmachenden Stoffe auf anderm Weg möglich?

3. War der Aufenthalt in den in Frage kommenden Räumen allein ausreichend, bzw. waren Arbeiterfamilien, die nahe der Fabrik wohnten, mehr als andere disponiert zu einer Erkrankung oder nicht, mit andern Worten, war es eine Übertragung durch die Luft oder per contiguitatem?

4. Welche Stoffe konnten unter den in den betr. Fabrikteilen in Verarbeitung kommenden Materialien als Ursache angeschuldigt werden?

Weiterhin drängten sich dann die Fragen auf: für welche Stoffe und welche Übertragungsart die klinischen Erscheinungen und die Tierversuche sprechen. Wir werden sehen, welche von diesen zahlreichen Fragen einer Beantwortung entgegengeführt werden konnten.

In zweiter Linie kamen Fragen über Art und Weise des Verlaufs der Erkrankung, bzw. über den Ausgang der einzelnen Fälle in Betracht.

Ich will versuchen, durch kurze Auszüge aus den Untersuchungsprotokollen ein Bild von den erhobenen tatsächlichen Befunden zu geben. Um die Tätigkeit der Arbeiter in den einzelnen Räumen zu skizzieren, sei es mir gestattet, mit wenigen Worten auf das Verfahren und die Einrichtungen in der Fabrik zuvor einzugehen.

In einer mehrere hundert Fuß langen und etwa halb so breiten hohen, luftigen, gut ventilierten und sehr sauber gehaltenen Halle findet die elektrolytische Zersetzung statt, (daher „Zersetzung" genannt). Je vier mit gesättigter Kochsalzlösung gefüllte Zellen laufen in ein mit Wasser gefülltes Bad. Die Zellwände bestehen aus porösen Diaphragmen, von den Elektroden ist die Anode in Form einer nach patentiertem Verfahren hergestellten Kohlenplatte innerhalb der Zelle befestigt, während die Kathode in das Wasserbad taucht. Durch den eingeleiteten elektrischen Strom spaltet sich aus der Chlornatriumlösung freies Chlor ab, das sich an der Anode sammelt, durch einen Sammler aus der Zelle geleitet und in absolut verschlossenen Röhren aus dem Raume fortgeleitet wird. Der die Zellen festschließende schwere Deckel hat in der Mitte eine Öffnung, durch welche die sich erschöpfende Salzlösung nachgefüllt wird. Es ist erklärlich, daß in dem großen Raume kaum irgendwelcher Geruch nach Chlor wahrnehmbar ist. Ein wenig stärker wird derselbe, wenn durch die Öffnungen die Lösung von Zeit zu Zeit umgerührt wird; doch ist dieser stärkerer Geruch kein reiner Chlorgeruch mehr, sondern zeigt leicht aromatische, schwer zu beschreibende Nuancierung — ein Geruch, wie er in weit stärkerem Maße und in aufdringlicher Weise sich beim Entleeren der Zellen und bei der Herausnahme des stark riechenden Rückstandes geltend macht. Da die patentierten Elektroden eine außerordentliche Lebensdauer besitzen und nur ihre Abnutzung eine Störung in dem gleichmäßig fortlaufenden Prozesse bewirkt, wird erst nach Jahr und Tag eine Auswechslung der Elektroden, bzw. Zellen nötig, die, wie schon an früherer Stelle angedeutet, in einem andern Raume vorgenommen wird. Die Arbeiten in der Zersetzung sind also mit Ausnahme der notwendigen regelmäßigen Reinigungen, Reparaturen, hauptsächlich Einsetzen neuer Zellen, Nachfüllen der Lösung und Herausnahme gebrauchter Zellen. An dieser Stelle möchte ich noch einen kleinen Nebenumstand erwähnen, der mir weiterhin zur Erklärung eines Momentes wesentlich sein wird, nämlich, daß in den Abzugsröhren des Chlors sich Kondenswasser ansammelt und durch da und dort angebrachte Hähne abgelassen werden kann.

Zur weiteren Verarbeitung kommt das Chlor in die sogenannten Chlorkalkkammern. Hier riecht es bei dem Entleeren der Kammern ein

wenig mehr nach Chlor. Eine direkte Berührung mit dem Chlor in den Leitungsröhren ist nur bei etwaigen Reparaturarbeiten an den Apparaten möglich. In den sonstigen Räumen, die der Herstellung des Siebkalkes für die Chlorkalkkammern, der Verpackung und Verladung des Chlorkalks dienen, ist überall ein nur ganz schwacher Chlorgeruch wahrnehmbar, während die Berührung mit dem in feinster staubförmiger Verteilung allenthalben sich ansetzenden Chlorkalkteilchen eine sehr vielfache ist. In der Kalksieberei ist ein feiner Staub von gelöschtem Kalk durch den ganzen luftigen Raum verbreitet. Empfindliche Arbeiter leiden hin und wieder an Entzündungen der Conjunctiva, nicht aber an Erscheinungen der uns beschäftigenden Affektion, im Gegenteil sind in diesen Räumen Heilungen ausgedehnter Hauterscheinungen beobachtet werden. Doch davon später.

Die Arbeiten in der Zellengießerei skizzierte ich kurz schon oben bei Besprechung der Jaquetschen Arbeit. Hier werden neue Zellen zusammengesetzt mit Elektroden versehen und gefüllt in die Zersetzung abgeliefert, während andererseits die entleerten und mit Wasser ausgespülten alten Zellen von dem anhaftenden Rückstand befreit und auseinander genommen werden. Die Rückstände des Chlornatriums bilden eine schlammige, bröcklige, braune bis braunrote Masse mit starkem eigentümlichen, zum Teil deutlich an aromatische Substanzen erinnernden Geruch und von einer gewissen Schmierigkeit, die ihn an allem haften läßt, was damit in Berührung kommt.

Wie die Arbeiter in allen Teilen, wo sie mit den Zellen und deren Inhalt in Berührung kommen, mit großen Fausthandschuhen arbeiten, um mit keinem Gegenstand in direkte Berührung zu kommen und gehalten werden, stets ihre Arbeitskleidung zu wechseln und den Körper einer Reinigung zu unterziehen, bevor sie die Werkstätte verlassen, so wird ganz besonders hier in der Zellenreinigung den Leuten Vorsicht und Reinlichkeit zur Pflicht gemacht, ohne daß es natürlich möglich wäre, jeder Nachlässigkeit eines trägen oder zur Unsauberkeit neigenden Mannes nachzugehen.

Aus dem letztgenannten Betriebe stammten die Arbeiter, auf die sich folgende Protokollauszüge beziehen.

1. S. G. In der Fabrik am 31./X. 1900 eingetreten, war vom Feber 1901 bis Feber 1902 in der Zellengießerei beschäftigt, wurde dann ein halb Jahr in der Eindampferei, später in Nebenbetrieben und mit leichterer Arbeit beschäftigt, ist wegen Chlorakne seit März 1902 in ärztlicher Behandlung. Das schmutzig grau verfärbte Gesicht ist mit zahlreichen Comedonen, welche besonders auf der Stirn gruppenweise dichter stehen, ganz besetzt. Auf dem behaarten Kopfe neben einem unregelmäßig fleckweisen Haarausfall stark erweiterte Follikel und vereinzelte

Comedonen, die sich wieder zahlreicher zugleich mit einzelnen Atheromen in der Umgebung der Ohren finden. Um den ganzen Hals herum über Clavicula und Schultern finden sich beiderseits zahlreiche Comedonen, dazwischen Furunkel verschiedener Größe, vereinzelte Atherome und Narben von wechselnder Gestalt und Ausdehnung, teils von Furunkeln, teils von ausgefallenen Comedonen herrührend. Ähnliche Erscheinungen in geringerem Grade an der Sakralgegend am Sternum und Abdomen. Während am Penis, bzw. Skrotum sich wieder sehr viel Comedonen und Atherome finden, sind an Ober- und Unterschenkeln und Unterarmen nur ganz vereinzelte Comedonen zu sehen. Zur Zeit der schwersten Erkrankung soll ausgesprochene Schlafsucht bestanden haben, während eine gewisse körperliche Schwäche ihn seit seinem Leiden nicht verlassen habe. Die Erkrankung begann mit Comedonen hinter dem linken Ohre, eine Dermatitis wurde nicht beobachtet.

2. B. M., 32 Jahre alt, war ein Jahr lang in der Zellengießerei beschäftigt und mußte dann wegen schwerer Erkrankung an Chlorakne einige Monate in der Klinik zu Basel zubringen. Die erste Erkrankung soll vier Monate nach seinem Eintritt in die Fabrik mit diffuser Rötung der Stirn begonnen haben; diese Dermatitis war in 3 Wochen abgelaufen, Mitesser wurden damals noch nicht bemerkt. Zeigt auffallend gesunde Gesichtsfarbe mit zahlreichen pigmentlosen Narben, Comedonen fehlen fast vollständig, sind nur vereinzelt unter dem linken Auge und in beiden Ohrmuscheln zu finden, zahlreicher hinter den Ohren und untermischt mit einzelnen bis erbsengroßen Atheromen und epithelisierten Narben.

Am Halse zahlreiche Narben verschiedener Größe, ebenso zahlreiche, ziemlich dichtstehende, meist von Furunkeln herrührende strahlige Narben auf dem Rücken. Comedonen und kleine Atherome sind am Rücken und Genitale sehr zahlreich, spärlich am Abdomen und fehlen in der Sternalgegend. An der Vorderseite der Oberschenkel vereinzelte kleine Narben, Comedonen und mehr oder weniger frische Follikulitiden.

3. P. J., 20 Jahre alt, trat im April 1902 in die Zellengießerei ein, bemerkte im Juli angeblich die ersten Zeichen seiner Erkrankung und wurde seit August in der Ätznatronschmelzerei beschäftigt. Das leicht schmutzig gefärbte Gesicht zeigt sehr wenig Comedonen, dagegen am Jochbein zahlreiche kleinere Atherome, mehr im Innern der Ohrmuscheln und hinter den Ohren. Auf dem behaarten Kopfe unbedeutende Erweiterungen der Follikel, über den Rücken gleichmäßig verteilt wenig Comedonen, zahlreiche Atherome untermischt mit vereinzelten Akneknötchen, am Sternum Komedonen, Narben und Pigmentflecken. Am Penisschaft zahlreiche Comedonen und kleine Atherome, die am Skrotum nur spärlich vorhanden. Dagegen sind beide Oberschenkel mit Comedonen, follikulären und Akneknötchen dicht bedeckt, ähnlich an der Beugeseite der Unterarme, weniger an den Unterschenkeln. Patient klagt über Müdigkeit.

4. S. J., 26 Jahre, vor etwa einem halben Jahr in der Zellengießerei tätig, aquirierte ein Ekzem des Gesichts, dem sich eine intensive Verfärbung anschloß und wurde seitdem in der Chlorkalkfabrikation angestellt. Nach ärztlichem Bericht handelte es sich seinerzeit nicht um diffuse Dermatitis auch waren noch keine Anfänge der Chlorakne erkennbar. Das Gesicht ist noch jetzt schmutzig graubraun verfärbt, die Haut an der Haargrenze heller, die Verteilung der Pigmentierung unregelmäßig, an Chlorakne erinnernd; dabei ist die Haut derb, die normalen Stirnrunzeln treten bei dem verhältnismäßig jungen Mann auffallend hervor. Fast gar keine Comedonen am Körper, vereinzelt in den Ohren und auf der Ohrmuschelaußenseite und beiderseits in der Jochbeingegend. Am Penis und Skrotum wenig Comedonen und kleine Atherome, dazwischen einzelne Narben, ebenso am Mons veneris. In der Gegend der Analfalte einzelne kleine akneartige Knötchen.

5. R. B., 44 Jahre. Hat seit 4 Jahren unausgesetzt in der Zellengießerei gearbeitet. Ist als ein ordentlicher, reinlicher Mann bekannt, der peinlich alle Vorschriften und Reinigungsmaßregln befolgt. Er hat infolgedessen in diesem gefährlichstem Betriebe jahrelang ausgehalten, ohne durch schwerere Erkrankung zum Aussetzen genötigt worden zu sein. Ein im Frühjahr 1902 aufgenommener ärztlicher Untersuchungsbefund verzeichnet nur vereinzelte Komedonen. Bei unserer Untersuchung (April 1903) zeigte der Mann im Gesicht nur Komedonen an den Nasenseiten, zahlreicher solche in den Ohrmuscheln, weniger an deren Außenseite. Die Haut des Rumpfes ist blaß, weist oberhalb des Sternums eine etwa talergroße Stelle mit reichlichen Comedonen auf, ebenso im Nacken, wo sich rundliche bis markstückgroße weiße Narben finden, die angeblich zirka 6 Jahre alt sind. Über den Rücken verstreut nur ganz vereinzelte Comedonen, zahlreicher am Penis und Skrotum.

6. M. J., 33 Jahre alt. Ist erst etwa seit $^1/_4$ Jahre ununterbrochen beim Zellenersatz tätig und zeigt demgemäß fast keine Erkrankungserscheinungen. Die im allgemeinen blasse Haut weist keine Besonderheiten auf. Auf dem Kopfe diffuse Alopecie und einzelne Comedonen auf dem behaarten Vorderkopf. Im Nacken einzelne, bis zweipfennigstückgroße flache rundliche Narben, die angeblich noch aus der Schulzeit stammen.

7. H. S., 28 Jahre alt. Seit $2^1/_2$ Jahren ununterbrochen mit dem Zellenersatz beschäftigt, zeigte die ersten Erscheinungen der Erkrankung (laut ärztlicher Untersuchung) vor etwa einem Jahre und ist nie besonders schwer befallen gewesen. Schmutzig-graue Verfärbung des Gesichts um die Augen herum mit massenhaften Comedonen in der Schläfengegend und an der Haargrenze, teilweise auch auf dem behaarten Kopf, nur ganz vereinzelt im Gesicht, an Nase und Ohren. Im Nacken wenig Komedonen, vereinzelte Atherome, kaum Entzündungserscheinungen. Ebenso am Genitale. An den Unterarmen Narben, von Comedonen herrührend. Der Patient klagt über Mattigkeit und Schlafsucht.

8. G. J., 40 Jahre. Ist etwa $^1/_2$ Jahr mit der Reparatur der Zellen beschäftigt gewesen und seit wenigen Monaten mit leichterer Arbeit betraut. Um die Augen herum schmutzig-graue Verfärbung der Haut mit zahlreichen Comedonen verschiedenster Größe, die am Unterkiefer und auf der Rückseite der Ohrmuscheln teilweise in Atheromen übergehen, in der Schläfengegend sich bis ins Haar erstrecken und auf der Stirn vereinzelt entzündliche Veränderungen eingegangen sind. Während der Rumpf frei ist, finden sich im Nacken und am mons veneris Akneknötchen, am Penis zahlreiche Comedonen und Atherome. Die Beine sind frei, die Unterarme zeigen an den Streckseiten trockene Comedonen und Erweiterungen der Talgdrüsenausführungsgänge.

Von den im sogenannten „Zersetzungsraume" beschäftigten Arbeitern, die wenig oder gar keine Krankheitszeichen boten, will ich die folgenden ganz kurzen Protokollauszüge, in denen nur positive Zeichen vermerkt sind, geben. An die Spitze stellen will ich einen Arbeiter, der eine Ausnahme von dem eben gesagten macht.

9. B. J., 35 Jahre. Ist seit zirka $1^1/_2$ Jahren in der Zersetzung tätig und hat nie, was hier hervorgehoben werden soll, in der Zellengießerei gearbeitet. Eine 5 Monate nach seinem Eintritt vorgenommene ärztliche Untersuchung zeigte schon zahlreiche Comedonen im Gesicht und am Rumpfe, vornehmlich ziemlich viel entzündliche Akneknoten verschiedener Größe auf Brust und Rücken — Krankheitserscheinungen, die aber, wie der Kranke angab, seit zirka 2 Jahren in den Anfängen bestanden. Im März 1903 hat der Kranke eine auffallend schmutzig-dunkle Gesichtsfarbe. Im Gesicht kaum Comedonen, mehr an der Haargrenze, auf der Kopfhaut, an den Ohrmuscheln und hinter den Ohren, wo sich auch einige Atherome finden. An der Nackenhaargrenze viele stecknadelkopfgroße Narben, in denen zum Teil noch Comedonen sitzen. Die Nackenhaut ist verdickt, zeigt ungemein viel Comedonen, von den minimalsten bis zu recht großen, dazwischen vereinzelte Atherome. Am Rücken, besonders auf den Schulterblättern und in der Achselgegend sehr viel Comedonen von verschiedener Größe und Narben bis zur Größe einer Linse, von ausgestoßenen Comedonen herrührend. An allen Stellen sehr viele Pigmentflecken und zahlreiche Akneknoten, während größere Abszesse fehlen. Auf dem Sternum und in dessen Umgebung außer Comedonen und Narben zahlreiche Atherome, zum Teil in Furunkel übergehend, weniger am Abdomen und Mons veneris, wieder mehr am Penis und Skrotum, doch hier keine Furunkel. Einzelne Atherome finden sich auch an den Beinen. Wenn auch dieser Arbeiter mit den nach unserer Meinung ätiologisch in Frage kommenden Stoffen nicht gearbeitet hatte, so ist doch eine Berührung mit denselben nicht ganz ausgeschlossen, da der Betreffende ein nicht ganz sauberer Italiener war und die, wie oben bemerkt, außerordentlich leicht haftenden Substanzen leicht überallhin verschleppt werden, wofür noch andere Umstände sprechen. Da der Patient schon vorher an einer ausgebreiteten Akne vulgaris litt, so ist auch eine gewisse Disposition nicht auszuschließen, die bei immerhin ge-

ringem Kontakt mit minimalen Mengen der in Rede stehenden Substanzen schwerere Erscheinungen auslöste. Denn daß hier die Lokalisation, die Neigung zur Retentionscystenbildung über das Bild der gewöhnlichen Akne hinausgeht und hier tatsächlich Chlorakne vorliegt, dürfte nicht von der Hand zu weisen sein.

Andererseits ist in diesen, dem eigentlichen elektrolytischen Verfahren dienenden Zersetzungsräumen ein Kontakt mit den Zellen und den darin gebrauchten, bzw. verbrauchten Stoffen immerhin weit eher möglich als in anderen Teilen der Fabrik (mit Ausnahme natürlich der Zellengießerei). Darum finden wir auch hier, wie die folgenden Untersuchungen beweisen, bei sehr vielen, fast bei allen Arbeitern die Erkrankung allerdings nur in geringer Ausdehnung, meist nur in den ersten Anfangsstadien. Sehr deutlich zeigt sich bei diesem Patienten auch der Einfluß der Zeit, die nötig ist, um die ersten Erkrankungszeichen sichtbar werden zu lassen. Alle schon länger hier beschäftigten Leute zeigten Anfänge des Leidens, während andere, die erst kürzere Zeit hier arbeiten, nichts Nachweisbares darbieten. Während die Arbeiter in der Zellengießerei, die direkt mit Zellenrückständen zu tun haben, teilweise schon nach recht kurzer Zeit erkranken, ist hier, wo die Berührungsmöglichkeit weit geringer ist, eine längere Zeit nötig. Vielleicht werden auch die Leute mit der Zeit unvorsichtiger und lassen es an der nötigen Reinlichkeit und Achtsamkeit fehlen. Wie weit dieses auch sonst vielfach zu beobachtende „Spielen mit der Gefahr" geht, wird durch eine Beobachtung erhärtet, die ich hier einfügen will. Das aus den Zellen durch Röhren abgeleitete Chlor hinterläßt in diesen eine erhebliche Menge Kondenswasser, das zu gewissen Zeiten mit den Hähnen in unterstehende Becken abgelassen wird. Nun ist es vorgekommen, daß einzelne Arbeiter sich in geradezu sträflichem Leichtsinn mit diesem Wasser Gesicht und Hände gewaschen haben. Die Folge war meist eine unter starker Rötung einhergehende, kurz dauernde Dermatitis. Diese Dermatitis, die als lokale Irritation weiter unten wieder berührt werden soll, ist vielfach von Arbeitern in der Fabrik sowohl, als auch von früheren Autoren als Beginn der Erkrankung aufgefaßt und geschildert worden, hat aber mit dem Wesen derselben sicher nichts zu tun. — Doch zurück zu unsern Protokollen.

10. G. Ph., 54 Jahre alt. Ist seit beinahe 4 Jahren mit Reinigungsarbeiten in Zersetzungsraum beschäftigt. Zeigte schon vor etwa einem Jahr nach ärztlicher Untersuchung viele Comedonen und schwarze Verfärbung im Gesicht. Jetzt auffallend glatte gelbliche Gesichtsfarbe und schmutzige Verfärbung der Gesichtshaut, die durch eine ungeheure Anzahl von Comedonen hervorgerufen erscheint. Diese erreichen teilweise Stecknadelkopfgröße und finden sich besonders dicht im Schnurrbart, an den Schläfen, an Ohrmuscheln und hinter den Ohren — hier untermischt mit spärlichen Atheromen — weniger am behaarten Kopf, Nacken und um den Hals herum. Oberhalb der Clavicula beiderseits vereinzelte kleine Atherome, ebenso am Skrotum. Am Penis nur einzelne Comedonen. Der übrige Körper ist mit Ausnahme weniger Mitesser in der Gegend

des Sternums und kleiner auffallend trockenen Comedonen in der rauhen Haut der Unterarme frei.

11. F. St., 55 Jahre. Ist seit $8^1/_2$ Jahren in der Zersetzung beschäftigt. Zeigt eine auffallend graugefärbte Haut, die am Rumpfe und den Extremitäten mehr blaßgrau, im Gesicht fast aschgrau zu nennen ist. Im Gesicht sehr zahlreiche Comedonen, die sich hauptsächlich in den Falten oberhalb und unterhalb des Auges, in den Augenbrauen, in der Glabellagegend, in den Nasolabialfalten, in den lateralen Jochbeinpartien finden, zum Teil, aber weniger auf der Oberlippe. Sehr dünner Haarwuchs, Kopfhaut o. B., die sehr weiten Ohrmuscheln sind frei, doch finden sich am Tragus und hinter den Ohren wieder Mitesser, die am Halse und Nacken recht zahlreich sind. Die Genitalgegend und die Rumpfoberfläche ist frei.

12. D. H. Seit $2^1/_2$ Jahren ununterbrochen in der Zersetzung beschäftigt. Zeigte schon vor $^3/_4$ Jahren eine schwarze Verfärbung des Gesichts mit viel Comedonen. Jetzt ist die tief dunkelschwärzliche Verfärbung besonders um die Augen herum ausgesprochen, auf der Stirn und von hier auf dem behaarten Kopf sich weiter erstreckend sehr zahlreiche Comedonen verschiedener Größe. Auf den Wangen, besonders links und hinter dem linken Ohre, viele kleinere Atherome, desgleichen auf den Augenlidern, namentlich den Oberlidern. Die Haut des Kinns, der Halsgegend, der Nackenhaargrenze zeigt zahlreiche Comedonen und beginnende Retentionsgeschwülste, am Halse zum Teil gruppen- und strichweise angeordnet. Am Nacken und Rücken Narben, von Furunkeln herrührend. Am Sternum, Abdomen einzelne Mitesser und Atherome, ebenso am Mons veneris und Penis. Haut der Unterarme grau, weist ebenso wie der Handrücken und die Dorsalseite der Phalangen vereinzelte sehr trockene Comedonen auf. An den Unterschenkeln ein ähnliches Bild.

13. U. H.. 58 Jahre alt. War 3 Jahre lang in der Zersetzung tätig. Ist im Gesicht, namentlich an den Schläfen und in der Umgebung der Augen fahl aschgrau verfärbt und hat hier und auf der Stirn sehr zahlreiche Comedonen, weniger im übrigen Gesicht und auf Außen- und Innenseite der Ohrmuscheln. Im Nacken wieder zahlreiche Mitesser, sonst die etwas blasse Haut des Körpers frei. Trockene Seborrhoe und starke Alopecie des behaarten Kopfes.

14. W. J. 35 Jahre. Ist seit $2^1/_2$ Jahren in der Zersetzung und war bisher nicht erkrankt. Die Haut, namentlich im Gesicht, ist sehr blaß, einzelne Comedonen in der Jochbeingegend, in den unteren Augenfalten, an der Ohrmuschel und hinter den Ohren. Außer einer geringen Follikulitis des Mons veneris ist der Körper sonst frei. Ausgeprägte Alopecie fast des ganzen Mittelkopfes und der Scheitelgegend mit vereinzelten Komedonen.

15. F. J., der seit 1 Jahr in der Zersetzung beschäftigt ist, zeigt im Nacken zahlreiche Comedonen und in der äußeren Ohrmuschel, während sonst nichts auffälliges zu konstatieren ist.

16. Bei Th. M., der $^3/_4$ Jahre in dem genannten Betrieb tätig, finden sich in der Sternalgegend und auf dem Rücken, namentlich zwischen den Schulterblättern, einzelne Komedonen und entzündliche Akneknoten. Die im übrigen blasse Haut ist um die Augen herum aschgrau verfärbt. Einzelne Mitesser und kleine Retentionsgeschwülste an der Hinterseite des rechten Ohrläppchens.

17. K. G., ebenfalls $^3/_4$ Jahre in der Zersetzung, hat in der Schläfengegend und an der Oberlippe vereinzelte Comedonen, bietet aber sonst nichts besonderes.

18. R. A., etwa ein halb Jahr hier beschäftigt, weist ausgesprochene Alopecie am Mittelkopfe auf und hier, sowie im Nacken einzelne Komedonen und zwei oder drei kleine Atherome.

Im Gegensatz zu den genannten zeigen 6 weitere Arbeiter, von denen 2 zirka 1 Jahr in der Zersetzung tätig sind, die übrigen 4 nur wenige Wochen oder Monate, keinerlei Erscheinungen, die auf unsere Erkrankung zu beziehen sind.

Im Anschluß hieran wurden Arbeiter aus den verschiedensten Abteilungen der Etablissements ohne besondere Auswahl untersucht. Von diesen sind hervorzuheben aus der sogenannten Eindampferei:

19. B. A. Zeigt vereinzelte Comedonen im Gesicht und in der rechten Ohrmuschel. Geringe Follikulitis mit ganz vereinzelten Mitessern beiderseits in der Schulterblattgegend. Am Gesäße und den angrenzenden Oberschenkelpartien eine Anzahl sehr kleiner Comedonen.

20. Sch. O. Hat auffallend blasse Haut und Schleimhäute mit wenigen Comedonen, die sich besonders in der Bukkalgegend finden, sonst nichts besonderes.

21. Bei W. J. finden sich hinwiederum zahlreiche Comedonen an der Innen- und Außenseite der Ohrmuscheln, weniger an beiden Wangen und Schläfen und zu beiden Seiten der Nase: dünner Haarwuchs und im Nacken zahlreiche linsengroße rundliche Narben, die angeblich 4 Jahre alt sind, während der Arbeiter erst seit $^5/_4$ Jahren überhaupt in der Fabrik tätig ist.

22. B. A. ist schon seit 3 Jahren in der Fabrik in dem genannten Betriebe tätig. Die Haut des Gesichts zeigt namentlich um die Augen herum ein aschgraues Timbre, in der Schläfen-, Glabellagegend und in den unteren Augenfalten zahlreiche Comedonen, die sich vereinzelt auch auf dem behaarten Kopfe finden. Auf der Brust und in der oberen Rückengegend zahlreiche Akneknoten und Reste von diesen, Narben und Pigmentierungen. Im Nacken ein derbes, nicht schmerzhaftes Infiltrat. B. hat viel Arbeit in der Zersetzug, da er dort befindliche Druckfässer zu bedienen hat!

23. V. G., ein älterer Mann von 52 Jahren, der auch schon 3 Jahre hier tätig ist, hat eine ausgeprägte Alopecie des Mittel- und Hinterkopfes, blasse Haut, vereinzelte Comedonen in der Glabella- und Schläfengegend.

Noch 4 weitere Arbeiter der gleichen Beschäftigung zeigten keine Erscheinungen, die auf unsere Erkrankung irgendwie zu beziehen gewesen wären.

Von Handwerkern der Fabrik gelangten 4 Mann zur Untersuchung, von denen nur einer vereinzelte Comedonen im Gesicht aufwies.

2 Hofarbeiter, die in erster Linie mit dem Verladen der Säcke, die beinahe in der ganzen Fabrik herumzukommen pflegten, beschäftigt waren, zeigten folgende Befunde:

24. F. K. Auf dem Rücken zerstreut ganz vereinzelte kleinere und größere Akneknötchen, ähnlich in Kreuz- und Oberschenkelgegend, vereinzelte Comedonen und Retentionsgeschwülstchen auf beiden Wangen und Stirne.

25. K. K., zeigt blasse graugelbliche Hautfarbe, vereinzelte Comedonen beiderseits in der Jochbeingegend, ebensolche und einzelne Milien auf dem Penisschaft.

Aus der Kalkseiederei kamen 3 Mann zur Untersuchung, die nichts von Bedeutung hatten. Andererseits war der Zimmermann J. D., der seit Juli 1900 in der Fabrik beschäftigt ist, schon im März 1902 laut ärztlichem Untersuchungsprotokoll an Chlorakne erkrankt, wenn auch nur in leichtem Grade. Er zeigt Comedonen und Milien, auch vereinzelte entzündliche Knötchen und beginnende Furunkel auf Brust, Bauch und Rücken. Durch Reparaturarbeiten ist D. in verschiedenen Abteilungen tätig und ist insbesondere mit der Zersetzung durch Reparatur des Bodenbelags einer Druckfaßgrube in Berührung gekommen. Zur Zeit der Untersuchung zeigte der Patient mäßig viel Comedonen an den Schläfen, hinter den Ohren, auf Brust und Rücken, dazwischen am Sternum, auch am Abdomen und Mons veneris einzelne Atherome. An einzelnen Stellen finden sich Furunkel, auf den Schultern geringe Follikulitis. Die Genitalien sind bis auf ein kleines Atherom am Penisschaft frei.

In indirekte Berührung mit dem als Krankheitsursache angenommenen Stoffe, kam eine Frau, die als Wäscherin angestellt war und die Arbeitsanzüge der in der Zellengießerei beschäftigten Leute, sowie die Fabrikshandtücher zu reinigen hatte. Sie zeigte am Halse in der Nähe des Kehlkopfes kleinste, kaum stecknadelspitzgroße Komedonen, größere vereinzelt im Nacken, in der Nähe der Haargrenzen eine Anzahl Akneknötchen. Hinter den Ohren leicht erweiterte Follikel mit comedonenartigen Pfröpfchen und beginnende Atherombildung. Im Gesicht keine typischen Erscheinungen, am unteren Augenlid Andeutung einer schmutzigen Verfärbung mit einzelnen Mitessern. An der Streckseite der Unterarme entsprechend dem Verlaufe der Ulnae zahlreiche Comedonen, während an der Beugeseite und in der Gelenksgegend Andeutungen davon vorhanden sind. In der Mitte des Unterarms ein furunkelartiger Knoten.

Von Frauen und Kindern der erkrankten Arbeiter kamen hauptsächlich solche zur Untersuchung, die in den Arbeiterhäusern nahe der Fabrik wohnten, da die Vermutung aufgestellt worden war, daß entstehende Dämpfe oder Gase von der Zersetzung nach den Wohnhäusern

gelangen und dort eventuell eine Noxe darstellen könnten. Die Häuser sind beiläufig 120 bis 200 m von den Zersetzungsräumen entfernt.

Außer zwei weiteren Kindern unseres Patienten L., die sich als außerordentlich vernachlässigt, aber frei von Chlorakne erwiesen, kamen noch 3 Kinder und 3 Frauen zur persönlichen Untersuchung, eine Frau und 9 Kinder, die nicht zur Stelle waren, bzw. weit ab von der Fabrik wohnten, wurden von Fabrikheilgehilfen nach Anweisung untersucht. Bei allen diesen haben sich keinerlei Anzeichen der Erkrankung ergeben.

Einfügen möchte ich hier einige Worte über die Berechtigung, Fälle mit einigen wenigen Comedonen oder dergleichen unserm Krankheitsbild einzureihen. Haben auch ganz ohne Zweifel einige Mitesser, die sich bekanntlich bei sehr vielen Menschen finden, keine besondere Bedeutung, so ist es doch einmal bei den Erwachsenen namentlich solchen höheren Alters auffallend, wenn wir bei so zahlreichen Personen Andeutungen eines Leidens finden, das sonst nur in jugendlichem Alter vorzugsweise in der Pubertät bekannt ist und sodann ist in Betracht zu ziehen, daß die Lokalisation dieser einzelnen Erscheinungen vielfach eine ganz ungewöhnliche ist, daß ferner eine Neigung zur Retentionscystenbildung besteht, wie sie bei einfachen Comedonen kaum gefunden wird und daß schließlich sich alle Übergänge von der schwersten Erkrankung bis zu den leichtesten Andeutungen finden.

Rechnen wir hiernach alle gefundenen Veränderungen zu dem Krankheitsbilde, so geht aus den Beobachtungen ohne Frage hervor, daß die Möglichkeit der Erkrankung beinahe in allen Teilen der Fabrik besteht, daß aber die zahlreichsten und schwereren Erkrankungen nur dort vorkommen, wo eine direkte Berührung mit den Zellen, bzw. Zellenrückständen gegeben ist. Diese Beobachtung steht in Übereinstimmung mit allen bisher beschriebenen Tatsachen. (Ist in diesen Räumen der Herd der Erkrankung, so ist auch hier die krankmachende Ursache zu suchen.)

Wir haben gesehen, daß eine einfach lokale Irritation auszuschließen ist, wir haben ferner gezeigt, daß die Einatmung von Chlor andere Erscheinungen zeitigt und in Anbetracht der kaum merkbaren Mengen, die sich in der Luft der verschiedenen Arbeitsräume finden, ausgeschlossen werden kann. Wir haben aber gesehen, daß die Arbeit mit den Zell-

rückständen die Erkrankung hervorruft und müssen uns nun fragen, sind es Gase, die aus diesen Rückständen sich bilden und eingeatmet werden, oder sind es feste Stoffe, die auf dem Wege der Digestion in den Körper eingeführt werden und zwar welche Stoffe? Daß ein eigentümlicher Geruch an diesem Zellsatz nachweisbar ist, bemerkte ich schon oben, doch ist dieser durchaus nicht sehr intensiv und jedenfalls in größerer Entfernung nicht mehr wahrzunehmen, vornehmlich auch nicht in der Nähe der ziemlich entfernt davon stehenden Arbeiterhäuser. Die erkrankten Frauen und Kinder sind aber nie in diesen Teilen der Fabrik gelangt. Ebensowenig ist die Erkrankung der hier in gleicher Weise beschäftigten Leute eine gleichmäßige. Wenn man hierbei auch den Faktor der individuellen Disposition geltend machen kann, so ist es doch auffallend, daß die leichter erkrankten Arbeiter im Gegensatz zu den schwerer affizierten als reinlich, sauber und den Vorschriften peinlich nachkommend bekannt sind. Meßbarer wird dieser Umstand noch dadurch, daß der Arbeiter, in dessen Familie Erkrankungen vorgekommen, ein notorisch unsauberer Mensch ist, der nachgewiesenermaßen die Vorschriften wiederholt nicht befolgt hat und eine als unreinlich bekannte Frau besitzt. War es nicht möglich, daß der Arbeiter, dem es nicht darauf ankam, manchmal im Arbeitsanzuge seine Wohnung aufzusuchen, mit seinen Kleidern Stoffe verschleppte? und konnten diese Stoffe nicht beim Essen mit unreinlichen Händen bzw. mit damit in Berührung gekommenen Gegenständen zur Aufnahme gelangen? Die, wenn auch nur in schweren Fällen beobachteten Beschwerden von seiten des Verdauungstraktus (Appetitlosigkeit, Abmagerung etc.) sprechen jedenfalls nicht dagegen.

Welches aber sind nun diese supponierten, im Zellrückstande gesuchten Stoffe?

An Kaposis Worte gelegentlich der ersten Demonstration mußten wir denken (siehe oben), als Bettmann die Vermutung von Chlorteerderivaten aussprach. Wohl trat Herxheimer den Anschauungen Bettmanns entgegen, da „von Teer bei dem elektrolytischen Verfahren keine Rede sein könne", aber unsere eingehenden Erkundigungen haben uns

eines andern belehrt. Wie uns die Fabrikleitung mitteilte, wird bei dem patentierten Verfahren der Elektrodenherstellung allerdings Teer verwendet, welcher niemals vollständig bei dem Brennprozesse der Platten entfernt werden kann, so daß sich im Zellsatz Chlorierungsprodukte des Teers finden, welche von den Chemikern der Fabrik wiederholt isoliert worden sind, und zwar Hexachlorbenzol, Pentachlorbenzoesäure und andere mehr. Bemerken möchte ich hier, daß die Tatsache der Verwendung von Steinkohlenteer auch von einem andern Chemiker, Fabrikdirektor Friedrich Russy (19) in Schwientochlowitz zugegeben wird. Er schreibt: (Die chemische Industrie 7./X. 1902.) „Ich möchte auch hier die Behauptung aufstellen, daß bei den vorgekommenen Erkrankungen im elektrolytischen Chlorbetriebe der Anodenschlamm nicht die Ursache ist, sondern der für die Zellen benützte Teer. (Schluß folgt.)

Ein Fall von Erythema multiforma exsudaticum mit tötlichem Ausgang.

Von

Professor **Edvard Welander** in Stockholm.

(Hiezu zwei Abbildungen im Texte.)

Da durch multiformes exsudatives Erythem verursachte Todesfälle sehr selten sind, scheint es mir nicht unberechtigt, über den folgenden Fall, der auch von einem anderen Gesichtspunkte aus des Interesses nicht entbehrt, in Kürze zu berichten.

E. K., 23 Jahre, wurde am 10./X. 1904 im Krankenhause St. Göran aufgenommen. Er gab an, er habe vor etwa drei Monaten seinen letzten Coitus gehabt; 5—6 Wochen darauf entdeckte er oberflächliche Geschwüre auf der Glans und in dem sulcus coronaicus; allmählich schwoll das Präputium an und ebenso bemerkte er angeschwollene Drüsen an den Leisten; im übrigen hat er selbst keine Symptome wahrgenommen.

Status praesens den 10./X. 1905. Kräftige Körperkonstitution; Allgemeinbefinden gut. — Phimosis: das Präputium angeschwollen, jedoch nicht inflammiert; um den Limbus oberflächliche Excoriationen; durch die Präputialmündung erscheint das Orificium urethra exkoriiert; durch das Präputium fühlt sich die Gegend um die Urethralmündung induriert an, ebenso fühlt man zwei deutliche Indurationen hinter der Glans; auf dem dorsum penis fühlt man einen ungleichmäßig verdickten, nicht inflammierten Lymphstrang; in den Leisten angeschwollene, nicht schmerzhafte Drüsen; über dem Rumpf ein spärliches Roseol; einige kleine Papeln am Penis und an den Extremitäten; im Urin kein Albumin, keine Zylinder. Ord. Hg-Säckchen à 10 *g* Ung. Hydr. täglich und jeden fünften Tag in den ersten 10 Tagen eine Injektion mit Oleum Mercuoli; erste Injektion von Ol. Mercuoli.

16./X. Ol. Mercuoli II 0 Alb., 0 Zylinder.

21./X. Ol. Merc. III, das Roseol verschwunden.

22./X. Heute das Präputium reponibel; hierbei zeigen sich im Sulcus coronaicus zwei, auf der Glans eine, um das Orificium urethra eine Sklerose, alle geheilt; 0 Alb., 0 Zyl.

25./X. Gelinde Conjunctivitis sowie einige rote Flecke auf den Wangen.

26./X. Auf den Handrücken und Knien einige vereinzelte, etwas erhabene Erythemflecke.

N:o Carlsson

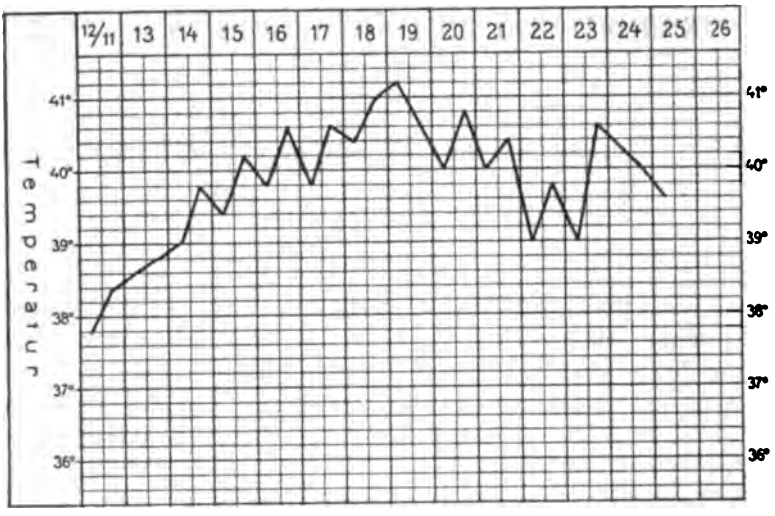

N:o Carlsson

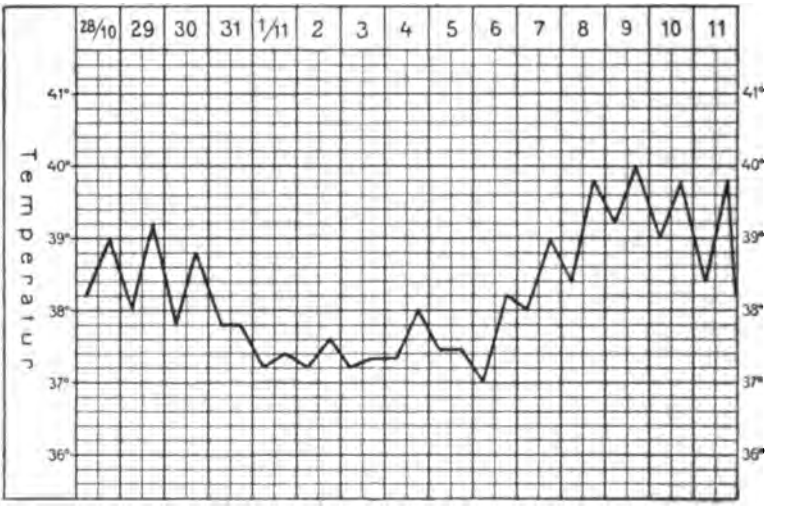

28./X. Klagt über Kopfschmerzen, friert, hat Fieber; die Conjunctivitis hat sich vermehrt, an beiden unteren Augenlidern eine ungefähr bohnengroße, mit graugelbem, festsitzendem Exsudat belegte Hautlosigkeit; das Erythem hat sich ausgebreitet; Temp. am Abend 39° C.

30./X. Zustand beinahe unverändert; Erythem auf Brust und Rücken.

1./XI. Das Erythem an den Dorsalseiten der Extremitäten beinahe konfluierend, teilweise auch auf Rücken und Brust; im Munde sind einige kleine Hautlosigkeiten von genau derselben Beschaffenheit, wie die an den Augenlidern entstanden; Mund- und Nasenschleimhaut geschwollen, gerötet; Pat. fühlt sich sehr unwohl; Fieber vermindert; Temp. 37·5° C.

(Obgleich kein Verdacht einer Diphtheritis vorlag, wurde doch, da im Krankenhause einige Zeit vorher Diphtheritisfälle vorgekommen waren, eine Züchtung von den Erosionen in der Mund- und Augenschleimhaut gemacht; das Resultat war negativ.)

5./XI. Zustand verbessert, das Fieber war niedrig, ein neues Erythem beginnt jedoch zu entstehen.

7./XI. Allgemeinzustand verschlechtert, Temp. beinahe 39° C.; das Erythem vermehrt; die ganze Mundschleimhaut ist exkoriiert, mit graugelbem Exsudat belegt, was dem Patienten starke Schmerzen verursacht; die ganze präputiale Innenseite sowie die Glans und der vorderste Teil des Urethra exkoriiert, mit dickem, graugelbem diphteroidem Exsudat belegt.

10./X. Die Anschwellung in der Mundschleimhaut etwas vermindert; an einem Teile der erythematösen Hautpartien ist die Epidermis abgestoßen und sind oberflächliche, leicht blutende Exeviationen entstanden; am Abend traten Blutungen von der Mund- und Nasenschleimhaut auf; der Urin enthält heute Albumin und einzelne Zylinder.

12./XI. Die Anschwellung im Munde geringer; die Temp. vermindert 38° C., Alb. u. Zyl.

14./XI. Die Anschwellung im vorderen Teile des Mundes noch mehr vermindert, ebenso die Affektionen auf der Innenseite des Präputium und auf der Glans; unbedeutende, nicht gonokokkenhaltige Sekretion aus der Urethra; das Erythem am Körper vermindert, die Hautlosigkeiten ebenso, an einigen Stellen oberflächliche Abschuppung des Erythems; Temp. abends 39·8° C.

16./XI. Pat. ist schlechter, stumpf, schwindelig, matt und schwach; die Schleimhautaffektionen gebessert; er klagt über Schmerzen in der Brust; viel Alb., zahlreiche Zyl.; Temp. 40° C.

18./XI. Lokale Besserung; allgem. Zustand schlechter; Temp. 41° C.

20./XI. Die Exeviationen in der Haut größtenteils geheilt, das Erythem an der Haut beinahe fort; die Affektionen an der Innenseite des Präputium und an der Glans fort; Mundschleimhaut viel besser; Pat. hat Atemnot, schwacher Husten, keine bestimmten Symptome von den Lungen; Temp. 40° C.

21./XI. Allgemeiner Zustand verschlechtert; Pat. hat mehrere wasserdünne (nicht blutige) Abführungen gehabt; Temp. nahezu 41° C.

22./XI Die Affektion in der Mundschleimhaut höchst bedeutend verbessert; Pat. hat heute einen mehrere Minuten andauernden Erstickungsanfall gehabt; Abführung lose; Puls klein; die Temp. gefallen 39—40° C.; bedeutend Alb.; zahlreiche Zylinder.

23./XI. Pat. liegt beinahe bewußtlos; starke Dyspnoe und Cyanose; kein Husten; keine Diarrhoe; Puls schnell, unregelmäßig; Temp. 40·50 C.

24./XI. Haut- und Munschleimhautaffektion so gut wie fort; schwere Dyspnoe; Andeutung eines bronchialen Respirationsgeräusches über der Rückseite der Lungen; kein Schleimauswurf; bed. Albumin; große Menge Zylinder.

25./XI. Allgemeiner Zustand sehr schlecht; die Dyspnoe hat immer mehr zugenommen; kein Schleimauswurf; Puls sehr schwach; gegen 4 Uhr nachm. begann Trachealgerassel; starb um 5·15 N. ruhig und sanft.

Vom Obduktionsprotokoll will ich folgendes anführen:

Herzbeutel ohne Bemerkung; Herz schlapp, blutgefüllt, Muskulatur graubleich.

Die hinteren Teile beider Lungen mit leicht ablösbaren, an die Brustwand festgelöteten Adhärenzen; kein Erguß in die Pleurahöhlen. In den hinteren Teilen beider Lungen, die außerordentlich blutreich sind, eine große Anzahl nicht luftführender, blauschwarzer, brüchiger, spröder Partien von wechselnder Größe.

An der Innenseite der Epiglottis ist die Schleimhaut etwas verdickt und zeigt zahlreiche sagokorngroße Follikel. An der Basis der Epiglottis, rechte Seite, ist ein ein Pfennig großes oberflächliches Geschwür mit reinem Boden und zahnförmig gekerbten Rändern. An jedem Stimmband befindet sich symmetrisch eine weißglänzende Partie von 5 mm Ausdehnung, wo die Schleimhaut vollständig fehlt. Larynx im übrigen ohne Anmerkung.

Die Trachealschleimhaut aufgelockert mit oberflächlichen, von einem etwas angeschwollenen Schleimhautrand umgebenen Substanzverlusten. Sowohl um diese kleinen Geschwüre wie an anderen Stellen befinden sich begrenzte hyperämische Partien und auch Hämorrhagien. Der Prozeß ist in den unteren Teilen der Trachea mehr vorgeschritten.

In der rechten Bronchie unmittelbar an deren Anfang scheint die aufgelockerte Schleimhaut vollständig aufzuhören. In der linken Bronchie setzt sich die hier fleckig hämorrhagische Schleimhaut bis zur ersten Teilung fort, ist aber dann fort und bringt längsgehende weite Züge (elastisches Gewebe) und dazwischen dunkelbraunrotes querstreifiges Gewebe an den Tag. — Auch in den feineren Bronchien lassen sich derartige Veränderungen nachweisen.

Die Milz groß, schlaff; die Pulpa blauschwarz, schmierig, zerfallend. Die Leber zeigt trübe Schwellung.

Nieren: die Kapseln lösen sich ziemlich leicht; der Schnittrand schwellend, die Zeichnung undeutlich; die Backfarbe grauweiß, die Pyramiden stark blutgefüllt.

Die Schleimhaut im Ösophagus und im Ventrikel ohne Anschwellung; die Schleimhaut im Dünndarm und Colon hyperämisch, nirgends Ulzerationen, im Colon geschwollene Follikel.

Von Interesse sind die Affektionen der Schleimhäute; zu diesen rechne ich die auf der Glans, der Innenseite des Präputiums, sowie der Urethralmündung; eine derartige Lokalisation des Erythems habe ich nicht angegeben gesehen. Als ich den Fall in der dermatologischen Gesellschaft zu Stockholm berichtete, erwähnte Moberg, daß er einen Fall einer solchen Affektion in der Urethra gesehen habe. Die Affektion in der Augenlidschleimhaut war teilweise von genau derselben Beschaffenheit und gleich den früher beschriebenen und auch von mir beobachteten Affektionen in der Mundschleimhaut. — Hautlosigkeiten mit einem grauen oder gelben diphteroiden Belage, die dann verschwanden, ohne irgend welche Reste zu hinterlassen; auch die Affektion der Larynxschleimhaut mit darauffolgender Dyspnoë und Erstickungsgefahr ist beobachtet, aber die Ausbreitung des krankhaften Prozesses längs der Trachea bis zu den Bronchien und Lungen ist, soweit ich aus der mir zugängigen Literatur habe finden können, nicht beobachtet worden.

Die Frage ist, ob wir diesen Fall als einen Fall von multiformem exsudativem Erythem auffassen können. Hierfür spricht sein Anfang mit Conjunctivitis, erhabenen erythematösen Flecken auf den Handrücken und Knien sowie auch auf anderen Stellen. in Begleitung von gelindem Fieber, Frösteln und allgemeinem Übelbefinden; nach einigen Tagen beginnen die Symptome zu verschwinden, bald tritt aber ein neuer Anfall unter schwererem Fieber mit ausgebreitetem Erythem und verschiedenen Schleimhautaffektionen auf; auch diese Symptome gehen zurück, das Fieber sinkt u. a. m. Dies alles sind ja Symptome, die wir bei dem polymorphen exsudativen Erythem finden und stimmen mit der v. Dühringschen Beschreibung über die damals in Konstantinopel epidemisch auftretende Krankheit ganz wohl überein.

Allein nun beginnt das Fieber wieder zu steigen, ohne daß neue Hautsymptome auftreten, dagegen treten Nephritis und Symptome von den Respirationsorganen auf, zuerst unbe-

deutende Schmerzen in der Brust, dann Husten, Erstickungsanfall, immer mehr zunehmende Atemnot, schließlich Symptome von den Lungen und außerdem Symptome einer allgemeinen Infektion. Die Frage ist nun, ob diese Symptome mit seinem multiformen exsudativen Erythem in Zusammenhang zu stellen und als darauf beruhend zu betrachten sind.

Die Affektion der Nieren, Milz und Leber ließe sich wohl aus einer, von Hautlosigkeiten am Körper und Schleimhäuten entstammenden Sekundärinfektion erklären, aber auf diese Weise läßt sich meines Dafürhaltens nicht die Affektion des Patienten in den Respirationsorganen erklären. Diese scheint mir offenbar eine fortlaufende Entwickelung des erythematösen Prozesses in der Mundschleimhaut zu sein, der sich von dort aus durch den Larynx längs der Trachea in die Bronchien und Lungen hinunter verbreitet hat. Beim Tode war der Prozeß in Mund und Schlund abgeschlossen, im Larynx und dem oberen Teil der Trachea in vollem Rückgange, im unteren Teil der Trachea in beginnendem Rückgang, in den großen Bronchialästen aber vollständig entwickelt; von hier hat er sich auch verbreitet und hier und da Bronchopneumonien veranlaßt. Sowohl das klinische Bild wie die Obduktionserscheinungen scheinen mir deutlich zu zeigen, daß die Affektion in den Respirationsorganen mit dem erythematösen Prozeß in Haut und Schleimhaut und nicht mit einer sekundären Infektion in Zusammenhang gestanden hat, weshalb ich diesen Fall als einen Fall von Erythema multiforma exsudativum mit tödlichem Ausgang betrachten muß, und dies trotzdem, daß Hebra, v. Düring annehmen, daß solche Komplikationen bei dieser Krankheit nicht vorkommen. Jarisch scheint sich dieser Ansicht anzuschließen. Andererseits betonen andere Verfasser, z. B. Lang, französische Verfasser, z. B. Hallopeau und Leredde, daß Pleuropneumonie, Perikarditis, Albuminurien vorkommen und auch den Tod herbeiführen können.

Meinerseits kann ich es nicht für richtig halten, einen im übrigen typischen Fall von Eryth. mult. exsud. aus dem Grunde nicht für diese Krankheit anzusprechen, weil sie z. B. mit einer Pleuritis oder einer unbedeutenden Endokarditis kompliziert ist. Im Frühling dieses Jahres habe ich unter anderen Fällen einen vollständig typischen Fall von Erythema multiforme beobachtet, der mit einer gelinden Pleuritis kompliziert war, die vollständig gleichzeitig mit einem Erythem sich entwickelte und verschwand; in einem anderen Falle trat in einem typischen Falle von Eryth. multiforme einige Tage nach Beginn des Ausschlages eine gelinde Endokarditis auf —

ein unbedeutendes blasendes systolisches Geräusch mit gelindem Herzklopfen; das Erythem verminderte sich, aber ein neuer Anfall trat auf, wonach der Ausschlag vollständig verschwand, aber das Herzgeräusch ist nach wie vor vorhanden. Entweder sollte man in diesen beiden Fällen erklären, daß die Pleuritis und Endokarditis rein zufällig gleichzeitig mit dem Erythem entstanden ist, ohne in irgend welchen Kausalzusammenhang mit dieser Krankheit zu stehen, oder man sollte auch diese beiden vollständig typischen Fälle von Eryth. mult. exsudativum deswegen, weil diese Komplikationen vorgekommen sind, nicht als Fälle dieser Krankheit erklären. Weder das eine noch das andere erscheint mir berechtigt.

Man ist ja jetzt im allgemeinen der Ansicht, daß Eryth. multiforme exsudat. eine Infektionskrankheit sei; ist dem so, so scheint es mir nicht merkwürdig, daß bei dieser, wie ja auch bei manchen anderen Infektionskrankheiten, nicht allein in der Haut, sondern auch in inneren Organen Affektionen entstehen können. Ich kann also nur annehmen, daß dieser mein Fall ein wirklicher Fall von Erythema multiforme exsudativum, obschon mit tödlichem Ausgange, war.

Auch von einem anderen Gesichtspunkte aus scheint mir der Fall Interesse zu erwecken.

Unter den zu Injektionen angewendeten Quecksilbermitteln hat Oleum mercurioli einen guten Ruf genossen, und dies mit Recht, da die lokalen Unannehmlichkeiten dieser Injektionen ganz unbedeutend zu sein pflegen. Bei anderen unlöslichen Infektionsmitteln sind die Infiltrate nach der Injektion oft sehr schmerzhaft und bestehen lange fort; sie sind auch eine Art Depots, wo das Quecksilber sehr lange verbleibt, bis es vollständig absorbiert ist. Wie verhält es sich in dieser Beziehung mit Oleum Mercurioli: Soweit mir bekannt ist, hat man bisher noch keine Gelegenheit gehabt, Beobachtungen hierüber anzustellen; aus diesem Grunde benutzte ich mit dem größten Interesse die sich mir jetzt darbietende Gelegenheit, dies zu untersuchen.

Pat. hatte am 11./X., 16./X. und 21./X. je eine intermuskuläre Injektion von einem Teilstrich ol. mercurioli, zwei auf einer, eine auf der anderen Seite bekommen. Der Todesfall traf am 25./XI., also 45 resp. 40 und 35 Tage nach gemachter Injektion ein.

Durch die intakte Haut war nicht das geringste Infiltrat von der Injektion wahrzunehmen. Nach Fortnahme der Haut und Bloßlegung des musculus gluteus maximus war ebenfalls kein Infiltrat im Muskel zu beobachten. Darauf wurden Inzisionen in diesem gemacht, wobei sich zeigte, daß an allen den drei Stellen, wo die Injektion gemacht war, sich längs der

Muskelfasern gehende, 6—7 *cm* lange, 2—3 *cm* breite und tiefe, mit einer dicken, flüssigen, schmierigen, schmutzbraunen Masse angefüllte Höhlen befanden. Die Wände der Löcher waren ungleichmäßig, ich möchte beinahe sagen usuriert; kein Inflammationsreiz, keine Art Kapselbildung war um dieselben zu entdecken. — Der Inhalt in den Höhlen wurde auf Quecksilber untersucht und es zeigte sich da, daß diese schmierige Masse eine bedeutende Menge Quecksilber enthielt.

Es zeigte sich somit, daß, trotzdem 5—6 Wochen nach der Injektion verflossen waren, ein großer Teil der Injektionsmasse noch nicht resorbiert war. Dies geschieht, wie wir wissen, auch bei anderen unlöslichen Injektionspräparaten; es kann uns also nicht wundern, daß dasselbe auch bei Oleum Mercurioli der Fall war. Bei anderen Injektionsmitteln fühlen wir aber oft lange Zeiten nach der Injektion harte Infiltrate; bei Ol. Merc. fühlt man oft gar nichts, und in dem vorliegenden Falle konnte man nicht einmal auf dem bloßgelegten musculus gluteus max. irgend eine Art Infiltrat oder eine Veränderung, die angab, daß noch immer eine große Infektionsmasse unabsorbiert da lag, wahrnehmen. Dies scheint mir wichtig zu wissen, denn dieser Mangel an Reaktion von der Infektion könnte leicht die Vorstellung erwecken, daß das Mittel schnell absorbiert werde, daß keine Quecksilber-Depots zurückbleiben, und daß man ohne Gefahr vor einer Hg-Intoxikation sehr bald nach Abschluß einer solchen Behandlungskur eine neue vornehmen könne. Dies letztere kann jedoch, wie aus dem Vorhergehenden hervorgeht, besonders, wie ich schon vielmals vorher hervorgehoben habe, bei der Behandlung von solchen Personen, die eine noch so unbedeutende Nierenaffektion haben oder gehabt haben, ganz gefährlich sein.

Man kann nun fragen, ob die langsam vor sich gehende Absorbtion des Hg in diesem Falle möglicherweise mit dem sehr schlechten Allgemeinzustand des Patienten in Zusammenhang gestanden, auf seiner Krankheit, Eryth. multiforme beruht habe. Dies liegt zwar im Bereiche der Möglichkeit, allein bis neue Untersuchungen in dieser Richtung einigen Aufschluß geben können, scheint es mir das richtigste zu sein, mit diesen Quecksilberdepots — wie reaktionslos sie auch gewesen sein mögen — als Fakta zu rechnen, wenn es sich um den Zeitpunkt handelt, wann eine neue Hg-Behandlung begonnen werden soll, und wenn es sich um die Stärke derselben handelt.

Bericht über die Leistungen

auf dem

Gebiete der Dermatologie und Syphilis.

Geschlechts-Krankheiten.

Syphilis des Nervensystems und der Sinnesorgane.

Guszmann, J. und Hudovernig, C. Über die Beziehungen der tertiären Lues zur Tabes dorsalis und Paralysis progressiva. Monatsh. f. prakt. Dermat. Bd. XL.

Guszmann und Hudovernig fanden bei ihren tertiären Kranken, welche Syphilis vor mindestens 3 Jahren erworben hatten, bloß in 44% der Fälle gesundes Nervensystem, hingegen Tabes, Paralysis progr. und Tabesparalyse bei 46% und mit Hinzurechnung der verdächtigen Fälle bei 54%. Daher erscheint den beiden Autoren der enge Zusammenhang von Tabes und Paralyse mit Syphilis als gewiß und unzweifelbar. Bei der Entwickluug dieser Erkrankungen kommt der Belastung die hervorragendste prädisponierende Rolle zu, da nach G. und Hs. Statistik von den neuropathisch belasteten tertiären Syphilitikern 64%, von den nicht belasteten bloß 41% an einer der in Betracht kommenden Nervenkrankheiten erkrankten. Das Intervall zwischen Infektion und Beginn der Nervenkrankheit ist verschieden groß: es schwankte von 1—27 Jahren, im Mittel $7^1/_2$ Jahre. Ein Einfluß der Heredität auf eine etwaige Beschleunigung der Entwicklung der Nervensystemerkrankung ließ sich nicht nachweisen, ebensowenig ein besonderer Einfluß der vorausgegangenen antiluetischen Behandlung auf das Entstehen der Tabes oder Paralyse beziehungsweise auf die Länge des Intervall zwischen Infektion und Beginn der Nervenkrankheit. Die Frage, ob die von den Autoren unternommene antiluetische Behandlung den Zustand des Nervensystems der kranken tertiären Syphilitiker zu beeinflussen vermag, konnten sie nicht einheitlich beantworten. Als Primärsymptome der Nervenkrankheiten fanden sie lanzinierende Schmerzen und Blasenstörungen, dagegen zumeist keine schweren Störungen seitens der Pupillen (zumeist nur träge Lichtreaktion). Waelsch (Prag).

Syphilis der Eingeweide.

Thiemann, H. Ein Fall von Nephritis syphilitica acuta. Münchener Medizinische Wochenschrift. 52. Jahrgang. Nr. 5.

Als kasuistischer Beitrag berichtet Thiemann über einen einwandfreien Fall von Nephritis syphilitica acuta. Die vorher gesunden Nieren erkranken parallel mit den übrigen syphilitischen Erscheinungen. Nach Sublimatinjektionen verschwindet die Albuminurie und die übrigen Symptome der Nephritis. Hermann Fabry (Göttingen).

König. Die Bedeutung der Lebersyphilis für die Diagnose der Bauchgeschwülste. Berliner klin. Wochenschr. 1905. Nr. 6. p. 187.

König bespricht an der Hand dreier Fälle die auf Syphilis zurückzuführenden schmerzhaften Geschwulstbildungen der Leber. Sie können sich darstellen: 1. als flächenhaft in der Substanz der Leber gelegene meist harte, in der Regel ungleiche Schwellungen, welche innerhalb der Perkussionsgrenzen der Leber liegen; 2. als anscheinend von der Leber getrennte, öfter sehr bewegliche knollige, meist rundliche, nierenförmige etc. Geschwülste, welche mit der Leber gestielt zusammenhängen, einen Teil derselben, zuweilen einen recht großen darstellen! — Hinsichtlich der Therapie hält es König für verfehlt zu behaupten, daß die Diagnose Lues ohne weiters jeden blutigen Heilversuch ausschließt. Es läßt sich vielmehr nur von Fall zu Fall entscheiden, ob man durch Operation die Krankheit entfernen darf und soll.

W. Bornemann (Frankfurt a. M.).

Riedel, Jena. Über die fieberhaft verlaufende Lues der Gallenblase und Gallengänge sowie der Leber. Mitteilungen aus den Grenzgeb. der Mediz. u. Chir. 1904. Bd. XIV. H. I u. II. Art. I.

Nach einleitender Besprechung der Differentialdiagnostik der auf Gallenblase und Gallengänge lokalisierten Lebersyphilis und Hinweis auf die diagnostischen Schwierigkeiten, die die Lues verursacht, wenn gleichzeitig andere Krankheiten auftreten, teilt Riedel aus dem reichen Schatze seiner Erfahrungen eine Reihe seltener, aber höchst instruktiver Krankengeschichten unter Anfügung einer ausführlichen Epikrise mit. Dieselben betreffen 8 Fälle von fieberhaft verlaufender Cholecystitis luetica ohne Ikterus, einen besonders interessanten Fall von fieberhaft verlaufender Leberlues, der Cholecystitis luetica vorgetäuscht hatte und bei dem nach der Probelaparatomie das Fieber wie abgeschnitten war und einen Fall von Cholecystitis und Cholangitis luetica mit Ikterus Dazwischen flicht Riedel die Krankengeschichten einer auf Bacterium coli-Infektion beruhenden Cholecystitis acuta sine concremento, zweier larvierter Appendicitisfälle, die im Verdachte standen, Leber- resp. Gallenganglues zu haben, ein. Zum Schluß weist Riedel darauf hin, daß, weil Leberlues öfter schmerzlos verläuft, man bei schmerzlos ver-

laufenden Leber- und Gallenblasenaffektionen nicht immer Gallenstein ausschließen und an Lues denken darf. Die Krankengeschichten zweier typischer Fälle absolut schmerzlos verlaufener Cholecystitis infolge von Steinen beweisen das. Im ersten Falle hatte der ruhende Gallenblasenstein hohes Fieber ohne jeden Schmerzanfall verursacht und von der Cholecystitis war eine chronische Sepsis ausgegangen, im 2. Falle hatte ein den Ductus cysticus passierender und in den Ductus choledochus eintretender Stein keinerlei Schmerzen gemacht. Riedel warnt vor allzu sicheren Diagnosen auf dem Gebiete der Lebererkrankungen. Gerade hier ist Vorsicht dringend indiziert. Voss (Breslau).

Miropolski, J. A. Zur Kasuistik der gummösen Cavernitis. Journ. russe de mal. cut. 1904. Bd. VIII.

Infektion vor 12 Jahren, Ausschlag, eine Hg-Kur, dann symptomfrei. Jetzt eine gummöse Ulzeration im Sulcus retroglandularis und eine gummöse Infiltration in den vorderen 2 Dritteln der Corpora cavernosa penis., die die Erektion behindert. Kombinierte J- und Hg-Therapie brachten wesentlichen Rückgang der Erscheinungen.

Richard Fischel (Bad Hall).

Hereditäre Syphilis.

Frolow. Ein Beitrag zu den Zahndystrophien bei hereditärer Syphilis, „Hechtzähne". Journ. russe de mal. cut. 1904. B. VII.

Bei dem 8jähr. hereditären Syphilitiker, der nebst anderen Zeichen von h. Lues auch an einer Perforation des harten Gaumens litt, ließ ein entblößter Sequester ein beträchtliches Stück hinter der normalen Zahnreihe liegend zwei Schneidezähne erkennen. In Analogie mit der Bildung des Gebisses beim Hecht, wird diese vom Autor zum ersten Mal beobachtete Anomalie als „Hechtzähne" bezeichnet.

Eine gewisse Ähnlichkeit bietet der von Fränkel, der in dem Fournierschen Werk „Stigmotes dystrophiques de l'Hérédosyphilis" zitiert wird. Richard Fischel (Bad Hall).

Still, George. A lecture on infantill Syphilis. The Lancet 1904. Nov. 19. p. 1402.

Still vergleicht in dieser Arbeit sein eigenes Material mit dem in der Literatur niedergelegten. Er stellt fest, daß syphilitische Symptome bei der Geburt häufiger konstatiert werden können, als man in der Regel annimmt: Er stellte bei der Geburt Pemphigus syphiliticus in 2%, Coryza in 11% fest. Gelegentlich finden sich Chorio-Retinitis, Vergrößerung von Leber und Milz, in 4% fand sich Haarausfall. Die syphilitischen Hämorrhagien erscheinen erst einige Tage nach der Geburt.

Was die meist später auftretenden syphilitischen Symptome betrifft, so spricht sich der Autor besonders ausführlich über die verschiedenen Formen der Hauteruptionen aus und weist besonders auf die

Hauterscheinungen hin, die nicht syphilitisch sind, sondern ekzematös (oder extrapiginös) sind und mit Vorliebe syphilitische Erscheinungen begleiten.

Fritz Juliusberg (Frankfurt a. M.).

Finckh, E. Zur Säbelscheidenform der Tibia bei Syphilis hereditaria tarda. Bruns Beitr. zur klin. Chir. 1904. Bd. XLIV. 3. Heft.

Finckh veröffentlicht aus der Tübinger chirurgischen Klinik einen durchaus sicher gestellten und beobachteten Fall von hereditärer Spätlues mit typischer Deformierung der Tibien zur Stütze der Wietingschen Kriterien. Wieting hat unzweideutig nachgewiesen, daß die Behauptung Fourniers, die charakteristische Tibiaveränderung bei Lues hereditaria tarda bestehe nur in einer scheinbaren Verkrümmung, irrig ist und es sich stets um eine reelle Verbiegung der Tibia, sowie um Störung ihres Wachstums, besonders um eine Verlängerung handelt. Finckh stellte bei seinem Falle durch Röntgenuntersuchung fest, daß die Achse der Tibien wirklich verbogen war und die hintere Fläche des Knochens dieser Biegung auf das genaueste folgte, also eine reelle Verbiegung vorhanden war. Ferner bestand eine beträchtliche, ungleichmäßige Verlängerung der Tibien. Finckh erweitert die Feststellungen Wietings durch den Nachweis, daß die Fibula nicht unbeteiligt bleibt, sondern ebenfalls mit einem vermehrten Wachstum sich an dem Prozesse beteiligt. Nach seiner Ansicht ist die Verlängerung der wesentliche und primäre, die Verbiegung der sekundäre Vorgang.

Voss (Breslau).

Moses, Harry. Beitrag zum Wesen der kongenital-syphilitischen „Tibia en lame de sabre". Bruns Beitr. zur klin. Chir. 1904. Bd. LXIV. 3. Heft.

Moses gibt im Anschluß an einen Fall von beiderseitiger luetischer Tibia en lame de sabre aus der Königsberger chirurgischen Klinik, der mit gutem funktionellen Erfolge beiderseits operiert wurde, eine eingehende Untersuchung des Wesens der Erkrankung auf Grund seines und der bisher mitgeteilten Fälle. Moses kommt ebenso wie Finckh in seiner Arbeit zu einer Bestätigung der Wietingschen Feststellungen, die die Fourniersche Annahme einer produktiven hyperostosierenden Ostitis als alleiniger Veränderung und Ursache der nur scheinbaren Tibiaverkrümmung widerlegten. Moses ist nun in der Lage, einen genauen histologischen Befund zu geben, da ihm durch die beiderseits vorgenommenen Keilexzisionen aus dem Knochen genügend Material zur Verfügung stand. Nach seinem Befunde handelt es sich bei der Bildung der kongenital-luetischen Säbelscheidentibia um eine gummöse Ostitis, die zu erheblichen Hyperostosen führt. Die Sklerosierung ist als eine reaktive aufzufassen. Der Krankheitsprozeß unterscheidet sich seiner Natur nach als in nichts von den hyperostosierenden Formen gummöser Ostitis bei akquirierter tertiärer Lues. Den Verlauf der Erkrankung stellt sich Moses in folgender Weise vor: Gegen Ende des 1. bis gegen Ende des 2. Dezenniums etabliert sich in den Unterschenkelknochen eine rare-

fizierende gummöse Panostitis unter vorwiegender Beteiligung der vorderen Hälfte der Tibiadiaphyse. Das Periost bildet als Reaktion auf den Entzündungsreiz eine mächtige Hyperostose. Der Entzündungsreiz hat ferner zur Folge, daß das Längenwachstum des erkrankten Knochens gesteigert wird, woraus dann eine Verkrümmung der Tibia, bei weiterer Steigerung eine Verlängerung des Unterschenkels resultiert. Hiebei wird die miterkrankte Fibula teils durch Dehnung, teils auch durch gesteigerte Wachstumstätigkeit mitverlängert. Durch Sklerosierung in der Folgezeit wird dann ein stationärer Zustand erreicht.

Moses unterzieht schließlich noch die Differentialdiagnostik der Erkrankung gegenüber Rhachitis, Osteomyelitis, Tuberkulose, Ostitis deformans, chronischem Ulcus cruris und tertiärer akquirierter Lues einer eingehenden Besprechung. Voss (Breslau).

Therapie.

Pinkus, Felix. Die Präventivbehandlung der Syphilis. Medizinische Klinik. I. Jahrgang. Nr. 10.

Die Frühbehandlung der Syphilis vor Ausbruch des Exanthems verwirft Pinkus, weil die Einleitung einer Quecksilberbehandlung die Krankheit nicht kupiert, sondern die sichere Diagnose verwischt. Nur wenn bei typischer Form des Ulcus und indolenter regionärer Drüsenschwellung, also bei sicher gestützter Diagnose, der Sitz des Geschwürs besondere Beschwerden für den Patienten oder (extragenital) Gefahren für die Umgebung bedingt, hält Verfasser die sofortige Einleitung der antisyphilitischen Behandlung für berechtigt.

Lokale Beseitigung der Primäreffloreszenz durch Exzision oder Kauterisation scheint meist von negativem Erfolg zu sein. Wird der Versuch gemacht, so ist die Beobachtungszeit zu verlängern, da ein derartiger Eingriff nach Ansicht des Verfassers die Stärke der Erscheinungen mildern und ihr zeitliches Auftreten hinausschieben kann.

Hermann Fabry (Göttingen).

von Düring, E., Kiel. Grundsätze der Syphilisbehandlung. Med. Woche. Nr. 293. Jän. 1905. p. 17, 18, 19, 20 ff.

Düring sucht die Antwort auf die Frage, warum bei Naturheilkundigen, Kurfuschern und Laien das Quecksilber in der Syphilisbehandlung für Gift angesehen werde, in der vielfach vorkommenden Überanwendung und Überschätzung des Quecksilbers. Die Schuld schiebt er auf eine kritiklose Ausführung der chronisch-intermittierenden Methode, indem dabei nicht streng an der von Neisser aufgestellten Förderung festgehalten werde: „In jedem Falle muß die Behandlung individualisiert werden.“ Die äußerliche oder subkutan-intramuskuläre Anwendung des Quecksilbers in den ersten Jahren der Lues hält Verfasser schon deshalb für angebracht, weil so der Patient unter steter Aufsicht

des Arztes bleibt. Für unheilvoll aber erklärt er die Folgerungen, die sich daraus ergeben haben und ebenso die Befolgung der chronisch-intermittierenden Methode mit innerer Darreichung des Quecksilbers und beweist dies mit seinen Erfahrungen im Orient, wo die Fournier'sche Methode, besonders mit Ricord'schen Pillen die klassische Methode der Behandlung der Lues war und in deren Gefolge Düring die schwersten Krankheitserscheinungen sah. Infolge dieser Beobachtungen kommt Verfasser zu dem Ergebnis, daß man im allgemeinen mit weniger Hg und weniger Kuren auskommt, als nach Neisser und Fournier angewandt wird. Die Ursache bei hartnäckigen Rückfällen und dauernden Erscheinungen ist auch eine unzweckmäßige Lebensweise. Bei Tertiärerscheinungen wendet Verfasser fast nur Jod, in den seltensten Fällen mit Hg an. Bei Tabikern oder überhaupt allen Organerkrankungen, bei den ev. Syphilis eine Rolle in der Anamnese spielt, verwirft Düring die Hg-Behandlung. In diesen Fällen tritt Besserung fast nie, Verschlimmerung des Leidens aber oft ein und darum auch die vielen Angriffe gegen die Hg-Behandlung. Zum Schlusse stellt Verfasser kurz die Grundzüge seiner Syphilisbehandlung zusammen.

Beginn der Hg-Kur nicht vor Erscheinen des Exanthems, resp. vor Auftreten von Schleimhautaffektionen. (Ausgenommen sind Fälle von mächtig sklerosiertem oder jauchig zerfallenem Primäraffekt und frühzeitig auftretenden Allgemeinsymptomen.) Er bevorzugt Injektionen von 10% Hg-Salyzyl $^1/_2$—1 Spritze zweimal wöchentlich. Dabei geregelte Lebensweise. Bei gehäuften Rezidiven oder ungenügender Hg-Wirkung gibt er Decoct. Zittmanni fortes, während der Behandlung und in der Zwischenzeit warme Bäder. Bei Spätsymptomen Jod. Drei bis vier Monate nach der ersten Kur machen alle Patienten eine zweite. So kommen auf das erste Jahr 2—3 Kuren, im zweiten Jahre bei Rezidivfreiheit noch weniger etwa zwei und damit ist vielfach die Behandlung ganz beendet. Es empfehlen sich noch im ersten und zweiten Jahre nach einer Kur ein Aufenthalt im Gebirge, an der See oder in einem Badeort.

Heinrich Kirsch (Dortmund).

Ledermann, Reinhold. Über die Verwendung der Vibrationsmassage zur Ausführung von Schmierkuren. Deutsch. med. Woch. Nr. 42. 1904.

Eine Verwertung der Vibrationsmassage bei der Einverleibung von Quecksilber erstrebt Ledermann durch die Konstruktion einer Massagerolle, welche auf die Kugel des Universal-Massageapparates aufgeschraubt wird. Die Wirkung des von L. u. H. Löwenstein, Berlin, hergestellten Apparates soll die Vorzüge der von Herxheimer empfohlenen Einklatschungen mit denen der altbewährten Einreibungen kombinieren. Verf. verwendete als Salbe Resorbin-Quecksilber, welches in dem erforderlichen Quantum auf die Haut gestrichen und durch gleitende Bewegungen mit der Rolle bis zur Trockenheit eingeführt wird. Max Joseph (Berlin).

Smirjagin, M. G. Zur Serotherapie der Syphilis. Journ. russe de mal. cut. 1904. Bd. VIII.

Das zuerst im „Le siecle industriel" (!!!) mit marktschreierischer Reklame angekündigte „serum antisyphilitique" von Champagne wurde in einem Fall von schwer verlaufender Syphilis mit vollständig negativem Erfolg versucht, und sogar eine schädliche Einwirkung auf den Hämoglobingehalt des Blutes konstatiert. Hg-J.-Therapie brachten sofortige Besserung des Leidens hervor. Richard Fischel (Bad Hall).

Sukow, N. Über ein neues Hg-Präparat — Hermophenyl. Journ. russe de mal. cut. 1904. Bd. VIII.

Bericht über die Erfolge bei innerlicher Darreichung des Medikamentes, das an mehr als 30 Kranken erprobt wurde. Die Vorschreibung lautet: Hermophenyl 0·015, Extr. Belladonae 1·001, m. f. pillulae. — S. 4—7 täglich in zwei Dosen. Die Einverleibung per os geschah nach bestimmten Indikationen: 1. Unmöglichkeit einer anderen Hg-Aufnahme aus äußeren Gründen (gesellschaftlichen etc.); 2. wenn Einreibungen und Injektionen nicht vertragen wurden; 3. bei ungenügendem Resultate der Injektions- und Inunktionstherapie; 4. bei psychischen Schädigungen, die durch letztere Behandlungsweisen hervorgerufen werden; 5. bei Empfindlichkeit des Patienten gegen Hg und der Möglichkeit ihn unter die Aufsicht eines erfahrenen Arztes zu stellen; 6. bei anderen Hg-Behandlungsarten rasch folgenden Rezidiven.

Der Effekt ist nach Aussage Sukows ein vorzüglicher. Das Mittel wirkt rasch und intensiv und dabei wurde nach Aussage Sukows niemals Stomatitis beobachtet, wiewohl täglich 0·05—0·09 *g* Hermophenyl aufgenommen, während durch Injektionen nur 0·05 *g* täglich zugeführt werden. Sukow glaubt die günstige Wirkung des Präparates auf die Rechnung der beiden, es zusammensetzenden Komponenten Hg und Phenol setzen zu müssen. Richard Fischel (Bad Hall).

Hautkrankheiten.

Anatomie, Physiologie, allgem. u. exp. Pathologie, path. Anatomie, Therapie.

Hule, L. H. Mitosis in mast-cells. The British Journal of Dermatology. Jänner 1905.

H., der in der Literatur Angaben über das Vorkommen von mitotischer Teilung bei Mastzellen vermißt, hat diesen Vorgang in jugendlicher Mäusehaut, aber bisher noch nicht in menschlicher Haut feststellen können. P. Sobotka (Prag).

Fahr. Ein Beitrag zum Studium der Mastzellen. (Aus dem Institut Pasteur zu Paris.) Virch. Arch. Bd. CLXXIX. Heft 3, pag. 450.

Verf. beschäftigte sich mit der Frage, ob den basophilen Zellen des Blutes die Eigenschaft der Phagocytose zukomme, und ob ferner eine Beziehung zwischen ihnen und den Vorgängen nachzuweisen wäre, die sich im Organismus zum Schutze desselben gegen eindringende Schädlichkeiten, wie Bakterien und Toxine, abspielen. Die Ergebnisse der Untersuchungen faßt Fahr in folgende Schlußsätze zusammen:

1. Wie die Phagocyten, so zeigen bei der Ratte auch die Mastzellen der Peritonealflüssigkeit allen Bakterien und Toxinen gegenüber, welche für die Tierspezies virulent sind, eine ausgesprochen negative Chemotaxis.

2 Diese negative Chemotaxis läßt sich nicht beobachten, wenn es sich um Mikroben und Toxine handelt, gegen welche der Organismus refraktär ist.

3. Die negative Chemotaxis äußert sich in der Weise, daß die Mastzellen aus der Peritonealflüssigkeit in das Gewebe des Mesenteriums und Netzes auswandern.

4. Die Mastzellen sind empfindlichere Zellen als die Phagocyten. Sie zeigen noch negative Chemotaxis gegen Mikroorganismen, gegen welche der Organismus zwar ursprünglich empfindlich, gegen welche er aber immunisiert ist und denen gegenüber die Phagocyten bereits ausgesprochen positive Chemotaxis zeigen.

Alfred Kraus (Prag).

Stölzner, Wilh. Über Metallfärbungen verkalkter Gewebeteile. Virch. Arch. Bd. CLXXX. Heft 2.

Verf. hat (1899) in Gemeinschaft mit Salge Versuche darüber angestellt, was geschiehtt, wenn man histologische Schnitte denjenigen Manipulationeo unterwirft, die man in der Photographie anwendet, um an belichteten Bromsilberplatten das photographische Bild hervorzurufen. Die mikroskopische Betrachtung ergab, daß auf diese Weise mit Silber dieselben Gewebeelemente sich färben lassen, wie etwa mit Hämatoxylin, also vor allem die Kerne. Färbt man auf diese Art kalkhältige Präparate, so färben die kalkhältigen Stellen sich sehr intensiv; durch Änderung der Konzentration kann man eine elektive starke Färbung der verkalkten Partien erhalten. Die Prozedur ist folgende: Die Schnitte kommen aus destilliertem Wasser auf 5 Minuten in ein zweites Schälchen mit destilliertem Wasser, in dem man einige Tropfen einer $AgNO_3$-Lösung verteilt hat, nach Abspülen in destilliertem Wasser, in eine dünne Lösung von z. B. Pyrogallol, in welcher augenblicklich die Silberfärbung der verkalkten Stellen hervortritt. Ausgedehntere Versuche des Verf. ergaben nun, daß auch andere Metalle eine starke Affinität zu verkalktem Gewebe haben, daß die Affinität des Silbers zu demselben nur einen speziellen Fall einer viel allgemeineren Erscheinung darstellt.

Alfred Kraus (Prag).

Zelenew, J. F. Zur Pathologie der freien Talgdrüsen. a) Cheilitis exfoliativa et Keratosis follicularis, b) Adenomatosis hypertrophica cystoides labiorum minorum vulvae. Journal russe mal. cut. 1904, Bd. VIII.

Im ersten Falle handelt es sich um einen 28jährigen Studenten, bei dem die Exfoliation die Lippen, die follikuläre Keratose die Mundwinkel im Gebiete der freien Talgdrüsen betraf. Im zweiten Falle waren die kleinen Schamlippen (bei einer syphilitischen Frau) mit stecknadelkopfgroßen grauen Effloreszenzen besäet, von denen eine am l. Labium einen größeren Umfang aufwies. Das histologische Bild ähnelt der von Thimm (dieses Archiv 1904, Bd. LXIX) beschriebenen Affektion, „Hypertrophie und Cystadenome der Schweißdrüsenknäuel", wobei J. andeutet, daß auch in dem Thimmschen Falle nicht nur die Schweißdrüsen sondern auch die Talgdrüsen in Mitleidenschaft gezogen waren. Die Gelbfärbung der freien Talgdrüsen hängt nicht von ihrem Inhalte, sondern von einem auch dem Xanthelasma zukommenden Pigmente ab. Die Bildung derselben gleicht vollständig ihrer Entwicklung an den Lippen und Wangen. Bemerkenswert ist der Befund hyaliner Degeneration des Inhaltes der Blutkapillaren und freier hyaliner Schollen in den Papillen und der subpapillären Schichte.

Drei zum Teil färbige Tafeln illustrieren Klinik und Histologie des ausführlich beschriebenen Krankheitsbildes.

Dr. Richard Fischel (Bad Hall).

Zelenew, J. F. Exsudation und Keratosen. Journal russe mal. cut. 1905. Bd. IX.

Aus der genauen Beschreibung eines Falles von Ichthyosis hystrix mit pemphigusartigen Blasen in der Kniegelenksgegend, einem Falle von Pemphigus foliaceus mit Übergang in Ichthyosis hystrix, und der mehr kursorischen Schilderung eines Falles von gleichzeitigem Vorkommen von Pemphigus der Schleimhäute, Pemphigus vulgaris und vegetans der Haut, eines Patienten mit Dermatitis exfoliativa (Wilson), desgl. einer Ichthyosis und Atrophie der Haut nach exsudativem Erythem und verschiedenen Formen von Psoriasisfällen kommt der Autor zu folgenden Schlußsätzen:

1. Die exsudativen Keratosen (die symmetrischen und allgemeinen) weisen deutlich auf einen vasomotorischen zentralen Nerveneinfluß in ätiologischer Beziehung hin. Die Möglichkeit des freien Auftretens eines Exsudates an der Hautoberfläche liegt in den histologischen Veränderungen der Gewebe. (Hyperämie, Ödem der Cutis und des Stratum Malpighii etc.)

2. Die Bildung von Blasen (erythematöser und pemphigoider) bei der Ichtyosis und Pemphigus kann in verschiedenen Schichten der Epidermis (Hornschichte oder Str. Malpighii) und auch an der Grenze zwischen Str. Malp. und Cutis erfolgen.

3. Die Lösung der Epidermis in größerer Ausdehnung bei Pemphigus foliaceus hängt von der Unterwühlung der einzelnen Epidermisschichten ab, die in verschiedener Höhe erfolgen kann und keineswegs nur an das Stratum lucidum gebunden ist. Sie kann bei allen ausgebreiteten Exsudationen (Ichthyosis hystrix bullosa, Erythemen, Pemphigus) beobachtet werden.

4. Die exsudativen Keratosen können in trockene übergehen und eine Anhäufung von ichthyosisartigen Hornmassen veranlassen.

5. Die Bedeutung des exsudativen Prozesses verallgemeinert sich durch die Möglichkeit der Bildung von Bläschen und Blasen in dem Str. Malpighii bei Ichthyosis und Pemphigus.

6. Die Hypertrophie der Papillarschicht zeigt sich bei Pemphigus foliaceus ebenso wie bei P. vegetans nur mit dem Unterschied, daß es bei letzterem zu warzenartigem Auswachsen kommt, das sich histologisch auch dort nachweisen läßt, wo es klinisch nicht sichtbar ist.

7. Die Eosinophilie bei Pemphigus foliaceus ist nicht die Regel.

8. Die N-Stoffwechsel bei P. fol. unterscheidet sich nicht von dem eines gesunden Menschen.

9. Bei der Dermatitis exfoliativa treten deutlich hervor: die Erscheinungen der Parakeratose, Atrophie der Papillen und des Stratum Malpighii und ein geringes Ödem der Cutis und Epidermis.

10. Exsudation (Psoriasis madidans), Bildung von Krusten (Ps. crustosa, erythematosa, favoides), das Auswachsen der Papillen (Ps. vegetans) von Hornmassen (Ps. cornea) kann man auch bei Psoriasis beobachten.

11. Das Erythema exsudativum kann in ichthyotische Formen übergehen (Erythema ichthyosiforme) mit Atrophie der Haut (Atrophia idiopathica cutis). Dr. Richard Fischel (Bad Hall).

Pröscher, Fr. Über experimentelle Erzeugung von Lymphocytenexsudaten. Virch. Arch. Bd. CLXXIX, Heft 1, pag. 28.

Die Untersuchungen sollten feststellen, daß die Lymphocyten nicht nur hämatogener, sondern auch histogener Natur sein können. Daß Lymphocyten auch aus fixen Gewebszellen gebildet werden können, glaubt Verf. dadurch bewiesen zu haben, daß es ihm gelungen ist, Übergänge von Endothelien zu uninukleären Zellen festzustellen. Im Verlaufe seiner Untersuchungen über die Immunität gegen Tuberkulose (Folia haematologica, 1904, Nr. 8) hat er in einem aus Tuberkelbazillen gewonnenen intrazellulären Tuberkuloproteïn einen Körper gefunden, der bei intraperitonealer Einverleibung bei Meerschweinchen vollkommen typische, fast ausschließlich aus Lymphocyten bestehende Exsudate erzeugt. Zwei Versuche werden ausführlich mitgeteilt. Die Resultate sprachen dafür, daß auf alle Fälle die Lymphocyten in loko aus den Endothelzellen gebildet werden, also histogener Natur sind, daß möglicherweise aber auch die polynukleären Zellen nicht hämatogener Abkunft sind.

Alfred Kraus (Prag).

Pfeiffer, Hermann. Experimentelle Beiträge zur Ätiologie des primären Verbrennungstodes. Virch. Arch. Bd. CLXXIX. Heft 3, pag. 367.

Für den Untersuchungsgang war folgende Fragestellung maßgebend: 1. Sind die von den Autoren nachgewiesenen Giftstoffe tatsächlich im stande, die klinischen und pathologisch-anatomischen Erscheinungen Verbrannter herbeizuführen? 2. Wie charakterisiert sich chemisch und biologisch das Gift? 3. Welche Stellung muß in genetischer und ätiologischer Hinsicht den Organveränderungen gegenüber den Giftbefunden eingeräumt werden und inwieweit sind diese an und für sich geeignet den Tod herbeizuführen? 4. Die Erledigung von Punkt 1 in bejahendem Sinne vorausgesetzt: Sind diese Gifte Haptine im Sinne Ehrlichs, und ist es auf Grund dieser Haptinnatur möglich, ein antitoxisches Serum darzustellen und mit demselben eine ätiologische Therapie anzubahnen? Über den letzten Punkt hat Verf. noch keine einwandsfreien Resultate erzielt. — Nach einem Überblick über die einschlägige Literatur schildert Pfeiffer die geübte Versuchsanordnung und berichtet sodann über die Resultate der Untersuchungen u. zw. in folgender Anordnung: Krankheitsverlauf, Allgemeinsymptome und Obduktionsergebnisse ohne Rücksicht auf Giftbefunde; Giftbefunde in Harn und Serum Verbrannter und Wechselbeziehungen zwischen denselben; Untersuchungen mit dem in Harn und Serum beobachteten Gifte; Versuche, das wirksame Prinzip aus den Organen zu gewinnen; Untersuchungen über den Entstehungsort des Giftes; zur Entstehung der Magendarmveränderungen.

Am Schluß der Arbeit zieht Verf. folgende, ganz allgemeine Folgerungen aus seinen Untersuchungen: Der Eintritt des Todes nach ausgedehnten Hautverbrennungen hat eine verschiedene Ätiologie. Vom primären Verbrennungstode als der Folge einer Vergiftung ganz abzutrennen sind jene Fälle, die innerhalb der ersten 2—6 Stunden nach der Hitze-

einwirkung zu Grunde gehen. Sie sind nach der Ansicht des Autors in die Kategorie des Shoktodes zu rechnen. Für den letalen Verlauf aller anderen innerhalb der ersten Tage der Verletzung erliegenden Fällle ist wohl in erster Linie eine Intoxikation verantwortlich zu machen. Dieser Körper dürfte aller Wahrscheinlichkeit nach ein Abbauprodukt des durch die Hitze veränderten Eiweißmoleküls sein. Der nach Verbrennungen beobachtete Spättod (nach 14 Tagen bis 3 Wochen) scheint zwar nicht durch das Gift als solches direkt veranlaßt zu sein. Immerhin aber dürfte hier die primäre Gefäßschädigung und die Schwächung des Gesamtorganismus durch das Gift eine Rolle spielen. Dies insofern, als dadurch für zufällig hinzukommende Zwischenursachen (Infektion u. dgl.) der Boden vorbereitet wird. Weiteren Untersuchungen am Menschen bleibt es vorbehalten klarzustellen, ob und inwieweit die hier im Tierexperiment erhobenen Befunde auf den Menschen zu übertragen sind. Auch bezüglich einer ganzen Anzahl anderer Punkte werden weitere Untersuchungen notwendig sein. Alfred Kraus (Prag).

Meltzer, S. J. und **Auer**, John. On the Rate of Absorption from Intramuscular Tissue. Journ. of Experim. Med. VII. 59. Feber 1905.

Meltzer und Auer untersuchten mit verschiedenen Substanzen die bisher noch nicht wissenschaftlich beleuchteten Absorptionsverhältnisse in Muskelgewebe. Therapeutisch war dasselbe schon zu Einspritzungen benutzt worden, insbesondere von Quecksilberverbindungen bei Syphilis, jedoch hatten Neumann und Finger angegeben, daß die Absorption von dem an Lymphgefäßen ärmeren Muskelgewebe viel langsamer vor sich gehe als von den an Lymphgefäßen viel reicherem subkutanem Zellgewebe. Versuche mit Adrenalin veranlaßten die Verf. zu weiteren Untersuchungen, welche das überraschende Resultat ergaben, daß wenigstens für die bisher untersuchten Substanzen (Adrenalin, Curare, Fluorescin, Morphin) die Wirkung intramuskulärer Einspritzungen der direkten Einspritzung in die Blutzirkulation am nächsten kommt und die in das subkutane Zellgewebe bei weitem übertrifft. Es wurden subkutane, intraperitoneale und intramuskuläre Injektionen mit einander verglichen. Die Möglichkeit, daß intramuskuläre Einspritzungen bei der großen Zahl der Blutgefäße unvermeidlich in die Blutgefäße direkt erfolgen, wurde in Betrachtung gezogen, allein es ließ sich namentlich mit Fluorescin feststellen, daß die Wirkung der intravenösen Einspritzung eine ganz verschiedene war. Zwischen intramuskulärer und subkutaner Einspritzung besteht nur ein gradueller Unterschied in der innerhalb einer gewissen Zeiteinheit stattfindenden Absorption. Die Frage, wie diese rasche Absorption zu stande kommt, wird nicht entschieden. Therapeutisch scheinen intramuskuläre Einspritzungen die Vorteile der intravenösen zu bieten ohne deren Gefahren. H. G. Klotz (New-York).

Jordan, A. Über Hautveränderungen bei Nierenkranken. Monatshefte f. prakt. Dermatologie. Bd. XXXIX.

Nach Zusammenstellung der einschlägigen Literatur bespricht Jordan 7 Fälle von Hauterkrankungen, die er bei gleichzeitiger Nierenerkrankung beobachten konnte. Ludwig Waelsch (Prag.)

Weitlaner. Dermatotherapeutische und urologische Beobachtungen. Monatshefte f. prakt. Derm. Bd. XXXIX.

Zur Behandlung der Hyperidrosis pedum empfiehlt W. Mesotan, Ol. olivar. aa. auf die Fußsohlen einzureiben; es wurde ohne die geringsten Reizerscheinungen bis 2 Monate verwendet. Gegen Seborrhoe des Kopfes und Haarausfall hat W. der offizielle 10% Kampferspiritus sehr gute Dienste geleistet. Urotropin verwendet W. prophylaktisch gegen Harnfieber vor jeder Katheter- oder Sondenbehandlung; es bewährte sich ihm auch, abgesehen von der bekannten Wirkung bei Phosphaturie, bei Lumbago, schmerzhaftem Gürtelgefühl der Tabiker und spinaler Neurasthenie. Ludwig Waelsch (Prag).

Honcamp. Zur Therapie der Impetigines. Monatshefte für prakt. Dermatologie. Bd. XXXIX.

H. empfiehlt Chinolinwismuthrhodanat (Crurin), das nach Entfernung der Blasendecken oder Borken mit einem Holzspatel (eventuell um das darnach auftretende Brennen zu vermeiden, mit Amylum aa.) aufgestreut wird. Ludwig Waelsch (Prag).

Mibelli, A. Über eine neue Formel zur Bereitung von Bädern, Waschungen und Umschlägen mit Oleum cadinum und Anthrasol. Monatshefte für prakt. Dermat. Bd. XL.

Zum Teerbad verwendet Mibelli: Ol. cadin. 67·0, Colophonium 11·1, 20% Sodalösung 21·9, ein Gemenge, das sich mit Wasser in jedem beliebigen Verhältnis mischt; 150 *g* davon bilden die gewöhnliche Dosis für ein Bad. Das Präparat kann auch in höheren Konzentrationen mit geringen Mengen Wassers vermischt worden, wobei der Teer vollkommen emulsioniert bleibt (für Waschungen, protrahierte Bäder, Umschläge). Das Ol. cadin. kann man in obiger Komposition auch durch Anthrasol ersetzen. Ludwig Waelsch (Prag).

Hammer. Die Glasfeder, ein praktisches Instrument zur Applikation flüssiger Ätzmittel. Monatshefte für prakt. Dermatologie. Bd. XL.

Mit der Glasfeder (einem zugespitzten, mit spiraligen Rinnen versehenen Glasstift) hat H. bei Lupus, Verruca nekrogenica, kleineren Epitheliomen, Ulcus molle Ätzungen vorgenommen, indem er sie mit Acid. carbol. liquaf. beschickte und in das Gewebe einstach. Die Erfolge sind sehr zufriedenstellend. Ludwig Waelsch (Prag.)

Frank, Konrad. Die Verwendung des Balsamum Peruvianum bei der Wundbehandlung. Münchener Mediz. Wochenschrift. 52. Jahrg. Nr. 16.

Angeregt durch Bergers Veröffentlichung in Nr. 48 Jahrg. 51 der Münchener Medizinischen Wochenschrift, behandelte Frank einen hartnäckigen Fall von Ulcus cruris mit Balsamum Peruvianum und erzielte baldige Heilung. Hermann Fabry (Bonn).

Unschuld. Noch eine Mitteilung über Balsamum Peruvianum. Münchener Mediz. Wochenschrift. 52. Jahrg. Nr. 13.

Mit Rücksicht auf Abhandlungen in Jahrg. 51 der Münch. Med. Wochenschrift empfiehlt Unschuld, auch das Mal perforant der Diabetiker mit Balsamum Peruvianum zu behandeln. Der Balsam wird mit Spiritus verdünnt in Kompressen oder mit Lanolin als Salbe verordnet.

Hermann Fabry (Bonn).

Vörner, Hans. Über Unguentum sulfuratum mite. (Thiolan). Münchener Medizinische Wochenschrift. 52. Jahrg. Nr. 16.

Ein von Vörner erfundenes Schwefelpräparat, bei dem der Hauptwert auf besserer Verteilung des Schwefels im Salbenkonstituens gelegt ist.

Hermann Fabry (Bonn).

Dopfer. Über einen Todesfall nach Anwendung der offizinellen Borsalbe bei einer Brandwunde. Münchener Med. Wochenschrift. 52. Jahrg. Nr. 16.

Eine Brandwunde eines Kindes (12 : 8 *cm* groß) am rechten Unterarm wurde mit Borsalbe behandelt. Nach wenigen Stunden Auftreten eines scharlachähnlichen Exanthems; am 4. Tag Exitus. Scharlach war auszuschließen, weil die Temperatur subnormal blieb und Gaumen- und Nasenschleimhaut von Exanthem nicht befallen wurden.

Hermann Fabry (Bonn).

Pasini, A. Die kaustische Wirkung des Arsenigsäure-Anhydrid auf die epithelialen Gewebe. Monatshefte f. prakt. Dermatologie. Bd. XL.

Arsenigsäure-Anhydrid wirkt in wässeriger Lösung auf lebende Epithellzellen der Haut in einer Mindestkonzentration von 1 : 150 nekrotisierend u. zw. frühestens nach 3—4 Stunden. Während des Absterbens der Zellen, deren Protoplasma nach und nach vollständig verschwindet, entwickelt sich reichliche Leukocytenauswanderung zwischen den Epithelzellen und starke Ansammlung seröser Flüssigkeit. In der Cutis besteht Ödem, leukocytäre Infiltration, Thrombenbildung, Erscheinungen, welche die Elimination des nekrotischen Gewebes begünstigen. As_4O_6 hat aber keine elektive Wirkung auf das Epithel allein, sondern es greift jedes Protoplasma an, z. B. auch das der Bindegewebszellen, daher kann es auch bei Neubildungen als Ätzmittel mit Erfolg angewendet werden, welche vom Bindegewebe abstammen. Ludwig Waelsch (Prag).

Veress, F. v. Über die Wirkung des Finsenlichtes auf normale Haut. Monatshefte f. prakt. Dermat. Bd. XL.

Nichts Neues Ludwig Waelsch (Prag).

Bering, Fr. Über Verbesserung der Finsen-Reyn-Lampe nebst Bemerkungen über Lupusbehandlung. Münchener Med. Wochenschrift. 52. Jahrg. Nr. 16.

Eine von der Firma Reiniger, Gebhart und Schall in Erlangen konstruierte verbesserte Lampe hat sich in der Kieler Klinik bedeutend handlicher erwiesen als die Original-Finsen-Reyn-Lampe. Das Instrument ruht auf einem Eisenstab; Einschiebung des Eisenstabes

in einen Hohlzylinder ermöglicht vertikale Verschiebung der Lampe. Dadurch, daß der Eisenstab im Hohlzylinder ohne besondere Befestigung ruht, kann sich die Lampe leicht um ihre eigene Achse drehen. Um den Konzentrator nach oben oder unten neigen zu können, besitzt die Konstruktion eine Hebelvorrichtung, welche durch eine bequem zu handhabende Schraube ausgelöst wird. Die Kohlehalter sind durch ein Scharnier seitlich drehbar zur besseren Einstellung der Elektroden bei seitlicher Verschiebung derselben.

Bei der $^5/_4$stündigen Bestrahlung wird die Drucklinse nicht mit der Hand aufgedrückt, sondern aufgeschnallt.

Hermann Fabry (Bonn).

Steiner, Ludwig. Erfahrungen bei Behandlung mit elektrischem Licht unter besonderer Berücksichtigung einer neuen Lichtsalbenbehandlung bei Hautkrankheiten. Münchener Mediz. Wochenschrift. 52. Jahrg. Nr. 16.

Bei Behandlung von Hautkrankheiten glaubt Steiner durch gleichzeitige Anwendung von Licht- und Salbenbehandlung eher zum Ziele zu kommen. Die erkrankten Hautpartien werden nach vorausgegangener kurzer Bestrahlung mit einer feinen Salbenschicht bedeckt und dann einer weiteren Bestrahlung ausgesetzt. Die prompte Reaktion der Haut unter obiger Behandlungsart infolge der durch die Wärmewirkung erhöhten Resorptionsfähigkeit ist einleuchtend. Hermann Fabry (Bonn).

Walter, B. Über die Köhlersche Röntgenröhre mit Vorrichtung zur Dosierung der Röntgenstrahlen. Münchener Mediz. Wochenschrift. 52. Jahrg. Nr. 13.

Enthält eine Polemik über die Theorie Köhlers.

Hermann Fabry (Bonn).

Heller, E. und **Linser**, P. Experimentelle Untersuchungen über die Einwirkung der Röntgenstrahlen auf das Blut. Münchener Mediz. Wochenschrift. 52. Jahrg. Nr. 15.

Auf Grund ihrer Tierversuche sind die beiden Autoren zu folgenden Resultaten gekommen: 1. Die Röntgenstrahlen haben eine schädigende Wirkung auf die weißen Blutzellen. 2. Die Lymphocyten werden in erster Linie und am meisten geschädigt. 3. Der Ort der Zerstörung der weißen Blutzellen ist sowohl in den blutbildenden Organen wie im Kreislauf zu suchen. 4. Auf Erythrocyten, Blutplättchen und Hämoglobin haben die Röntgenstrahlen nur einen geringen schädigenden Einfluß. 5. Nach Röntgenbestrahlungen treten Nierenschädigungen auf, die nicht durch direkte Wirkung der Strahlen auf die Nieren bedingt sind.

Hermann Fabry (Bonn).

Werner, Richard. Zur chemischen Imitation der Röntgenstrahlen. Münchener Mediz. Wochenschrift. 52. Jahrg. Nr. 15.

Längere Zeit hindurch mit Radium bestrahltes Lecithin ist im stande, die biologische Wirkung der Radiumstrahlen zu imitieren, allerdings nicht durch Fernwirkung, sondern durch Einverleibung in den Körper bei unmittelbarem Kontakt mit den Zellen des Organismus. In

derselben Weise wird Lecithin aktiviert durch Bestrahlung mit Röntgenstrahlen; ferner durch Fermentwirkung (Behandlung mit Salzsäurepepsin) und durch Ozonisierung.

Durch diese 4 Methoden wird ein an und für sich indifferenter Körper befähigt, subkutan injiziert, eine typische Dermatitis hervorzurufen.

Hermann Fabry (Bonn).

Sommer, E. Über das Wesen der Röntgenstrahlen und die Radioaktivität. Korrespondenzblatt für Schweizer Ärzte. 1904, pag. 663.

Der Artikel enthält eine kurze Wiedergabe der gegenwärtig herrschenden Ansichten über das Wesen der Röntgen- und Radiumstrahlen.

M. Winkler (Bern).

Laqueur. Die therapeutische Verwendung der Licht-Wärmestrahlen. Berl. klin. Wochenschrift 1905. Nr. 16. pag. 475.

Verfasser sieht den Grund für die günstigere Wirkung des Glühlichtbades gegenüber den gewöhnlichen Heißluftbädern darin, daß die strahlende Wärme der Glühlampen tiefer in die Haut einzudringen vermag als die leitende Wärme. Diese Eigenschaft macht die Glühlichtbäder wertvoll nicht nur in der internen Medizin — zur schonenden Einleitung von Schwitzkuren, zur Anregung der Oxydationsvorgänge im Körper bei Stoffwechselerkrankungen — sondern auch bei manchen allgemeinen Hauterkrankungen, speziell bei der Furunkulose. Für eine große Anzahl lokaler Hauterkrankungen, wie Ekzem, Akne, Psoriasis, Ulcus cruris, eignen sich lokale Glühlicht- und Bogenlichtbestrahlungen, deren Heileffekte Verfasser nicht als reine Wärmewirkungen erklärt haben möchte, sondern ebenfalls auf die größere Penetrationsfähigkeit der strahlenden Wärme bezieht. Bei den Sonnenbädern kommen außer den wärmenden auch noch die chemisch wirksamen Strahlen des Sonnenlichtes zur Geltung.

Hübner (Frankfurt a. M.).

Gottheil, William S. Report on the Progress in Actinotherapy During the Past Year. Journ. Am. Med. Ass. XLIII. 275. 28. Jän. 1905.

Gottheil hält die Lichttherapie weniger für die Privatpraxis geeignet als für öffentliche Anstalten, da nur die größeren Apparate wirklich mit Erfolg brauchbar sind. Indiziert ist dieselbe für alle Formen der Hauttuberkulose, möglicher Weise auch für Lupus erythematosus. G. glaubt, daß Lupus doch häufiger in den Vereinigten Staaten vorkomme, als für gewöhnlich angenommen wird. Die Wirkung des Lichtes ist nicht beschränkt auf die blauen oder violetten Strahlen und Funken, sondern mit Ausnahme der roten thermischen Strahlen kommen alle Strahlen des konzentrierten Lichtes in Betracht. G. bedient sich des früher von ihm beschriebenen, als Actinolite bezeichneten Apparates. Als wesentliche Bereicherung der Lichttherapie werden die zur Erhöhung der Penetrationsfähigkeit angegebenen Methoden (Dreyer) erwähnt.

H. G. Klotz (New-York).

Finsen, Niels R. Mitteilungen aus Finsens Medicinske Lysinstitut in Kopenhagen. 7. Heft. Jena, Gustav Fischer, 1904.

I. **Wanscher**, E. Untersuchungen der bei der Lichtbehandlung des Lupus vulgaris hervorgerufenen histologischen Veränderungen. W. berichtet ausführlich über die bisherigen Forschungen auf dem von ihm behandelten Gebiete und bespricht dann die Ergebnisse seiner eigenen Untersuchungen, zu welchen ihm Lupusherde dienten, die in einer oder mehreren Sitzungen (von 70 Minuten) mit dem Finsenapparat bestrahlt und dann nach verschieden langen Zeiträumen herausgeschnitten worden waren. Der Verfasser ist mit seinen Vorgängern darin einig, „1. daß sich starke Gefäßdilatation mit Extravasation findet, 2. daß eine Zellentötung, direkt oder indirekt, besonders der pathologischen Zellen stattfindet, 3. daß eine Neubildung von Bindegewebe stattfindet; über die Genese dieser neugebildeten Zellen weiß man vorläufig nichts bestimmtes". Nur von vereinzelten Forschern festgestellt war dagegen bisher die ungemein reichliche Vacuolisierung der Zellen in der Epidermis und ganz besonders im Granulom schon 24 Stunden nach der Belichtung, ferner „die enorme Hyperplasie der Epidermiszellen" im Stadium der Reparation. Befunde von Eindringen weißer Blutkörperchen in die Zellen des pathologischen Gewebes, durch welche sich Pilnoff die Wirkung des konzentrierten Lichtes bei Lupus erklärt, hatte der Verf. nicht. Praktisch nicht unwichtig ist, daß sich in einem Herde, an dem nach mehreren Sitzungen nur noch „zwei kleine tiefe Pigmentflecken" zurückgeblieben waren, mikroskopisch unzweifelhafte Tuberkel nachweisen ließen. Bazillenfärbungen wurden an keinem der Präparate vorgenommen.

II. **Bang**, S. Über die Wirkung des elektrischen Bogenlichtes auf Tuberkelbazillen in Reinkultur. Die ersten Untersuchungen „zur Bestimmung der Tötungszeit für Tuberkelbazillen-Reinkulturen unter Einwirkung eines sowohl quantitativ wie qualitativ genau definierten Lichtes". Die Zahlenergebnisse gelten natürlich nur für die ganz bestimmten Versuchsanordnungen des Verfassers.

III. **Bie**, V. Methoden zur Messung der baktericiden Wirkung des Lichtes. Die sorgfältige Arbeit besitzt keine Beziehungen zu dermatologischen Fragen.

IV. **Bie**, V. Über die baktericide Wirkung ultravioletter Strahlen. Die ultravioletten Strahlen erweisen sich an baktericider Kraft denjenigen des sichtbaren Spektrums außerordentlich weit überlegen.

V. **Bie**, V. Die Gewöhnung der Bakterien an Belichtung. Der Verfasser legt sich die Frage vor, ob wohl die im Gewebe befindlichen Mikroorganismen eine Gewöhnung an Belichtung und somit einen Zuwachs an Widerstandskraft gegen die Lichtbehandlung erlangen, wenn der Krankheitsherd in der behandlungsfreien Zeit dem Tageslichte ausgesetzt ist oder wenn im Laufe der Behandlung mehrere nicht bis

zur Keimtötung wirksame Bestrahlungen erfolgt sind. Die mit Reinkulturen von Vibrio Metschnikoff vorgenommenen Versuche, deren Bedingungen mit den in erkrankten Geweben vorhandenen natürlich nur in engen Grenzen vergleichbar sind, führten zu der biologisch interessanten Feststellung, daß sich eine solche Steigerung der Widerstandsfähigkeit wirklich einstellte, aber nur sehr geringe Grade erreichte.

VI. **Dreyer, G. Untersuchungen über die Einwirkung des Lichtes auf Infusorien.**

Konzentriertes elektrisches Bogenlicht wirkt auf Infusorien in den ersten Augenblicken „inzitierend", dann schädigend, endlich (selbst schon nach Bruchteilen von Minuten) tötend; die weitaus wirkungsfähigsten Strahlen sind die am stärksten brechbaren. Die gewonnene Methodik ist für lichtbiologische Untersuchungen überhaupt in gewissen Grenzen verwendbar. (S. d. folg. Arbeit.)

VII. **Dreyer, G. Sensibilisierung von Mikroorganismen und tierischen Geweben.**

„Mittels Benutzung gewisser Sensibilatoren ist es möglich, Mikroorganismen und tierische Gewebe ebenso oder sogar in höherem Grade für die sonst unwirksamen aber relativ stark penetrierenden gelben und gelbgrünen Strahlen empfindlich zu machen, wie sie es normal gegenüber den stark wirkenden, aber wenig penetrierenden Strahlen sind." Die Sensibilisierung gelang dem Verfasser gleich seinen Vorgängern mit Hilfe von fluoreszierenden Stoffen, von denen sich das Erythrosin am wirksamsten erwies. Die Versuche wurden mittelst elektrischen Bogenlichtes im Strahlenkegel des Finsenschen Konzentrationsapparates zunächst an der Infusorienart Nassula (im hängenden Tropfen einer Erythrosinlösung) und an Bacillus prodigiosus (in Erythrosinagar) in der Weise vorgenommen, daß einerseits die gesamten Strahlen des sichtbaren und ultravioletten Spektrums, andererseits nur ausgewählte Strahlengattungen (filtriertes Licht) zur Verwendung kamen; Giftwirkung des Farbstoffes an sich war in Vorversuchen ausgeschlossen worden, Wärmewirkung wurde durch Wasserkühlung ausgeschaltet. Das Ergebnis war namentlich im Infusorienversuch (siehe die vorige Arbeit) ganz ungemein bezeichnend.

Wir besitzen also ein Mittel, auf dem Wege der stark penetrierenden Strahlen kräftige Lichtwirkung in größere Tiefen zu verlegen. So wurde das Versuchsinfusorium, wenn sensibilisiert, bei der verwendeten Anordnung durch mehrere zusammen 4 *cm* dicke Lagen von (formolisierter) Menschenhaut hindurch in weniger als 7 Minuten getötet, während an dem nicht sensibilisierten Tierchen derselbe Erfolg bei einer Gewebsdicke von nur 1·25 *cm* erst nach einer Stunde erzielt wurde. Versuche an Geweben höherer Tiere lieferten folgende Ergebnisse: An der nicht sensibilisierten Froschzunge wurden Gefäßveränderungen bloß an der belichteten Fläche, an der sensibilisierten auch an der entgegengesetzten Oberfläche erzeugt. Ein sensibilisiertes Kaninchenohr, durch das andere hindurch unter Ausschluß der sonst chemisch wirksamen

Strahlen belichtet, zeigt Reaktion. — Nur Negatives bringt der Verfasser bei zur Deutung des Sensibilisierungsvorganges — dessen Wesen, wie wohl beigefügt werden darf, inzwischen ja durch einige der zahlreichen Untersuchungen über Sensibilisierung und „photodyname Stoffe", die gerade in der letzten Zeit so rasch aufeinander gefolgt sind, eine Aufklärung im Sinne einer von den photodynamen Stoffen vermittelten Oxydation erfahren hat.

VIII. **Jensen**, C. O. und **Jansen**, H. Untersuchungen über die Widerstandsfähigkeit der Geschwulstzellen gegenüber intensivem Licht.

C. O. Jensen ist es in seinen bekannten Versuchen gelungen, ein Mäusecarcinom durch eine ganze Reihe von Generationen weißer Mäuse immer weiter zu übertragen. Er glaubt nun in dem Durchschnittserfolge derartiger Übertragungsversuche ein brauchbares Reagens auf die Lebensfähigkeit des verwendeten Gewebes zu besitzen und sieht sich dadurch in den Stand gesetzt, auch die Größe der Schädigung dieser Zellen durch beliebige äußere Einflüsse einer Prüfung zu unterziehen. Aus einer größeren diesem Gegenstande gewidmeten Abhandlung (Experimentelle Untersuchungen über Krebs bei Mäusen (Zentralblatt f. Bakt. XXXIV, Nr. 1 u. 2) ist denn auch die vorliegende in Gemeinschaft mit H. Jansen gefertigte Arbeit für die Finsenschen „Mitteilungen" herausgegriffen. — Zur Untersuchung der Lichtwirkung wurden lebensfähige Stücke von Mäusecarcinom zwischen zwei Quarzplatten bis zur Erzielung des gewünschten Dickendurchmessers zusammengedrückt und diese „dünne Schichte halbzerquetschter Geschwulstmasse" dem Lichtkegel eines Finsenschen Konzentrationsapparates bei der für Lupusbehandlung üblichen Lichtstärke ausgesetzt. Nach der Bestrahlung erfolgte die Übertragung des belichteten Gewebes auf weiße Mäuse und unbelichteten Gewebes auf Kontrollmäuse. Bei einer Gewebsdicke von 0·5 *mm* und darüber wurde (in den zum Teil etwas kurz dauernden Versuchen) überhaupt keine sichere Abtötung erzielt, das Ergebnis der Übertragung, das natürlich auch bei nicht vorbehandeltem Gewebe ein schwankendes ist, war zum Teil positiv; bei einer Dicke von 0·2 *mm* erfolgte sichere Abtötung (oder eigentlich Verlust der Übertragbarkeit. D. Ref.) nach höchstens einer halben Stunde; wurde eine Schichte gleich der letzteren erst von der einen, dann von der anderen Seite bestrahlt, so wurde derselbe Erfolg schon nach 2 Minuten erzielt. Licht könne also die Geschwulstzellen leicht töten; die Wirkung reiche aber nur in geringe Tiefen.

IX. **Publikationen von Niels R. Finsen und seinen Mitarbeitern Juli 1893—1903.** (Verzeichnis.)

Paul Sobotka (Prag).

Finsen, Niels R. Mitteilungen aus Finsens Medicinske Lysinstitut. 8. Heft. Jena, Gustav Fischer, 1904.

Busck, G. Lichtbiologie. Aus dem Kreise, der zur Kenntnis der biologischen Wirkungen des Lichtes in den letzten Jahren in so besonders reichem Maße beigetragen hat, ist nun, von Finsen durch ein Vorwort ein-

geleitet und unter seiner beständigen „indirekten Anteilnahme" gearbeitet, als eigenes Heft der „Mitteilungen" der erste Teil eines zusammenfassenden Werkes über diesen Gegenstand hervorgegangen. So wenig den Dermatologen unmittelbar Angehendes das uns vorliegende Buch enthält, so müssen doch auch wir mit Genugtuung diese Arbeit begrüßen, welche in kritischer Weise, unter gelegentlicher Beibringung noch unveröffentlichter Nachprüfungsergebnisse, in äußerst klarer Anordnung und Sprache zusammenstellt, was — innerhalb des diesem ersten Teile zugewiesenen Stoffgebietes — über den Einfluß des Lichtes auf Lebewesen heute bekannt ist oder in Diskussion steht, und welche somit allen, die sich mit den Wirkungen des Lichtes beschäftigen wollen, also gerade auch dem Dermatologen, wertvolle Grundlagen für ein solches Studium liefert. In dem bis jetzt vorliegenden 1. Bändchen wird außer den physikalischen Grundbegriffen nur noch „Die Wirkung des Lichtes auf die niedrigstehenden Organismen", ganz besonders auf die Bakterien, erörtert; dabei läßt sich über die Technik einschlägiger Versuche, deren praktische Ergebnisse freilich nicht immer die aufgewandte Mühe gelohnt haben, und über die möglichen Versuchsfehler viel Sachdienliches lernen. Dem Erscheinen des 2. Teiles, dessen Inhalt die Grenzen unseres Sonderfaches wohl auf einer langen Linie überschreiten muß, sehen wir mit lebhaftem Interesse entgegen. Paul Sobotka (Prag).

Mitteilungen aus Finsens Medicinske Lysinstitut. 9. Heft. Jena, Gustav Fischer, 1905.

Busck, G. und **Finsen**, Niels R.

I. **Bie**, V. Ist die baktericide Wirkung des Lichtes ein Oxydationsprozeß? Von den zahlreichen Ergebnissen der auch technisch interessanten sorgfältigen Versuche, die in der umfangreichen Arbeit beschrieben werden, sind die wesentlichsten, daß eine — allerdings herabgesetzte — bakterizide Wirkung des Lichtes auch bei Abwesenheit von Sauerstoff besteht und daß, „je mehr chemische Strahlen Licht enthält, desto unabhängiger vom Sauerstoff die bakterizide Wirkung wird".

II. **Bie**, V. Ist die bakterizide Fähigkeit des Lichtes auf eine direkte Einwirkung auf die Bakterien oder auf eine indirekte Einwirkung durch Entwicklung eines baktericiden Stoffes im Nährsubstrate zurückzuführen?

Belichtung entwickelt in mehreren der gebräuchlichen Nährböden Wasserstoffsuperoxyd; nichtsdestoweniger beruht das baktericide Vermögen des Lichtes auf unmittelbarer Einwirkung auf die Mikroorganismen.

III. **Bie**, V. Die desinfizierende Wirkung des Wasserstoffsuperoxyds. Vorstudien zur vorigen Arbeit.

IV. **Bang**, S. Über die Verteilung bakterientötender Strahlen im Spektrum des Kohlenbogenlichtes.

Bei der Untersuchung im Bogenlichtspektrum und mittelst (ultraviolett-durchlässiger) brechender Medien aus Quarz ergab sich außer der geringen Wirksamkeit der Strahlen des sichtbaren Spektrums interessanter Weise das Bestehen zweier Wirksamkeitsmaxima, eines niedrigeren an

der Grenze zwischen Violett und Ultraviolett und eines höheren im Ultraviolett.

V. **Dreyer**, G. und **Jansen**, H. Über den Einfluß des Lichtes auf tierische Gewebe.

Die Verfasser untersuchten auf dem Wege makroskopischer und unmittelbarer mikroskopischer Beobachtung an geeigneten Organen lebender Tiere die Lichtreaktion mit Rücksicht auf die Aufeinanderfolge ihrer Erscheinungen. Diese war an den allein verwendeten Kaltblütlergeweben (Froschzunge, Kaulquappenschwanz) bei verhältnismäßig geringer Stärke des konzentrierten Bogenlichtes folgende: „Erst entsteht Gefäßdilatation und hiermit Hyperämie, danach reichliche seröse Infiltration sowie Thrombosierung der oberflächlichen Kapillaren und kleineren Gefäße. Erst später beginnt eine relativ geringe Emigration weißer Blutkörperchen von den etwas tiefer liegenden, nicht thrombosierten Gefäßen. Gleichzeitig hiermit nimmt die Reparationsarbeit ihren Anfang und wird insgemein innerhalb ca. einer Woche beendet sein. — Die Haupteigentümlichkeiten bei der hier beschriebenen Lichtwirkung sind also deren oberflächlicher Sitz und deren außerordentlich milder Verlauf." — Weitere Untersuchungen galten der Feststellung des Nerveneinflusses auf die Lichtreaktion. Es fand sich, daß an demjenigen Kaninchenohr, auf dessen Seite der Halssympathicus 1—8 Tage vor oder unmittelbar nach der Belichtung durchschnitten worden war, die Reaktion früher auftrat und auch früher wieder verschwand als am Ohr der Gegenseite. Der Grund dieses Verhaltens liegt nach der Ansicht der Verfasser nicht in trophischen Störungen, sondern in der stärkeren Blutfüllung des betroffenen Ohres, was auch daraus hervorgehe, daß sich bei Mitdurchschneidung des gleichseitigen N. vagus die Lichtreaktion an beiden Ohren gleich schnell einstelle. Durchschneidung von Nerven der Froschzunge beschleunigte gleichfalls den Eintritt des Belichtungserfolges an der geschädigten Seite.

VI. **Busck**, G. Über die Pathogenese des Buchweizenexanthems.

Durch die neueren Forschungen über Sensibilisierung angeregt, ging B. dem schon von v. Tappeiner geäußerten Gedanken nach, es könnte das nach Buchweizenfütterung beobachtete Exanthem, das ja nur bei im Lichte gehaltenem Vieh und bei diesem nur an unpigmentierten Hautstellen auftritt, in letzter Reihe wohl durch die Wirkung eines im Buchweizen enthaltenen sensibilisierenden, vermutlich fluoreszierenden Körpers zu stande kommen. Tatsächlich gelang es Prof. Koefoed, der auf Veranlassung B's. eine chemische Analyse getrockneten Buchweizens vornahm, aus diesem einen chlorophyllartigen, rot fluoreszierenden Stoff, von ihm Fluorophyll genannt, darzustellen, der sich in anderen Futterpflanzen nicht findet. Die dem Verfasser zur Verfügung stehenden Mengen von Fluorophyll waren bisher leider zu gering, um systematische Untersuchungen über dessen Sensibilisierungsvermögen zuzulassen.

VII. Schmidt-Nielsen, S. Die Wirkungen des konzentrierten elektrischen Bogenlichtes auf Chymosin, Chymosinogen und Antichymosin.

VIII. Schmidt-Nielsen, S. Die Wirkung der Radiumstrahlen auf das Chymosin. Paul Sobotka (Prag).

Akute und chronische Infektionskrankheiten.

Schrumpf, P. Über die als Protozoen beschriebenen Zelleinschlüsse bei Variola. Virch. Arch. Bd. CLXXIX. H. 3. p. 461.

Verf. beschäftigte sich mit Untersuchungen über die Natur der unter dem Namen Cytoryctes Vacciniae aufgeführten Gestalten von Zelleinschlüssen, die Bosc und Councilman beschrieben haben. Doch ist er zur entgegengesetzten Anschauung gekommen, indem er nicht wie diese Forscher die genannten Einschlüsse für parasitäre Organismen, Protozoen, anerkennt, sondern vielmehr annimmt, daß sich alle diese Gebilde aus Degenerationsvorgängen herleiten. Die extranukleären Formen scheinen teils durch abgesprengte Chromatinpartikelchen einer Mitose, teils durch Vacuolisierung und Zusammenballung des Zellplasmas, die intranukleären dagegen durch Körnelung oder vakuoläre Degeneration mit oder ohne Aufnahme von Chromatinpartikelchen in die Vacuole, produziert zu werden. Dabei wird sowohl das Cytoplasma als auch das Chromatin in seiner chemischen Zusammensetzung so verändert, daß seine Farbenreaktion eine andere wird. Variola und Vaccine mögen ja durch einen uns noch unbekannten und wahrscheinlich mit unseren jetzigen Untersuchungsmethoden noch nicht zu erkennenden Parasiten hervorgerufen werden; aber die als Cytoryctes Vacciniae beschriebenen Gebilde dürften wohl keine Parasiten, vielmehr Degenerationsprodukte sein. Alfred Kraus (Prag).

Varia.

Zur Frage des Jodismus. Dr. Gundorow ersucht seiner Arbeit (pag. 25) als Anmerkung zum Fall Neumann Folgendes hinzuzufügen: „Meine Arbeit war bereits zum Druck übergeben, als mir die Veröffentlichung von Dr. Polland aus der Wiener klin. Wochenschrift, Nr. 12, 1905 (zitiert nach Russky Wratsch Nr. 16, 1905) bekannt wurde. Dr. Polland sah also ebenfalls einen Fall von Pemphigus jodicus auf Haut und Magenschleimhaut, welcher seinem anatomischen Charakter nach dem Falle Neumann sehr ähnlich war.

Originalabhandlungen.

Aus der dermatologischen Universitätsklinik
zu Freiburg i. Br. [Prof. E. Jacobi.]

Über Chlorakne.

Von

Dr. Wilh. Lehmann,

früher I. Assistenten der Klinik, jetzt Lehrer der Dermatologie und Vorstand der dermat. Klinik am „Cooper Medical College" in San Francisco.

(Hiezu Taf. X.)

Nebst einem Anhange von **Prof. E. Jacobi.**

(Schluß.)

Da eine Akne oder akneartige Erkrankung bis jetzt experimentell noch nicht erzeugt worden ist und kein Versuchstier bekannt ist, das in ähnlicher Weise wie der Mensch Akneknoten auf der Haut zeigen könnte, so ist ein Tierversuch von vornherein als wenig aussichtsvoll zu bezeichnen, jedenfalls ein negativer Ausfall des Experiments durchaus unverwertbar. Darum sind auch die Schlüsse, die Jaquet (siehe oben) aus seinen mißlungenen Tierversuchen zog, durchaus nicht berechtigt. Nichtsdestoweniger wurde auch von uns der Versuch gemacht, und zwar wurden in Anbetracht der negativen Inhalationsversuche Jaquets und in Übereinstimmung mit unsern Anschauungen von der Entstehung der Erkrankung vom Digestionstraktus aus Fütterungsversuche vorgenommen. Ein anthropoider Affe, der wohl am ehesten ein positives Resultat hätte bieten können, stand uns leider nicht zur Verfügung und so mußten wir uns mit einem Schwein begnügen, dessen unbehaarte glatte, dabei drüsenreiche Haut namentlich an Rüssel und Ohren noch am ehesten etwas erwarten lassen konnte. Das uns auf Kosten der Fabrik zur Verfügung gestellte 4 Wochen alte Schwein war bei Beginn des Versuches vollkommen gesund und bekam anfangs 5 Wochen lang seinem gewöhnlichen Futter tropfenweise experimentell hergestellte

Chlorierungsprodukte des Teers zugesetzt, ohne daß es in seinem Verhalten irgendwelche Änderungen zeigte. Daraufhin bekam es weitere 5 Wochen lang direkt den Zellschlamm der Nahrung beigemengt, sogar in relativ hohen Quantitäten, wie sie jedenfalls bei der Entstehung der Erkrankung nicht in Frage kommen. Nichtsdestoweniger blieb das Tier gleichmäßig munter und nahm an Gewicht außerordentlich zu, ohne irgendwelche Hauterscheinungen darzubieten, bis es eines Morgens plötzlich tot im Stalle gefunden wurde. Die von Herrn Professor Schlegel gütigst vorgenommene Sektion ergab als Todesursache eine chronische Intoxitation, deren Folgen in allen Organen nachzuweisen waren. Die histologische Untersuchung der Haut ergab keine Veränderungen.

Zu gleicher Zeit waren Mäuse und Meerschweinchen in der Weise mit den Chlorderivaten gefüttert worden, daß sie Brot, das in diese Substanzen getaucht war, zu fressen bekamen. Auch diese zeigten nach sechswöchentlicher Einwirkung keine Änderung im Allgemeinbefinden und noch weniger Hautaffektionen. Die eine Maus warf sogar 6 gesunde Junge, allerdings schien sie wenig Teerwirkung gehabt zu haben, da überall an der Glaswand angeschmierte schwarze Teerstreifen dafür sprachen, daß sie sich dieser Substanz immer wieder prompt entledigt hatte.

Lokale Applikationsversuche wurden nicht vorgenommen, einmal aus den bisher erörterten Gründen und sodann weil dieselben von Herrn Direktor an sich und andern ausprobiert worden waren. Stets hatte es an der Stelle, wo die Substanzen in die Haut eingerieben worden waren, eine heftige Dermatitis, nie aber akneartige Erscheinungen gegeben. Diese Dermatitis, die experimentell mit Teilen des Zellrückstandes zu erzeugen war, ist fraglos identisch mit der bei einzelnen Arbeitern in Beginn ihres Leidens oder später aufgetretenen Entzündung (siehe Protokolle), die auch von andern Autoren beschrieben und teilweise, namentlich auf die Berichte der Patienten hin, als Anfangssymptom der Erkrankung aufgefaßt wurde. Daß diese Dermatitis nicht nur als lokale Reizwirkung bei Berührung mit Stoffen des Zellsatzes, sondern andern irritierenden Substanzen entsteht, wurde bereits oben erwähnt

(Chlorkondenswasser), doch steht diese Erscheinung der eigentlichen Erkrankung nicht nur fern, sondern scheint uns ein weiterer Beweis gegen die Theorien von der äußern Noxe zu sein, da die überhaupt in Frage kommenden Stoffe lokal diese Dermatitis aber keine Akne hervorrufen.

An dieser Stelle will ich auch über die letzte größere, über diese Frage erschienene Arbeit von Professor Lehmann (Würzburg) berichten, sie erschien, als wir gerade unsere negativen Tierversuche abgeschlossen hatten. Lehmann sucht ebenfalls, wie wir, die krankmachende Ursache in den im Zellrückstande sich findenden Stoffen und ist, in Übereinstimmung mit den Erfahrungen der Fabrikdirektoren ebenfalls den Chlorderivaten nachgegangen — aus ähnlichen Gründen, wie ich sie oben angegeben habe — ebenso wie den Chemikern unserer Fabrik ist es auch den, Herrn Professor Lehmann unterstützenden Chemikern gelungen, aus dem Wust organischer Produkte, wie sie im Zellsatz zusammen sich finden, einzelne Körper zu isolieren: Chloroform, Tetrachlorkohlenstoffe, Hexachloräthan, Hexachlorbenzol, Penthachlorbenzoesäure und andere mehr.

Zu seinen Tierversuchen hat Lehmann den (mit Äther ausgezogenen) Zellsatz benutzt und diesen teils lokal eingerieben, teils verfüttert oder inhalieren lassen. Die lokalen Applikationsversuche waren, wie von vornherein zu erwarten war, negativ. Freilich ebenso die andern Experimente, wie Lehmann sogleich bemerkt, aus dem naheliegenden Grunde, daß Tiere eben nicht an Chlorakne erkranken. Ich will kurz die Versuche referieren:

1. einer Katze wurde 10 Wochen lang täglich 0·1 *g* Zellsatz im Futter gereicht; Tod an hämorrhagischem Magenkatarrh;

2. Fütterungsversuche an einem Affen mißlangen, da derselbe jede Nahrungsaufnahme verweigerte;

3. einem Luftstrom, der durch einen auf 118° erhitzten Kolben ging, in dem in 50prozentiger Schwefelsäure ein bis 5 *g* Chlorierungsprodukte schwammen, wurde ein Affe zwei Monate lang täglich 6 bis 7 Stunden ausgesetzt, doch bekam dieser, abgesehen von anfänglichen Reizerscheinungen, keinerlei akneartige Symptome;

4. dem gleichen Luftstrom wurde eine Meerkatze 9 Wochen lang, täglich 8 Stunden, unterworfen, sie nahm an Gewicht stark ab, starb 8 Tage nach Aussetzen des Versuches an Phthise, zeigte aber ebenfalls keine Chlorakne;

5. Kaninchen, 14 Wochen lang, täglich 8 Stunden, idem: Resultat 0;

6. junges Schwein, 6 Wochen, starke Zunahme, nihil;

7. junges Schwein wurde $3^1/_2$ Monate lang derselben Manipulation unterworfen, wurde rhachitisch und zeigte an einzelnen Körperteilen einige wenige akneartige Knötchen, doch meint Lehmann: „Die ganz vereinzelten Knötchen scheinen mir keineswegs die Bezeichnung Chlorakne zu verdienen."

Ohne sich bestimmter auszusprechen, scheint Lehmann sich doch mehr der Aufnahme auf dem Wege der Atmung als durch

die Digestionsorgane zuzuneigen, wenigstens hält er das Fehlen aller Symptome von Seiten des Verdauungskanals als ein Zeichen dafür (notabene: Appetitlosigkeit, Abmagerung etc. führt er, auf die meist vorhandene Anämie zurück). Auch meint er daß die Erkrankung von Angehörigen, die auch er beobachtet hat, gegen die Aufnahme per Digestion spräche. Ich habe oben gezeigt, daß mir dies gerade für diesen Weg zu sprechen scheint. Für die Inhalationstheorie führt er schließlich noch folgendes an: Die als Krankheitsursache supponierten, im Zellsatze sich findenden organischen Chlorverbindungen sind bei höheren Temperaturen flüchtig, und diese höhere Temperatur ist in der Tat vorhanden, da die Bäder, in denen die Elektrolysezellen schwimmen, ständig auf einer Temperatur von 70 bis 100° gehalten werden. Zudem sollen die Erkrankungen an Zahl und Intensität abgenommen haben, seit man die Zellen vor dem Auseinandernehmen abkühlen läßt, und sollen ferner in einem Betriebe, wo mit niedrigeren Temperaturen (40° C.) gearbeitet wird, diese Erkrankungen nicht aufgetreten sein.

Dieser Punkt würde fraglos sehr schwerwiegend sein, wenn nicht folgendes darauf zu erwidern wäre. Die Abnahme der Erkrankungen fällt nicht nur zeitlich zusammen mit der Vorschrift, die Zellen abkühlen zu lassen, sondern auch mit der Einführung allgemein hygienischer Maßnahmen, von denen ich am Schlusse kurz sprechen will, da sie überraschende Erfolge gezeitigt haben. Ferner ist der Betrieb, in welchem mit niedriger Temperatur gearbeitet wurde, die Fabrik, aus der meine Untersuchungen stammen. Dort ist im ersten halben Jahre ohne Erhitzung der Bäder gearbeitet worden, doch hat sich dabei ein zäher Schlamm in den Zellen gebildet, der das Passieren des Chlorgasstromes in den Abgangsröhren schließlich fast ganz unmöglich machte. Dieser Schlamm tritt bei den auf 70° bis 90° vorgewärmten Bädern nicht auf, weil, wie der Fabrikchemiker vermutete, eine Dissoziation dieser schlammigen und klebrigen Produkte innerhalb der Temperaturen von 50 bis 90° erfolgt. Innerhalb des ersten halben Jahres traten aber auch in andern Betrieben, wo von Anfang an mit hocherwärmter Lösung gearbeitet wurde, keine Erkrankungen auf, einfach deshalb, weil erst nach der angegebenen Zeit,

meist erst nach etwa einem Jahre mit umfangreichen Reparaturen der Zellen begonnen werden mußte, während in den vorhergehenden Monaten die neuen Zellen nur ganz vereinzelte Reparaturarbeiten nötig machten. Die Fabriksleitung schreibt mir hierzu: „Wenn es möglich gewesen wäre, hier den Betrieb mit nicht angewärmter Lösung längere Zeit, etwa 2 bis 3 Jahre durchzuführen, dann hätte von einem allenfallsigen Nichtauftreten der Chlorakne mit Recht von einer günstigen Einwirkung dieser Arbeitsweise auf den Gesundheitszustand der Leute gesprochen werden können."

Übrigens ist vielleicht auch nicht ganz wertlos, daß von anderer Seite unseren Anschauungen zugestimmt wurde. So wurde mir bei einem den Zwecken dieser Arbeit dienenden Besuche in einem andern Werke derselben Fabrik von dem betr. Abteilungsdirektor, der jahrelange Beobachtungen und Erfahrungen an seinen Arbeitern machen konnte, bestätigt, daß es für ihn absolut feststehe, daß es sich nur um feste Stoffe handeln könne, die beim Essen aufgenommen, bzw. an den Händen oder Kleidern verschleppt werden, ohne daß von Einatmung die Rede sei. Ebenso sicher sei, daß Chlorderivate des Teers aus dem Zellrückstand anzuschuldigen seien. Die Theorien von Jaquet und Fumonge hielt der betr. Herr für überhaupt undiskutabel.

Wie weit diese Verschleppung, deren ich schon oben bei meinen Protokollen gedachte, geht, zeigt ein Beispiel, das mir einer der Herren Direktoren in der letzteren Fabrik mitteilte: In dem Zweigetablissement in B. erkrankte der Portier dadurch an Chlorakne, daß er die zum Chlorkaliumtransport dienenden Säcke ausschütteln mußte. Diese Säcke kommen, wie schon oben bemerkt, in allen Teilen der Fabrik herum, und hatten nachweislich in der Zersetzung gestanden und dort vermutlich Teile der in Frage kommenden Stoffe angenommen. Denn Chlorkalium selbst macht, wie schon wiederholt betont, keine der Chlorakne ähnlichen Erkrankungen.

Wenn auch unsere Vermutungen durch die klinischen Beobachtungen gestützt erscheinen, so hatten die Tierversuche doch keinerlei Beweismaterial herbeibringen können. Wenig ermutigend war für uns, daß die eben um diese Zeit er-

scheinende Arbeit Lehmanns ebenfalls keine Lösung der Frage brachte, wenngleich wohl aus der Unabhängigkeit, mit der von beiden Seiten in gleicher Richtung vorgegangen wurde, sich schließen lassen könnte, daß die Überlegungen richtig waren, die den Chlorteerderivaten einen Hauptanteil bei dem Entstehen der Chlorakne zuschrieben.

Welcher Körper aber, oder wenigstens welche Gruppe von Körpern dabei eine speziell toxische Wirkung entfaltet, ist nicht festzustellen gewesen.

Um diese Zeit machten wir durch Zufall einige andere Beobachtungen, die uns einen Weg zu weisen schienen und die ich, wenngleich ein unzweideutiges bestimmtes Resultat nicht zu gewinnen war, doch kurz anführen möchte.

Eines Tages gelangte in der Privatpraxis des Herrn Professor Jacobi der chemische Leiter eines kleineren Etablissements zur Untersuchung, der im Gesicht und auf der Stirn, namentlich in den Stirnfalten zahlreiche kleinste Comedonen aufwies. Dieselben fanden sich ähnlich auf der Beuge- und besonders Streckseite beider Unterarme, auf Brust und Rücken, im Nacken und am Penis. Hinter den Ohren waren einzelne kleine Retentionsgeschwülste zu sehen. Der betreffende Herr erklärte nicht nur, er wäre einige Monate zuvor weit stärker erkrankt gewesen, sondern er habe auch einzelne Arbeiter gehabt, die die gleiche Erkrankung in teilweise noch stärkerem Grade aufwiesen. Entstanden seien diese Erscheinungen zu einer Zeit, als er Paranitrochlorbenzol, von auswärts in größeren Quantitäten bezogen, zu anderen Produkten weiter verarbeitete. Diesen Zweig seiner Tätigkeit habe er inzwischen aufgegeben, sein Zustand habe sich unter Schwefel- und Bäderbehandlung gebessert. Seine stets wechselnden Arbeiter haben sich in alle Winde zerstreut.

Leider war es trotz eifriger Recherchen nicht möglich, von diesen Leuten eine Anzahl behufs einer eventuellen Untersuchung ausfindig zu machen. Ein einziger kam uns durch Zufall zu Gesicht und in diesem fanden wir einen früheren Kranken wieder, der seinerzeit wegen Lues im Spital lag und durch sein mit Comedonen dicht übersäetes Gesicht auffiel. Es fanden sich auch in der Krankengeschichte einige Andeutungen

des seinerzeit merkwürdigen Nebenbefundes: die das Gesicht in allen seinen Teilen vollkommen übersäenden, schwarzköpfigen Comedonen stehen besonders dicht in der Schläfengegend und innerhalb der Augenfalten und bewirken eine eigentümliche Schwarzfärbung der Haut. Sie erstrecken sich nicht nur auf und hinter die Ohren, sondern finden sich auch innerhalb behaarter Stellen. Über Befunde an anderen Körperstellen sind leider damals keine Aufzeichnungen gemacht worden, da dies etwa 4 Monate vor der Zeit geschah, wo unsere Aufmerksamkeit auf die Chlorakne gelenkt wurde. Es war etwa $^3/_4$ Jahre später, als wir den Patienten wiedersahen und um diese Zeit war die Affektion so vollkommen verschwunden, daß sich kein bestimmtes Urteil fällen ließ. Die geringen Andeutungen des Leidens, die wenigen Comedonen im Gesicht und an den Unterarmen ließen keinen Schluß zu.

Immerhin waren diese Befunde auffällig genug, um unsern Nachforschungen eine bestimmte Richtung zu geben. Als verschiedene schriftliche Anfragen bei einzelnen Betrieben negativ ausfielen, benützte ich die Gelegenheit eines Aufenthalts in F., um persönlich in zwei großen Fabriken vorzusprechen. Indem ich auch an dieser Stelle den Herren Direktoren und Chemikern beider Etablissements für ihr bereitwilliges Entgegenkommen bestens danke, will ich nicht verfehlen, auch den Herren Fabrikärzten für ihre Unterstützung meinen Dank auszusprechen.

Die Resultate meiner Nachforschungen sind kurz folgende: Paranitrochlorbenzol wurde in der einen Fabrik nur kurze Zeit versuchsweise im kleinen hergestellt. Hierbei sind irgendwelche Erkrankungen nicht beobachtet worden. In der andern Fabrik dagegen wird Paranitrochlorbenzol sowohl im großen hergestellt, wie auch zu andern Produkten weiter verarbeitet. Hier sind nun sowohl bei der Herstellung, wie bei der Weiterverarbeitung des Paranitrochlorbenzols nicht nur vorübergehende Ekzeme, sondern auch leichte Erkrankungen an Chlorakne beobachtet worden. Genaue Aufzeichnungen darüber sind nicht geführt worden, doch wurden die Arbeiter durchgehends regelmäßig untersucht. Der Fabriksarzt Herr Sanitätsrat Dr. W. schrieb mir hierüber: „Es wurden einige Fälle von Akne bei

den Arbeitern des Paranitrophenolbetriebes beobachtet. In diesem Betrieb wird Paranitrochlorbenzol verarbeitet. Diese Fälle waren leicht. In den Betrieben von Chlorbenzol und Nitrochlorbenzol kamen keine Fälle von Akne vor." Und später: „Es waren im ganzen nur 4 Leute krank, 2 Aufseher und 2 Arbeiter, bei allen trat die Krankheit leicht auf; nur der eine Arbeiter war zeitweise arbeitsunfähig. Die Lokalisation der Akne war so: Zunächst wurde das Gesicht und der Nacken befallen, später Vorderarme und Oberschenkel und dann der Rücken. Die Pusteln waren klein."

Da die bei der Weiterverarbeitung des Paranitrochlorbenzols hergestellten Produkte in den genannten 3 Etablissements teilweise ganz indifferenter Natur sind, könnte man versucht sein, dem Paranitrochlorbenzol selbst eine bestimmte Einwirkung zu vindizieren, doch hat sich dasselbe einmal in dem Zellrückstand nicht isolieren lassen und sodann sind die Erscheinungen, die die Produkte des Zellsatzes hervorrufen, weit schwerer und allgemeiner. Wohl aber läßt sich vielleicht der Schluß ziehen, daß die Gruppe der Chlorbenzole in erster Linie in Frage kommt. Bei dem Mangel geeigneter Versuchsobjekte läßt sich ein exakter experimenteller Nachweis nicht führen, so daß wir über Hypothesen leider nicht hinauskommen.

Nicht übergehen möchte ich am Schlusse dieser Ausführungen eine Beobachtung. die ich zufällig in Josephs Poliklinik in Berlin machte und deren Verwertung mir Dr. Joseph gütigst überließ. Hier stellte sich ein Mann vor, der im Gesicht über und über mit Comedonen bedeckt war, die sich besonders dicht in der Schläfengegend, in den unteren Augenfalten, an beiden untern Augenlidern und in den Nasolabialfalten fanden und an diesen Stellen eine grauschwärzliche Verfärbung der Haut hervorgerufen hatten. Aber auch sonst war keine Stelle des Gesichts frei von diesen auffälligen Mitessern, die auch den behaarten Kopf nicht verschonten. Untermischt mit kleinen milienartigen Retentionsgeschwülsten zeigten sie sich an den Ohrmuscheln und hinter den Ohren, am Nacken und zu beiden Seiten des Halses. Weniger ausgebreitet, aber teilweise mit Furunkeln durchsetzt, war die Affektion auf Brust und Rücken. Während an den Vorder-

armen einzelne kleine Comedonen nachweisbar waren, war das Genitale und der übrige Körper absolut frei. Die innern Organe des Mannes waren gesund, auch sonst bot er nichts Auffälliges.

Die Ursache dieser bei einem Erwachsenen immerhin auffälligen Erscheinungen, die seit etwa 7 Monaten sich langsam entwickelt hatten, war nicht bestimmt zu eruieren, doch scheinen auch hier Teerderivate der gedachten Art eine Rolle zu spielen. Wie der Patient angab, ist er seit 8 Monaten in einer Fabrik elektrotechnischer Präparate mit der Herstellung von Isolierrohren beschäftigt gewesen, die mit einer teerartigen Masse imprägniert wurden; seine Mitarbeiter sollen ähnliche Erscheinungen zeigen.

Leider war es mir nicht möglich, die in Frage kommenden Stoffe festzustellen, da mir von dem Leiter des betr. Etablissements alle Auskünfte und etwaige Untersuchungen strikte abgeschlagen wurden. Ich will es darum unentschieden lassen, ob hier Faktoren, wie wir sie im Auge haben, eine Rolle spielten oder ob es sich nur um eine Teerakne ausgeprägtester Art handelte. Auch im letzteren Falle würden wir uns nicht ganz der Meinung verschließen können, daß die durch das Hinzukommen des Chlors entstandenen Teerderivate im stande sind, Erscheinungen hervorzurufen, die gewissermaßen den Höhepunkt einer Reihe von Erkrankungen, die durch Körper der Teergruppe hervorgerufen zu werden pflegen, darstellen.

Um das bisher gesagte zu vervollständigen, ist es zur Charakteristik der Schwere der Krankheitserscheinungen nötig hinzuzufügen, daß die Versuche, die in therapeutischer Hinsicht angestellt wurden, anfänglich recht wenig Erfolge zeigten.

Schon Herxheimer hatte berichtet, daß alle Maßnahmen — protahierte warme Bäder mit und ohne Schwefel, verschiedene Naphthol-, Ichthyol-, Jod- und Schwefelpräparate — ohne Erfolg geblieben waren und stets neue Abszesse auftraten, die wiederholt incidiert werden mußten um dem Eiter Abfluß zu verschaffen. Von gleichen Mißerfolgen berichteten französische Autoren; doch muß hervorgehoben werden, daß es sich bei diesen negativen Resultaten durchwegs um Fälle der schwersten Art handelte, während leichte schon spontan sich besserten bzw. heilten, wenn die schädliche Ursache ausgeschaltet, d. h. die Kranken aus den

Betrieben genommen und in günstige hygienische Verhältnisse gebracht worden waren. Hieraus, sowie aus der Tatsache, daß Schwererkrankte noch Monate nach Entfernung der Noxe Nachschübe und wiederholte Eruptionen bekommen, geht hervor, daß die schädlichen Stoffe in größerer oder geringerer Menge in den Körper aufgenommen werden — je nach Dauer der schädigenden Beschäftigung, nach individueller Disposition bzw. persönlicher Sorgfalt (Prophylaxe) des einzelnen Arbeiters — und ferner, daß die Ausscheidung kleinerer Mengen bei geeignetem Verhalten vom Körper ohne weiteres besorgt wird, während die Eliminierung größerer Quantitäten oft sehr lange Zeit in Anspruch nimmt und bei geschwächtem Organismus die Dauer des Leidens oft nicht abzusehen ist. Der negative Erfolg der therapeutischen Maßnahmen ist darnach umso verständlicher, weil man in Unkenntnis der Noxe diese selbst nicht direkt angreifen und sich mehr oder weniger mit symptomatischen Mitteln behelfen mußte.

Von größerem Interesse als die verschiedenen Heilversuche der einzelnen Autoren, die ich nur kurz streifen will, sind darum die prophylaktischen Maßnahmen. Wertvoller in diesem Sinne als die über wenige Monate meist nicht hinausreichende klinische Beobachtung sind Nachuntersuchungen nach größeren Pausen, bzw. die Berichte über den Gesundheitszustand der Arbeiter, die längere Zeit nach Einschlagung prophylaktischer Wege gegeben worden sind.

Interessant ist der Versuch Hallopeaus, sein Eingreifen der Erfahrung anzupassen, daß Arbeiter, die wegen schwerer Erkrankung aus dem elektrolytischen Betriebe genommen werden mußten und in der sogenannten Kalksieberei beschäftigt wurden, überraschende Besserungen zeigten. Wenn man sich auch nicht darüber klar ist, ob der feine Kalkstaub, der in diesen Werkstätten reichlich vorhanden ist, eine Bindung der chemischen Schädlichkeiten bewirkt oder was sonst die Ursache ist, so stehen doch diese Wirkungen fest, die Dislokation der Arbeiter ist verschiedentlich als Remedium versucht worden. Hallopeau suchte dies therapeutisch nachzuahmen und ließ „des frictions sur le front et la région du dos avec le tetrachlorure de carbone“ vornehmen. Freilich mit nicht besserem Erfolge als andere Behandlungsmethoden.

Fumonge suchte eine beschleunigte Ausscheidung der aufgenommenen Substanzen zu erreichen durch tägliche Dampfbäder mit nachfolgender Massage und durch innerlich gegebenes ol. terebinth.

Sonst gingen die Bestrebungen über Steigerungen der Diurese, über Anwendung von die einzelnen Aknepusteln und Furunkel bekämpfenden Mitteln, nicht hinaus.

Auch von unseren therapeutischen Versuchen ist wenig Positives zu berichten. Incisionen und feuchte Verbände brachten die einzelnen größeren Knoten zum Rückgang, regelmäßige Bäder mit und ohne Schwefelzusatz, Einpinselungen mit Sol.

Vlemingkx brachten vorübergehende Remissionen, waren aber nicht im stande, Neueruptionen zu verhüten.

Versuchsweise gegebene Bierhefepräparate (Laevurniose), regelmäßiges Ausdrücken der Comedonen etc. zeigte gar keine Beeinflussung des Zustandes.

Anders scheint der Wert von Röntgenbestrahlung anzuschlagen, doch möchte ich hierüber kein definitives Urteil abgeben. Wohl waren in Analogie der berichteten guten Erfolge bei Akne inveterata pustulosa etc. gewisse Resultate zu erwarten, aber einerseits waren die Versuche infolge gleichzeitiger Verwendung anderer Mittel (Bäder) nicht ganz einwandfrei und andererseits konnte man auch an den mit Röntgenstrahlen belichteten Stellen, selbst wenn man zeitweise eine ohne oder nur mit ganz geringer Reaktion erreichte Remission darauf zu beziehen schien, Neueruptionen nicht vermeiden.

Im ganzen scheint sich aber im Laufe der Zeit der Prozeß gewissermaßen zu erschöpfen, wenigstens konnten wir nach ca. 5 Monaten den Patienten erheblich gebessert entlassen und bei einer 2 Monate danach vorgenommenen poliklinischen Nachuntersuchung einen weiteren Schritt zur Besserung konstatieren.

Auffällig war der unter geregelter Spitalverpflegung sehr bald erfolgende Rückgang der Allgemeinerscheinungen. Das Gewicht stieg von 64·8 auf 83·2 Kilo, die Kräfte hoben sich, die Mattigkeit und Müdigkeit verschwand vollkommen, so daß Patient selbst sich für wieder arbeitsfähig erklärte, als er das Spital verließ. Dem je nach der Schwere der Affektion verschiedenen Verlauf entsprechend ist auch die Prognose gestellt worden. Im allgemeinen kann man wohl sagen, daß ein sonst gesunder Körper mit den eingeführten schädlichen Substanzen fertig wird und nach längerer oder kürzerer Zeit dieselben eliminiert zu haben pflegt. Fraglos haben geeignete Maßregeln, den Körper aus dem Bereich der Schädlichkeiten zu bringen und in bessere hygienische Verhältnisse zu versetzen, dabei einen beschleunigenden Einfluß.

Auch Bettmann sprach sich in dem Sinne aus, daß alle, auch schwere Fälle schließlich zur Ausheilung gelangen und keine Einbuße an Arbeitskraft zurückzubleiben pflegt.

Das letztere steht außer Zweifel. Die in erster Linie bei der Schädigung der Arbeitsfähigkeit beteiligten Allgemeinerscheinungen sind es ja auch, die sehr bald zurückgehen. Immerhin aber bleiben in schweren Fällen — außer den irreparablen oft den ganzen Körper übersäenden und entstellenden Narben — auch nach Jahren noch Erscheinungen zurück, die auf den ursprünglichen Prozess bezogen werden müssen und der Prognose Herxheimers Recht geben, der eine vollkommene Wiederherstellung seiner Patienten für ausgeschloßen hielt. Freilich waren die in seine Klinik gelegten Kranken auch die am schwersten befallenen und bei einzelnen innerhalb der wenigen Monate, während der sie klinisch behandelt werden konnten, nicht einmal eine derartige Besserung des Allgemeinbefindens möglich, daß eine vollkommene Arbeits- und Erwerbsfähigkeit erwartet werden konnte.

Zwei dieser Arbeiter, die noch nach Jahren gewisse Erscheinungen darboten, hatte ich nachzuuntersuchen Gelegenheit.

Arbeiter Sch., der seinerzeit außerordentlich schwer erkrankt und lange Zeit arbeitsunfähig gewesen war, ist seit mehr als 2 Jahren nur mit Hofarbeiten beschäftigt worden und hat keinerlei Berührung mit den in Frage kommenden Betrieben. Er fühlt sich vollkommen gesund und arbeitsfähig, trotzdem sein Körper noch nicht wieder ganz „rein" geworden ist und er von Zeit zu Zeit noch immer Furunkel in der Nackengegend bekommt. Charakteristische Narben finden sich zahlreich im Nacken, hinter den Ohren und über den ganzen Rücken gleichmäßig verteilt, bis hinunter auf beide Gesäßbacken, weniger dicht auf der Brust und im Gesicht. Dazwischen stehen massenhafte kleinere und größere Comedonen, zum Teil in den Rändern der Narben und in den eigentümlichen als Residuen fast typischen Hauttaschen. Im Nacken sind einzelne, bis pfennigstückgroße Infiltrate zur Zeit vorhanden, Milien sind nirgends nachweisbar. Dagegen sind Comedonen überall im Gesicht, besonders in den Stirn- und Nasolabialfalten, hinter den Ohren, auf den Beugeseiten der Vorderarme, auch auf den Oberschenkeln und am Penis zu finden.

Der zweite Arbeiter P. F. ist seit 4 Jahren als Portier am Werke angestellt; auch er zeigt die charakteristischen Narben und Hauttaschen, wenn auch in geringerem Maße. Der Rücken ist in seinen unteren Teilen ebenso wie die Gesäßgegend frei, doch finden sich die Residuen eigentümlicherweise sehr zahlreich um den Nabel herum und in der Unterbauchgegend, wo von Zeit zu Zeit auch wieder kleine Furunkel auftreten; jetzt sind einzelne fast nussgroße vorhanden. Der Penis ist frei, doch zeigt das Skrotum einige Milien. Im Gesicht, hinter den Ohren, an den Armen etc., überall zahlreiche Comedonen, doch weit weniger als bei dem ersten Arbeiter.

Noch ungünstiger wurde die Prognose von einigen Franzosen, namentlich Renon und Latron gestellt, die genaue Untersuchungen über tuberkulöse Lungenerkrankungen bei ihren Chloraknepatienten anstellten und zu dem Schluß kamen, daß die durch Chlordämpfe geschädigten Schleimhäute zu tuberkulösen Affektionen prädisponierten. Sie fanden einen außerordentlich hohen Prozentsatz Phthisiker und stellten ihre Prognose diesem schweren Leiden entsprechend. Auch andere französische Autoren, die sich sämtlich auf das gleiche Material, nämlich die Arbeiter in dem Etablissement von La Motte-Breuil stützen, namentlich Fumonge, führen neben anderen, auf den Verdauungstraktus zu beziehenden Allgemeinerscheinungen (Gastritis, Appetitlosigkeit etc.) diese Lungenaffektionen an und sind geneigt, den durch Conjunctivitis Bronchitis etc. sichergestellten Reizerscheinungen der Chlordämpfe eine gewisse Schuld beizumessen. Ein gleiches ist von deutschen Autoren, die auf eine Reihe von Betrieben ihre Beobachtungen gründeten, nicht angegeben worden, im Gegenteil ist fast bei allen ausführlicher mitgeteilten Krankengeschichten vermerkt, daß die inneren Organe gesund waren oder wenigstens nichts Erhebliches zeigten. Auch unsere Untersuchungsreihen haben Bedacht auf diesen Umstand genommen, doch hat sich bei unserem Material eher das Gegenteil ergeben, denn wenn ich sonst 50 unausgesuchte Arbeiter einer Prüfung unterziehe, so werde ich zweifellos bei einer gewissen Anzahl Erscheinungen von Seiten der Lunge konstatieren können, während in unseren Protokollen nichts davon vermerkt ist.

Wir müssen hiernach wohl annehmen, daß die Tuberkulose keine Begleiterscheinung oder gar Folge, sondern rein akzidentell ist. Die dadurch verursachten Todesfälle, wie sie Renon beschreibt, sind also nicht auf das Konto der Chlorakne zu setzen.

Ebensowenig ist dies der Fall bei einem der aus unserer Fabrik kommenden Kranken, der in der Heidelberger Klinik ad exitum kam, aber, wie uns durch private Mitteilung bekannt geworden ist, an einer allgemeinen Sarkomatose zu Grunde ging. Freilich ist in exzeptionell ungünstig liegenden Fällen auch der letale Ausgang nicht ganz auszuschließen, wenigstens berichtete mir Herr Dr. Sch. in H. von einer Beobachtung aus dem seiner

Leitung unterstehenden städtischen Krankenhause, wonach an eine Chlorakne sich Pyämie und Tod anschloß. Bei der Sektion fanden sich multiple Eiterherde in Lungen und Nieren.

Ein gleicher oder ähnlicher Fall ist in der Literatur meines Wissens nicht bekannt geworden und dürfte auch kaum sich wieder ereignen, denn nach den übereinstimmenden Berichten von Seiten der Direktoren wie von ärztlicher Seite treten so schwere Fälle, wie sie anfänglich beschrieben wurden, gar nicht mehr oder nur vereinzelt auf. Aufmerksam gemacht auf die Eigenart und Schwere des Leidens — und diese Hervorhebung ist zweifellos ein Verdienst Herxheimers — wurden in allen diesbezüglichen Betrieben nicht nur sanitäre Maßnahmen getroffen, sondern auch dafür Sorge getragen, daß Arbeiter, die trotz der angeordneten Vorsichtsmaßregeln meistenteils infolge Umgehung derselben erkrankten, sofort aus den gefahrbringenden Räumen entfernt und mit anderer Tätigkeit, meist leichter Arbeit im Freien, Hofarbeit, und dergleichen, oder, wenn den Betroffenen dies möglich war, in der Kalksieberei s. o. beschäftigt wurden.

Die für diese Zwecke getroffene hygienische Fürsorge ist namentlich im Hauptwerk direkt musterhaft zu nennen. Für jeden Arbeiter steht ein eigener steinerner Waschtrog mit separater Seife und Wäschapparat, ebenso ein doppelt geteilter Kleiderschrank für Aufnahme der eigenen und der von der Fabrik gestellten Arbeitskleider, nach deren Ablegen ein Bad zu nehmen ist. Zu diesem Zweck stehen zahlreiche getrennte Duschebäder (auf etwa 3 Arbeiter ein Bad) und mehrere Einzelwannenbäder zur Verfügung. Ähnliche Maßregeln sind für die Nahrungsaufnahme und dergleichen getroffen. (In Parenthese sei darauf hingewiesen, wie wenig Verständnis der einzelne Arbeiter dieser Fürsorge entgegenbringt, trotzdem diese Einrichtungen nicht nur unentgeltlich zur Verfügung stehen, sondern die Zeit des Badens etc. sogar als Arbeitszeit in den Verdienst eingerechnet wird, mußten hohe Strafen auf Unterlassung gesetzt werden, um nur einigermaßen die Durchführung derselben zu ermöglichen!)

Mit den genannten Mitteln ist es gelungen, das Auftreten der Affektion sehr zu beschränken. Schon im Jahresbericht der

Kgl. bayerischen Fabrik- und Gewerbeinspektion von 1902 stand, „die im Vorjahre aufgetretene Berufserkrankung der Arbeiter an Chlorakne ist in ihren Erscheinungen zurückgetreten".

Ähnlich schreibt der Sanitätsrat Dr. W. in G. im November 1903: „Seit etwa $1^1/_2$ Jahren tritt die Akne unter den Arbeitern nicht mehr so heftig auf. Die Arbeiter werden alle 4 Wochen untersucht und sobald die Akne bei irgend einem Arbeiter einen höhern Grad erreicht, bestimme ich, daß der Betreffende aus dem Ätzkalibetrieb herauskommt und in einem andern Betrieb beschäftigt wird. Auf diese Weise ist es gelungen, die schweren Formen, wie Herxheimer sie beschrieb, ganz zu vermeiden. Im Jahre 1902 auf 1903 (Juli bis Juli) war nur ein Arbeiter wegen Akne teilweise arbeitsunfähig.

Außer den genannten Arbeiten sind noch eine Reihe andere Veröffentlichungen über die Frage der Chlorakne erfolgt. Ich kann indes im einzelnen nicht darauf eingehen, zumal die nicht berührten Arbeiten wenig oder nichts Neues enthalten. Nur auf eine Publikation möchte ich zurückkommen, da sie die einzige ist, die sich ausführlicher mit der histologischen Seite der Frage beschäftigt und in unseren Untersuchungen vielfache Ergänzungen findet.

Dies ist die Arbeit von Bornemann (21).

Auch Bettmann (11) hatte schon bei einem seiner Patienten eine kleine Excision einer charakteristischen Stelle hinter dem Ohre vorgenommen, aber von seinen mikroskopischen Untersuchungen nur kurze Mitteilungen gemacht. Er hob hervor, daß ihm histologisch eine gewisse Ähnlichkeit mit dem Bilde der Darierschen Dermatose aufgefallen sei, insofern er Gebilde gefunden, die ganz den „Corps ronds" und grains Dariers glichen, aber nicht so zahlreich vorhanden waren.

Gleich will ich hier bemerken, daß ähnliche Befunde von uns nicht erhoben werden konnten, ebensowenig auch Bornemann davon berichtet.

Bornemann hat in 2 Fällen Untersuchungen angestellt und vom ersten genaue Darlegungen gegeben: Im Vergleich zu dem Befunde bei anderen ähnlichen Erkrankungen ist ihm besonders eine stellenweise Hyperkeratose des Deckepithels mit Infiltration und Pigmentansammlung in den untern Epithellagen aufgefallen. Die zahlreichen Cystenbildungen, unter denen er Talg- und Horncysten unterscheidet, fanden sich auch im bindegewebigen

Teile der Cutis und zeigten an älteren Stellen ein mächtiges Leukocyteninfiltrat, das schließlich die Cyste zum Verschwinden brachte und eine starre Infiltration an ihre Stelle setzte.

Unsere Befunde decken sich so vielfach mit den seinigen, daß ich nicht zu ausführlich werden und einzelne kleine Abweichungen bei der Schilderung unserer Ergebnisse bemerken will.

Während Bornemann seine Untersuchungen an älteren Partien aus der Rückengegend vornahm und uns im wesentlichen die Degenerationsprozesse an einem großen indurierten Knoten, den er aus der Schultergegend excidierte, schildert, haben wir weniger vorgeschrittene Stadien einer Prüfung unterzogen. Da die Veränderungen, wie wir gesehen haben, besonders eigenartig hinter den Ohren waren, haben wir das eine Stück aus der unterhalb des Processus mastoideus gelegenen Hautpartie hinter dem linken Ohr des Arbeiters excidiert. Andere Stücke stammten aus der Stirn (Glabellagegend) und aus der rechten Wange des erkrankten Kindes und sind post mortem entnommen. Davon kam das eine, ebenso wie die Hälfte des dem Vater entnommenen Stückchens zuerst in Formalin, die andern gleich in Alkohol und wurden nach der Härtung in steigendem Alkohol in Celloidin eingebettet.

Die Färbung wurde nach den verschiedensten Methoden in gebräuchlicher Weise vorgenommen, so daß ich auf eine Detaillierung füglich verzichten kann.

Auch wir konnten am Deckepithel eine verschieden stark ausgeprägte Hyperkeratose feststellen, die am wenigsten direkt über den Cysten ausgesprochen war; eine reichliche Vermehrung der Neuproduktion von Zellen in den tieferen Lagen des Epithels wurde durch zahlreiche Kernteilungen angedeutet. Die in die untern Schichten eingewanderten Leukocyten waren teilweise sehr spärlich; das sich daselbst findende Pigment, das auch in der Stachelschicht an einzelnen Stellen nachweisbar war, war mitunter ganz auffällig vermehrt, doch war diese Pigmentanhäufung, wie auch Bornemann hervorhebt, keine regelmäßige, ohne daß sich ein Grund für die regellose Anordnung zeigte: Ob innerhalb der eingewanderten Leukocyten sich Pigment fand, war nicht mit Sicherheit zu eruieren.

Welche Bedeutung eine an vielen Präparaten, namentlich in den tiefsten, doch auch mittleren Schichten des Rete Malpighi nachweisbare Vacuolenbildung hatte, war nicht festzustellen. Sonst war im Epithel, das dicht über größeren Cysten abgeflacht erschien, nichts auffälliges. Das Keratohyalin war unverändert.

Die Rundzelleninfiltrate der Cutis fanden sich besonders zahlreich in der Nähe von Gefäßen und rings um die drüsigen

Adnexe, doch auch sonst gruppenartig zerstreut. Im allgemeinen war sie in unsern Bildern nicht übermäßig groß zu nennen: Die massigen Infiltrate Bornemanns dürften sich durch das andere Stadium erklären. Bornemann hat auch einen engern Zusammenhang mit den Gefäßen konstatieren und an einzelnen Stellen durch die Gewäßwand wandernde Leukocyten beobachten können.

Als Zeichen der Resorption faßt Bornemann Riesenzellen auf, die sich namentlich dort, wo das Rundzelleninfiltrat weniger dicht schien, in kleineren und größeren Gruppen fanden; wir haben keine Riesenzellen in unseren Schnitten nachweisen können.

Die elastischen Fasern waren überall da, wo nicht die Druckverhältnisse in der Nähe großer, sich ausdehnender Cysten verändert waren, gut erhalten, und gleichmäßig färbbar.

Von den Hautanfängen waren die Schweißdrüsen durchgehends gut erhalten, obwohl sie meist ziemlich stark von Infiltraten umgeben und durchsetzt waren.

Was schließlich die außerordentlich zahlreichen Cysten anbetrifft, deren Anwesenheit eigentlich erst das histologische Bild zu einem merkwürdigen macht, so unterscheidet Bornemann Horn- und Talgcysten, eine Trennung, die er indes nicht streng durchführt. Wollen wir bei den in unsern sämtlichen Präparaten, auch Serienschnitten durchweg recht gleichartig aussehenden cystischen Bildungen unterscheidende Merkmale aufstellen, so möchte ich mich doch an das von Chiari (22) aufgestellte klassische Schema halten. Im Gegensatz zu dem nur aus embryonaler Abschnürung von Hautpartien entstandenen und später zu verschiedenartiger Entwicklung gelangten Dermoid- oder eigentlichen Atheromcysten stehen die aus physiologischen Hautanfängen durch Retention gebildeten Cysten, mit denen wir es in unserm Falle zu tun haben. Diese trennt Chiari in Haarbalgcysten, bei denen der Sitz der Cystenbildung stets dieselbe Stelle des Haarbalges, nämlich die der Einmündung der Talgdrüsen entsprechende Partie ist, und in Talgdrüsencysten, die durch cystische Erweiterung und Veränderung des Ausführungsganges nach Verlegung desselben entstehen. Diese können sich nach Verödung der zugehörigen Drüsenläppchen nur durch Hornmassenproduktion vergrößern, die von seiten der atrophischen Epithelwand nicht bedeutend ist; sie sind darum nie sehr groß, während die Haarbalgcysten eine oft erstaunliche Größe annehmen, da außer der Anhäufung der retentierten Haare die langandauernde Sekretion von Seiten der anhängenden Talgdrüsen in die Cyste eine stete Vergrößerung bewirkt. Dieses letztere Moment gibt außer dem Cysteninhalt einen Anhalt über die Art der Cyste.

Dieser für unsere Erkrankungen ziemlich unwesentlichen Trennung gedenke ich anläßlich Bornemanns Unterscheidung. Die an keine Wachstumsgrenze gebundene. oft erstaunliche Dimension der Cysten und die im Cysteninhalt sehr häufig sich findenden und aus dem übrigen meist undefinierbaren Detritus allein charakteristisch sich abhebenden Haarschnitte sprechen jedenfalls dafür, daß es sich größtenteils um Haarbalgcysten handelt.

Etwas besonderes ist von diesen Cysten histologisch eigentlich nicht zu berichten. Die Epithelwand derselben entspricht, in jüngeren Stadien vollkommen dem Oberflächenepithel, zeigt Ceratohyalinschicht, mehrere Retelagen und in den unteren Schichten Pigmenteinlagerung und Leukocyteneinwanderung, genau wie dies oben von der Epidermis beschrieben. Mit der Vergrößerung der Cyste verschmächtigt sich die Wand, in gleicher Weise wie die darüberliegende Haut und geht beim Durchbrechen der Cyste nach außen vollkommen in das Oberflächenepithel ohne sichtbare Grenze über.

Nicht beobachten konnten wir die eigentümlichen Cystenveränderungen, wie sie Bornemann eingehend beschreibt; ob wirklich die massige Leukocyteninfiltration in die Cyste durchbricht und an ihre Stelle ein starres Infiltrat setzt, dessen Genese nur aus den sich findenden Hautpartikelchen offenbar wird, oder ob einfach die Cyste platzt und alles weitere regressive Veränderungen sind — diese Frage möchte ich offen lassen — da uns in unseren, wie schon bemerkt, jüngeren Stadien entstammenden Präparaten gleiche Bilder nicht begegnet sind.

Die geschilderten relativ einfachen und leicht erklärbaren Veränderungen durch Bilder zu belegen, möchte ich mir versagen und statt dessen nur ein, aus den kindlichen Präparaten stammendes Übersichtsbild geben, dessen ungemein charakteristisches Aussehen durch Tafel X verdeutlicht wird.

Nachtrag zu vorstehender Arbeit

von Professor **Jacobi.**

Am 10. November vorigen Jahres wurden auf Veranlassung der Großherzoglich badischen Fabrikinspektion und in Anwesenheit zweier Fabrikinspektoren, um die jetzige Ausdehnung der Erkrankung festzustellen, die gerade in der Fabrik tätigen Arbeiter sämtlich von mir auf Chlorakne angesehen, und diejenigen, bei denen die geringsten Spuren entdeckt wurden, einer weiteren genauen Untersuchung unterzogen. Es ergab sich hierbei folgendes: Von den im ganzen etwa 130 untersuchten Arbeitern zeigten 39 Erscheinungen der Chlorakne, und zwar von den leichtesten Anfängen, bestehend in vereinzelten Comedonen, die nur durch atypische Lokalisation den Zusammenhang mit Chlorakne annehmen ließen, bis zu ausgedehnten schweren Veränderungen, bestehend in grauer Gesichtsfarbe, zahlreichen Comedonen, Atheromen und Abszessen. Von diesen 39 Arbeitern waren 8 früher in der Zellengießerei beschäftigt, arbeiten aber jetzt in anderen Betrieben. Sie wiesen alle mit Ausnahme eines einzigen, der nur ganz leichte Andeutungen des Leidens zeigte, ziemlich hochgradige Veränderungen auf. Jedoch ließ sich bei den früher Untersuchten ein deutlicher Rückgang der Erscheinung nachweisen.

Weitere 4 der Untersuchten hatten früher in der Zersetzung gearbeitet. Drei davon haben noch ausgesprochene Erscheinungen der Chlorakne, der vierte dagegen nur einzelne verdächtige Comedonen.

9 Arbeiter, die z. Z. in der Zellengießerei tätig sind, haben bis auf eine graue Verfärbung des Gesichts, Comedonen, meist auch Atherome; dagegen weist keiner davon Abscesse auf. Ein seit zwei Monaten in diesem Betriebe beschäftigter Arbeiter ist anscheinend noch ganz gesund.

Von den augenblicklich in der Zersetzung beschäftigten Untersuchten (5 Arbeiter) zeigen 2 nur ganz unbedeutende Anfänge der Erkrankung, während die 3 anderen

bereits das typische Bild der Chlorakne, jedoch ohne größere Abszesse aufweisen. — In der Zellengießerei oder Zersetzung vorübergehend tätig oder zur Aushilfe tageweis beschäftigt waren im ganzen 11 Arbeiter. Nur einer derselben scheint vollkommen frei zu sein. Bei dreien ist die graue Verfärbung des Gesichts deutlich ausgesprochen; sie haben auch Atherome und teilweise Abszesse. Die anderen 7 zeigen nur eine Andeutung der grauen Verfärbung der Gesichtshaut, mehr oder minder zahlreiche Comedonen von typischer Lokalisation und Atherome.

Aus der Eindampferei, einem Betrieb, welcher mit der Zersetzung nichts zu tun hat, wurden 4 Arbeiter untersucht, von denen 3 eine mäßig entwickelte Chlorakne zeigten, während der vierte ganz frei war.

Von den drei anscheinend, resp. ganz gesund Befundenen hat der eine nur öfter Reparaturen in der Zersetzung auszuführen, der zweite arbeitet, wie oben erwähnt, erst seit 2 Monaten in der Zellengießerei, während der dritte seit 3 Jahren in der Eindampferei tätig ist und direkt mit der elektrischen Zersetzung nichts zu tun hat.

Wir sehen also, daß die Chlorakne in fast allen Fällen bei den Arbeitern auftritt, welche längere Zeit in den gefährlichen Betrieben beschäftigt sind, daß aber andererseits auch solche Arbeiter erkranken, die nur vorübergehend mit den schädlichen Stoffen in Berührung kommen. Die von der Fabrik eingeführten Verbesserungen des Betriebes, wie reichliches Bespülen der Zellen während der Entfernung des Schlammes und während des Herausschlagens der Wandungen, bessere Körperpflege der Arbeiter, häufige Bäder, Wechsel der Kleider vor dem Verlassen der Arbeitsräume u. s. f., können also das Auftreten der Erkrankung nicht verhüten.[1]) Dagegen fiel mir auf, wie sehr die Anzahl der schwereren Erkrankungen gegenüber den letzten Untersuchungen von $1^1/_2$ Jahren abgenommen hat. Es dürfte dies einerseits als ein Erfolg der obengenannten Vorsichtsmaßregeln zu betrachten, andererseits aber darauf

[1]) Die Ansicht Jacquets, daß der alkalische Zementstaub die Chlorakne hervorruft, ist bei der jetzigen Ausübung des Betriebes vollkommen unhaltbar, da infolge reichlicher Berieselung überhaupt kein Staub mehr entsteht.

zurückzuführen sein, daß die in den die Entstehung der Erkrankung begünstigenden Betrieben beschäftigten Arbeiter sehr genau überwacht und bei Auftreten leichterer Symptome in eine andere Abteilung versetzt werden.

Zum Schluß wurden noch eine Anzahl Frauen und Kinder von Arbeitern, die in den Arbeitshäusern wohnen, untersucht. Von 8 untersuchten Frauen zeigten 2 vereinzelte Comedonen jedoch nichts Typisches. In den Arbeitshäusern wurden ferner 27 Kinder untersucht, und zwar nicht nur von Arbeitern aus der Zersetzung oder Zellreinigung, sondern auch aus anderen Betrieben. Davon zeigten 5 im Alter von 2—17 Jahren kleinste Comedonen in solcher Menge und Lokalisation, daß sie bereits als typischer Beginn der Chlorakne bezeichnet werden mußten. Atherome waren indes bei keinem der Kinder nachweisbar. 4 weitere hatten leichte Anfänge von Comedonenbildung, die ohne Zweifel auch auf Chlorakne zu beziehen sind.

Da die Kinder öfter in die Fabrik kommen, um Essen zu bringen, wobei auch die Kleinen jedenfalls gelegentlich mitgenommen werden, so ist diese Erkrankung bei den Kindern durchaus nicht etwa als ein Beweis der flüchtigen Natur der schädlichen Stoffe zu betrachten; letztere werden außerdem von den Arbeitern an ihren Stiefeln, z. T. auch an den nicht regelmäßig gewechselten Kleidern in die Häuser verschleppt und jedenfalls auch dort von den Kindern aufgenommen.

Obwohl vonseiten der Fabrik bisher das Menschenmögliche zur Bekämpfung dieser in schwereren Fällen sehr ernsten Erkrankung geschehen ist, so konnten wir doch nur einen Rückgang in der Intensität, nicht aber in der allgemeinen Ausbreitung erkennen. Eine sichere Vermeidung neuer Erkrankungen wird wohl erst durch die in Aussicht genommene fundamentale Änderung in der Fabrikationsmethode zu erreichen sein.

Wenn, wie dies in absehbarer Zeit zu erwarten, erst die teerhaltigen Kohlenelektroden durch andere, welche keinen Teer mehr enthalten, ersetzt sind, dann wird unserer Meinung nach die Chlorakne aus den betreffenden sehr ausgedehnten und wichtigen Fabriken verschwinden.

Literatur.

1. Herxheimer. Über Chlorakne. Münch. med. Wochenschrift. 1899. p. 278.
2. Thibierge. Acné comédon généralisée. Ann. de dermatol. et syphil. 1899. p. 1076.
3. Thibierge et Pagniez: Nouveau cas d'acné chlorique. Ann. de dermatol. et syphiligr. 1900. p. 97 und 815.
4. Rénon et Latron. Intoxication professionelle par les vapeurs de chlore; acné chlorique et tuberculose pulmonaire. Semaine Medicale. 1900. p. 123.
5. Hallopeau et Lemierre. Sur un nouveau cas d'acné chlorique. Ann. de dermatol. et syphil. 1900. p. 756.
6. Hallopeau. Sur la cause prochaine de l'acné chlorique et de sa coloration noire. Semaine Medicale. 1900. p. 204.
7. Hallopeau et Trastour. Continuation de la série des acnés chloriques. Ann. de dermatol. et syphil. 1900. p. 1240.
8. Fumonge. Dermat. chlorique électrolytique. Thèse de Paris. 1901.
9. Brandt. Beitrag zur Chlorakne. VII. Kongr. d. Dtsch. Derm. Gesellschaft. Breslau. 1901.
10. Herxheimer. Weitere Mitteilungen über Chlorakne. Ebed. 1901. p. 152.
11. Bettmann. „Chlor-Akne", eine besondere Form von professioneller Hauterkrankung. Deutsche med. Wochenschr. 1901. p. 437.
12. Blaschko. Deutsche med. Wochenschrift. 1891. Nr. 45 u. 46.
13. Grandhomme. Die Fabriken der Aktiengesellschaft. Farbwerke zu Höchst a. M. Frankfurt a. M. Mahlau & Waldschmidt.
14. Focke. Deutsche Vierteljahrschrift f. öffentl. Gesundheitspflege. 1898. IV.
15. Fränkel. Ref. Münch. med. Wochenschrift. 1902. p. 89.
16. Wolff. Ref. ibid. 1902. p. 83.
17. Wechselmann. Ref. Dermatol. Zentralblatt. 1903. p. 316.
18. Jaquet. Sur l'acné chlorique. Semaine Médicale. Dezbr. 1902.
19. Russig. Die chemische Industrie. 1902. Nr. 10.
20. Die chemische Industrie. 1903. Nr. 12. (Badische Fabrikinspektion).
21. Bornemann. Über die Histologie der Chlorakne. Archiv für Derm. 1902. p. 75.
22. Chiari. Über die Genese der sogenannten Atheromcysten des Haut- und Unterhautzellgewebes. Zeitschrift fur Heilkunde. 1891. p. 189.
23. Hoffmann. Über Retention von Talgdrüsensekret mit Erhaltung des zelligen Charakters innerhalb der Hornschicht. Archiv für Derm. 1903. p. 185.
24. K. B. Lehmann. Experimentelle Studien über den Einfluß technisch und hygienisch wichtiger Gase und Dämpfe auf den Organismus. XI. Studien über „Chlorakne". Archiv für Hygiene. 1903. p. 322.
25. W. Lehmann. Ref. Münch. med. Wochenschrift. 1903. Nr. 27.
26. Kochheim. Über Nitrochlorbenzolvergiftung vom Magen aus und ihre Beeinflussung durch Alkohol. Dissert. Würzburg. Mai 1903.
27. Niggemaier. Über die Beeinflussungen der Vergiftungen mit Nitrotoluol, Dinitrotoluol, Nitrophenol, Dinitrophenol, Orthonitranisol und Anilin durch Alkohol. Dissert. Würzburg. August 1903.

Die Erklärung der Abbildung auf Taf. X ist dem Texte zu entnehmen.

Aus der k. k. Universitätsklinik für Geschlechts- und Hautkrankheiten in Wien (Vorstand Prof. Dr. E. Finger).

Beitrag zur Pathogenese der venerischen Bubonen.

Von

Dr. **B. Lipschütz** in Wien.

(Schluß.)

Welche sind nun die Schlußfolgerungen, die sich aus den Resultaten der hier mitgeteilten Untersuchungen ergeben? Sind wir berechtigt von einer einheitlichen Ätiologie aller venerischen Bubonen zu sprechen? Welche Bedeutung haben wir jedem einzelnen der von zahlreichen Autoren und auch von mir benützten Untersuchungsmittel beizulegen? Wird in Zukunft dem Ausfall der kulturellen Untersuchung die ausschlaggebende Rolle zufallen, wie dies schon die Entdecker der Kultur des D. B., Bezançon, Griffon und Sourd gehofft haben? Stellt dann die Inokulation ein gleichwertiges oder vielleicht nur ein untergeordnetes diagnostisches Hilfsmittel dar? Und welche Bedeutung haben wir schließlich einem durch zwei Jahrzehnte stets hervorgehobenem Merkmale, nämlich dem „Schankröswerden" der Wundränder und des Bubo beizulegen? Es liegt auf der Hand, daß von der Beantwortung all dieser Fragen die wissenschaftliche Begründung der Ätiologie der venerischen Bubonen abhängig ist und ich werde mich daher bemühen, auf Grund meiner eigenen Untersuchungen und mit Heranziehung der von anderen Autoren gefundenen Tatsachen ein möglichst klares Bild von dem, oben erwähnten Fragen zu Grunde liegendem Tatsachenmateriale zu geben.

Ich beginne zunächst mit den bei den mikroskopischen Untersuchungen erzielten Resultaten, wobei ich nur die im letzten Jahrzehnt an größeren Serien von Fällen vor-

genommenen Untersuchungen berücksichtige. Aus beifolgender kleinen Übersichtstabelle ergibt sich, daß nur in einem 5tel der Fälle D. B. nach Eröffnung des Bubo gefunden werden konnten;

Buschke	unter	44	Fällen	8	positive	mikr. Befunde
Rille	„	100	„	8	„	„ „
Adriau	„	25	„	18	„	„ „
Tomasczewski	„	23	„	5	„	„ „
Wir	„	34	„	3	sichere u. 2 zweifelhafte	
	Summa	226		44		

und Buschke bemerkt daher mit Recht, daß das Nichtauffinden der D. B. nicht viel beweise, denn auch der Eiter kalter Abszese zeigt äußerst selten Tuberkelbazillen, trotzdem gelingt es mit demselben bei Tieren Tuberkulose zu erzeugen. Die D. B. sind eben in der überwiegenden Mehrzahl der Fälle, falls überhaupt vorhanden, im Eiter, wie ich aus meinen zahlreichen Untersuchungen, die sowohl Buboeiter als auch Eiter von Impfgeschwüren betreffen, behaupten kann, in den verschiedenen Teilen desselben ganz ungleichmäßig verteilt und oft nur in geringer Anzahl enthalten, so daß auch bei einer mit großer Geduld ausgeführten Durchmusterung einer größeren Zahl von mikroskopischen Präparaten D. B. nicht immer gefunden werden müssen. Allerdings glaubt Colombini, daß man sich nicht darauf beschränken solle, den Eiter aus dem Zentrum des Bubo zu untersuchen, denn hier geht rasch eine wirkliche Nekrose der Zellen und der Mikrobenelemente vor sich und man finde die D. B. viel zahlreicher in dem Eiter der aus der Mitte ausgeschnittenen Drüsen und noch zahlreicher in dem Produkt des Ausschabens der Wände. Ich bin nicht im stande diese Ansicht Colombinis zu bestätigen. In mehreren Fällen (Fall VI Gruppe *A*, Fall XV Gruppe *B*) konnte ich mich vom Gegenteil überzeugen, indem in den zentralen Eiterherden von total excidierten Drüsen bei der mikroskopischen Untersuchung sich auch nicht ein einziger D. B. finden ließ und solche Fälle werden auch von Tomasczewski erwähnt.

Endlich muß hier noch hervorgehoben werden, daß von den hier zitierten Autoren alle im frisch gewonnenen Buboeiter nie andere Mikroorganismen als D. B. beobachten konnten und

daß nur Adrian einen ganz vereinzelten Standpunkt einnimmt, wenn er meint, daß im Eiter des virulenten und avirulenten Bubo, neben typischen Streptobazillen, Formen von Bakterien, Kokken und Diplokokken von verschiedener Größe, zum Teil intrazellulär, vorkommen, über deren Herkunft er trotz sorgfältiger Kautelen (die die angewendeten Farbstoffe und Deckgläschen etc. betreffen) nichts bestimmtes aussagen kann. Diese Bakterien scheinen Adrian nur die Rolle akzidenteller, sekundärer Infektion oder vielleicht einer Mischinfektion zu spielen, obwohl er nicht an eine Symbiose des des D. B. mit Eitererregern, wie diese von W. Petersen vermutet und von Brault eifrig verteidigt wurde, glaubt.

Aus diesen spärlichen Ausführungen ist man zum Schlusse berechtigt, daß eine noch so exakte mikroskopische Untersuchung allein ungenügend ist, die Lehre von der Ätiologie der venerischen Bubonen zu fördern. Schon vor der Entdeckung des D. B. wurde daher hauptsächlich dem Ausfalle der Impfung mit dem Buboeiter das größte Gewicht beigelegt. Der bedeutende diagnostische Wert der Impfung mit Buboeiter mußte jedoch in früheren Jahrzehnten notgedrungen Schaden leiden, indem ja auch mit gewöhnlichen Eiterarten von Skabiespusteln oder Akneknötchen etc. oft in Generationen geimpft wurde und daher dasjenige Kriterium, das bei der Entscheidung der spezifischen Ätiologie der venerischen Bubonen in Betracht kommen sollte, in Mißkredit gekommen war. Es konnte daher auch Kaposi 1881 auf Grund falscher Prämissen vollkommen logisch folgern, „daß die positive Inokulation noch gar nicht die schankröse Beschaffenheit des Bubo zweifellos beweist". Sehen wir aber von diesem heute von sämtlichen Forschern vollkommen verlassenem Standpunkte ab, so wird von den meisten Untersuchern, die Gelegenheit hatten, eine größere Serie von Impfungen sowohl mit Sekret venerischer Geschwüre als auch mit Bubosekret vorzunehmen, der bedeutende diagnostische Wert der Inokulation anerkannt. Nur in ganz vereinzelten Beobachtungen wird derselbe angezweifelt; Buschke und Adrian berichten über Fälle, deren Eiter reichlich D. B. enthielt, ohne inokulabel zu sein. Solche Fälle scheinen jedoch äußerst selten vorzukommen, und sind daher,

meines Erachtens, nicht geeignet, den Wert der Inokulation zu verringern.

Es möge mir gestattet sein, an dieser Stelle auf eine Tatsache aufmerksam zu machen, deren Unkenntnis im stande ist in einzelnen Fällen zu einer falschen Auffassung zu führen. Hat man Gelegenheit eine größere Zahl von Impfungen mit Buboeiter vorzunehmen, so wird man ein ganz verschiedenes „Haften" in vielen Fällen feststellen können. Während einmal schon nach 24 Stunden der Patient über etwas Kitzeln am Orte der Inokulation klagt, die Inspektion daselbst eine meist eingetrocknete, von gerötetem Hofe umgebene, kleine Kruste konstatiert, nach deren Entfernung ein sehr seichter Substanzverlust vorliegt, der in den nächsten 3—4 Tagen sich immer mehr und mehr vergrößert, dem Patienten Schmerzen verursacht und schließlich sich als vollkommen typisch entwickeltes venerisches Geschwür, mit deutlich unterminierten Rändern, die von einem entzündlichen Hofe umgeben sind und mit einer eitrig belegten wurmstichigen Basis, darstellt, geben in einer Reihe von Fällen der Entwicklungsmodus und das klinische Aussehen des Impfgeschwüres ein von dem beschriebenen vollkommen abweichendes Bild. Man ist sich dann oft 48 Stunden nach der Impfung noch nicht über das „Haften" derselben vollkommen im Klaren und der Patient äußert keinerlei Beschwerden. Erst nach etwa 8 bis 10 Tagen sieht man eine kleine Eiterpustel, die nicht die klinischen Charaktere des Ulcus venereum aufweist und auch von Geübten schlechtweg als gewöhnliche Eiterpustel diagnostiziert werden muß. In den ersten Tagen ihres Bestandes enthält sie so wenige D. B., daß ihr Auffinden meist mit den größten Schwierigkeiten verbunden ist und auch späterhin ist die Zahl der D. B. eine sehr mäßige. Diese Eiterpustel kann nun in der zweiten Woche sich vergrößern und die klinischen Zeichen des venerischen Geschwüres annehmen oder — und das ist der häufigere Fall — sie bildet sich etwa nach 10tägigem Bestand spontan zurück, sie heilt vollkommen ab. Wird jedoch zur Zeit ihrer Akme mit dem Eiter eine weitere Impfung vorgenommen, so haftet diese schon nach viel kürzerer Zeit und liefert meist ein typisches venerisches Geschwür (siehe unter

anderen Fall XV). Derartige Beobachtungen scheinen schon früher gemacht worden zu sein, ohne daß man ihnen jedoch besonderen Wert beizulegen sich für verpflichtet gefühlt hätte. Denn kein geringerer als Ducrey teilte 1889 mit, daß er, anläßlich seiner Bubonenuntersuchungen, doch hie und da eine unechte Pustel beim Impfen mit Buboeiter erhalten hatte und es wäre nicht unmöglich gewesen, daß bei weiteren Impfungen mit dem Eiter derselben die Schlußfolgerungen Ducreys vielleicht anders gelautet hätten.

Die Differenz in der Entwicklung, im klinischen Aussehen und im Abklingen der venerischen Impfgeschwüre dürfte zweifellos auf Virulenzunterschiede des Impfmateriales zurückzuführen sein, wie wir ja im klinischen Studium auch der Gonorrhoe und der Syphilis, offenbar durch ungleiche Virulenz der Erreger bedingte benigne und maligne Krankheitsformen täglich zu beobachten in der Lage sind.

Nicht unerwähnt soll hier auch die Quelle des Impfmateriales bleiben. Man kann hier einmal zwischen den mit „oberflächlichem“ und dem aus der Tiefe kommenden Eiter und ferner zwischen den mit Drüsengewebe oder von letzterem abgestreiftem Gewebssaft ausgeführten Impfungen unterscheiden. Buschke und auch ich konnten in eigens daraufhin gerichteten Untersuchungen keine deutliche Differenz feststellen, während Adrian in einem Fall (Fall 22) zu ungleichen Resultaten gelangte.

Inokulationen mit Buboeiter, teils sofort nach der Eröffnung, teils mehrere Tage später, sind, wenn ich nur die Arbeiten von Buschke, Adrian und mir berücksichtige (Bezançon, Griffon und Sourd und Tomasczewski haben keine Impfungen vorgenommen), in 103 Fällen ausgeführt worden mit 43 positiven Erfolgen.

Buschke	fand	unter	44	Fällen	10	positive	Inokulationen
Adrian	„	„	25	„	10	„	„
Wir	fanden	„	34	„	23	„	„
		Summa	103	Fälle	43	positive	Inokulationen

Beide bisher besprochenen Untersuchungsmittel waren schon im stande die Ätiologie einer größeren Zahl von venerischen Bubonen zu begründen und zu diesen gesellte sich noch

die klinische Beobachtung des eigentümlichen Wundverlaufes, des sogenannten „Schankröswerdens", als drittes Kriterium hinzu.

Wir wollen hier nicht nochmals darauf hinweisen, daß dieser eigentümliche Wundverlauf der eröffneten Bubonen in früheren Jahren auf eine von außen, von den Genitalien stammende sekundäre Infektion zurückgeführt wurde, sondern nur kurz auf die Ansichten jener Forscher zu sprechen kommen, die sich die Überzeugung verschafft hatten, daß das zum Schankröswerden notwendige Virus schon primär im Buboeiter oder -gewebe sich befinde. Wir wollen daher auch nicht bei den von Kaposi in seinem Atlas (Die Syphilis der Haut und der angrenzenden Schleimhäute 1873) auf den Tafeln XVI und XVII gegebenen Abbildungen von gangränesz ierenden Bubonen, die oft eine Grauen erregende Ausdehnung angenommen hatten, länger verweilen, da es sich offenbar um eine komplizierende Infektion mit Gangrän erregenden Bakterien gehandelt haben dürfte.

In den Untersuchungen des letzten Jahrzentes wurde dem „Schankröswerden" des Bubo und der Wundränder große Bedeutung beigelegt. Nach Buschke ist das Schankröswerden der Wundränder und nicht die Inokulationsfähigkeit des Eiters die wesentlichste Eigenschaft der virulenten Bubonen; andererseits meint Buschke, daß ein Bubo inokulablen Eiter enthalten kann und trotzdem nicht schankrös zu werden braucht.

Von besonderem Interesse ist Fall V, pag. 559, indem mikroskopisch Bazillen, die als D. B. gedeutet werden müssen, vorhanden sind, trotzdem keine Haftung, kein Schankröswerden und weiter Fall VI, pag. 561, wo im Beginne der Entwicklung des Bubo virulente D. B. vorhanden waren, später jedoch auch in den Drüsen nicht nachgewiesen werden konnten (Buschke).

Adrian betrachtet als Maßstab der Virulenz des Bubo das Schankröswerden desselben; pag. 71 schreibt er jedoch: „ . . . die Beschaffenheit der Buboinzisionswunde war oft eine derartige, daß Zweifel darüber aufkommen konnten, ob der Bubo wirklich schankrös geworden sei oder nicht und ich inokulierte von neuem einige Tage nach der Inzision — mit verschiedenem Erfolge, wie ich gleich hier bemerken will."

Schon Adrian hatte darauf hingewiesen, daß in manchen Fällen das Schankröswerden nur „angedeutet“ ist und Buschke teilte Fälle von nichtvirulenten Bubonen mit inokulablem Eiter mit. Zwischen den schankrösen und nicht schankrösen schiebt Adrian eine Gruppe von weniger ausgesprochenen, von angedeuteten schankrösen Bubonen ein und hebt hervor, daß die Heilung bei letzteren die Mitte hält zwischen den avirulenten und typisch virulenten Bubonen. Er vermutet, daß solche Fälle auf die ungünstigen Verhältnisse des erschöpften Nährbodens der Buboböhle beruhen, während auf die Bauchhaut inokuliert, eine Virulenzzunahme erfolgt und die Impfung daher haftet. Diese Ansicht Adrians ist umso merkwürdiger, als er in derselben Arbeit einmal das Schankröswerden als wichtigste Eigenschaft der virulenten Bubonen, gewissermaßen als ihren Maßstab hinstellt, andererseits betont, daß die Inokulationsfähigkeit des Buboeiters mit dem Schankröswerden der Bubowunde sich absolut deckt.

Wie aus dieser Darstellung zu entnehmen ist, herrschte in den Ansichten über die entscheidenden Kriterien der Virulenz der Bubonen wenig Klarheit und ich glaube, daß meine Untersuchungen im stande sein werden, einige Aufklärung in diese Frage zu bringen. Ich will daher noch an dieser Stelle genauer über den Wundverlauf der von mir untersuchten Fälle berichten und im Anschlusse daran die bisher gebrauchten Termini „virulent“, „schankrös“ etc. kritisch beleuchten.

Wie schon früher angeführt wurde und auch der Tabelle zu entnehmen ist, müssen wir zunächst 3 Gruppen von Bubonen unterscheiden: 1. schankröse, 2. angedeutet schankröse und 3. nicht schankröse Bubonen. Eine jede dieser Gruppen zerfällt in 2 Unterabteilungen, je nachdem vom Beginne des ersten Verbandes an, die Behandlung eine aseptische oder eine antiseptische war. Im ganzen beobachtete ich unter 21 Fällen (Fälle XV und XXII können hier nicht in Betracht kommen, da bei diesen die Radikaloperation ausgeführt und auch sofort die antiseptische Behandlung angeschlossen wurde), die 24 Bubonen zeigten, sechs schankröse, fünf „angedeutet“ schankröse und dreizehn nicht schankröse Bubonen. Unter aseptischem Verbande wurden fünf Bubonen schankrös,

zwei angedeutet schankrös und zehn zeigten einen normalen Wundverlauf. Bei antiseptisch durchgeführter Behandlung erwiesen sich ein Bubo schankrös, drei „angedeutet" schankrös, während in weiteren drei Fällen die Wundheilung glatt vor sich ging.

Um der Entstehung von Mißverständnissen vorzubeugen, ist es notwendig genauer zu definieren, was wir an der Klinik als „schankrös" bezeichnet haben. Der Begriff des „Schankröswerdens" hat, im Gegensatz zu anderen Schicksalsgenossen, im Laufe der Jahrzehnte venerologischer Forschung, keine Änderung erlitten und so mußten wir jenen Bubo als schankrös bezeichnen, der — wie dies schon Zeißl gelehrt hatte — sich durch speckig belegten Grund, durch Klaffen des sich **allmählich vergrößernden** Hautgeschwüres und durch das Angefressensein der oft mit Eiter belegten Geschwürsränder auszeichnete. Waren diese klinischen Charaktere wenig ausgeprägt, so wurde der Bubo in die Gruppe der „angedeutet" schankrösen eingereiht.

Das uns hier leitende Untersuchungsprinzip bestand also darin, uns in einer größeren Zahl von Bubonen über das Verhältnis zwischen aseptischer und antiseptischer Behandlung virulenter (das heißt bazillenhältiger) Bubonen und ihrem Schankröswerden Aufschluß zu verschaffen und in dieser Weise eine nicht nur für die Biologie des im Bubo vorhandenen D. B., sondern nicht in allerletzter Linie auch für die Therapie nicht unwichtige Frage näher zu studieren.

Während von älteren Autoren (Funk etc.) die Tatsache verzeichnet wird, daß unter aseptischen Verbänden das Schankröswerden sehr selten zu beobachten ist, lautete im letzten Jahrzehnt meist die Regel, daß die antiseptische Behandlung das Schankröswerden direkt verhindere und es ergab sich daher die Notwendigkeit, aseptische Verbände nur anzulegen, falls der Wundverlauf der Bubonen genauer verfolgt werden sollte. Allerdings meint Buschke, daß das Schankröswerden nicht stets durch die antiseptische Behandlung verhindert werden kann, während Colombini im Gegenteil Fälle beobachtet hat, wo trotz des Vorhandenseins von D. B. im

Eiter des Bubo, der Prozeß ablaufen konnte, ohne „geschwüriges“ (soll wohl heißen: schankröses) Aussehen anzunehmen.

Meine Fälle nehmen in dieser Hinsicht eine gewisse Ausnahmsstellung ein. Denn in einer sehr beträchtlichen Anzahl von Fällen — zehn — war der Wundverlauf bei aseptischer Behandlung, trotz der teils durch Kultur, teils durch mikroskopische Untersuchung und Inokulation nachgewiesen D. B., normal, während es in 4 Fällen — V links, XVI links, XVII und XVIII — nicht gelang, durch die antiseptische Behandlung das Schankröswerden zu verhindern. Auch in einem vor kurzer Zeit operierten Bubo, der in den Protokollen nicht angeführt werden konnte, da mit Ausnahme der Inokulation keine weitere Untersuchung ausgeführt wurde, kam es trotz antiseptischer Wundbehandlung zum Schankröswerden und zur Ausbildung einer größeren Hautfistel, die nachträglich gespalten werden mußte. Es wird bei Besprechung der pathologisch-anatomischen Verhältnisse der Bubonen sich die Gelegenheit ergeben, auf die hier aufgerollte Frage nochmals zurückzukommen.

Wenn ich hier wieder meine Resultate mit denen Buschkes und Adrians vergleiche, so ergibt sich aus beifolgender kleinen Tabelle, daß unter 103 Bubonen, in welchen 43mal (siehe früher) Inokulationen positiv waren, nur in 34 Fällen die Wunde ein schankröses Aussehen annahm.

Buschke	fand unter	44	Fällen	10	schankröse Bubonen.
Adrian	„ „	25	„	13	„ u. angedeutet schankröse Bubonen.
Wir	fanden „	34	„	11	„ „
	Summa	103		34	

Aus meinen Untersuchungen muß ich den Schluß ziehen, daß das Schankröswerden des Bubo keineswegs als Maßstab der Virulenz aufgestellt werden darf, daß vielmehr die positive Inokulation, sowie der Nachweis von D. B. im Buboeiter allein genügen, um im betreffenden Falle den Bubo zu den sogenannten virulenten zu rechnen. Unserer Ansicht nach kann das Schankröswerden des Bubo nur als der klinisch sichtbare Ausdruck einer be-

sonders lebhaften Tätigkeit der D. B., als Maßstab einer besonderen Lebensenergie und Virulenzsteigerung derselben aufgefaßt werden.

Nach diesen Erörterungen ist es notwendig kurz auf die Frage der sogenannten „Virulenz" der Bubonen einzugehen. Mit dieser Bezeichnung wurden, wie aus dem genauen Studium der Arbeiten der letzten Jahre hervorgeht, nicht immer identische Begriffe verbunden. Ich erwähne nur, daß Buschke in seiner ausgezeichneten Arbeit Fälle anführt, die bei der Punktion inokulablen Eiter lieferten, aber nicht zur Operation kamen, sondern sich auf Bettruhe und feuchte Umschläge rückbildeten und Buschke ist geneigt, diese Fälle zu den „avirulenten" zu zählen. Andererseits wurde schon einige Male betont, daß in zahlreichen früheren Arbeiten (von Adrian etc.) jene Bubonen, in welchen D. B. gefunden werden konnten und die auch meist schankrös wurden, als virulente bezeichnet wurden. Endlich sind in der Literatur einzelne Fälle bekannt, in welchen zwar der mikroskopische Nachweis von D. B. gelang, die Bubonen aber nicht schankrös wurden und der Eiter nicht inokulabel war. Sollen wir diese Fälle zu den „virulenten" oder zu den „avirulenten" rechnen? Vom klinischen Standpunkte ist ja die Einteilung der venerischen Bubonen in virulente und avirulente seit Ricord her eine ganz zweckmäßige und vollkommen zutreffende gewesen; aber vom ätiologischen Standpunkte ist diese heute nicht mehr aufrecht zu erhalten. Wie Tomasczewski ausführt und ich, auf Grund meiner weiter unten anzuführenden Untersuchungen bestätigen kann, läßt sich mit großer Sicherheit die einheitliche Ätiologie aller venerischen Bubonen durch eingewanderte Streptobazillen behaupten, und nur gewissen, uns noch nicht vollkommen bekannten Ursachen, die auf die D. B. eine deletäre Wirkung ausüben, muß das Fehlen derselben in der überwiegenden Mehrzahl aller bisher untersuchten Bubonen zugeschrieben werden. Es ist daher für die weitere Anwendung der Ausdrücke virulent und avirulent eine Rechtfertigung notwendig. Wollen wir eine richtige Einteilung der Bubonen vom ätiologischen Standpunkte vornehmen, so würde es sich empfehlen schlechtweg

von sterilen und bazillären (oder bazillenhältigen) venerischen Bubonen zu sprechen, die Virulenz aber nur als qualitatives Charakteristicum letzterer anzuführen. Es würde dadurch in der Klärung der Begriffe mehr erreicht werden, als dies bis jetzt durch die Termini „virulent", „schankrös" und „avirulent" erzielt werden konnte und würde die hier vorgeschlagene Bezeichnung auch terminologisch sich insoferne richtig erweisen, als ja auch sonst in naturwissenschaftlichen Arbeiten die Regel „de potiori fit denominatio" stets befolgt wird.

Wenden wir uns nun der Frage zu, welche Bedeutung der kulturellen Untersuchung im Studium der Ätiologie der venerischen Bubonen beigelegt werden muß? Wie ich dies schon in einem anderen Kapitel dieser Arbeit kurz angedeutet habe, muß man sich über die Grenzen, innerhalb welcher das Gewinnen von Kulturen des D. B. möglich ist, im Klaren sein. Tomasczewski ist zwar geneigt dem kulturellen Verfahren in Zukunft eine ausschlaggebende Rolle zuzuschreiben, er hebt aber selbst hervor, daß der Blutagar Bezançons keinen idealen Nährboden für das Wachstum der Streptobazillen darstellt. In einer früheren Arbeit hatte er es diesem wenig zusagenden Nährboden zuzuschreiben, daß er unter 16 bakteriologischen Untersuchungen von Ulcera venerea 12mal ein negatives Kulturergebnis zu verzeichnen hatte. In seinen Bubonenuntersuchungen bedient er sich namentlich des Kondenswassers, da dieses eine brauchbare Kulturmethode darstellt, „welche wenigstens den sicheren bakteriologischen Nachweis von Streptobazillen ermöglicht". Tomasczewski gibt ferner an, daß die bei den kulturellen Bubonenuntersuchungen im Kondenswasser zur Entwicklung kommenden Ketten häufig schon in der zweiten Generation zugrunde gehen, während bei Impfungen mit Ulcus molle-Sekret die Ketten sich stets in mehreren Generationen fortzüchten lassen.

Auf Grund meiner Untersuchungen, die, wie aus den verschiedenen Kapiteln dieser Arbeit hervorgeht, eine ziemlich beträchtliche Anzahl von bakteriologisch untersuchten Ulcera venerea und Bubonen betreffen, muß ich einen etwas abweichenden Standpunkt einnehmen. Obwohl mir die Kultur des

D. B. in einer größeren Zahl von Fällen geglückt ist — im ganzen wurden 24 Stämme des D. B. in Reinkultur gewonnen —, und die Weiterzüchtung sich oft anstandslos bis zur 12. und 16. Generation fortsetzen ließ, habe ich doch die Überzeugung gewonnen, daß die Art der kulturellen Untersuchung, wie wir sie heute üben, durchaus kein ideales Verfahren darstellt (siehe auch Kap. I). Bei der Züchtung aus Impfgeschwüren kommt ferner ein Umstand in Betracht, der bei Bubonenuntersuchungen, wegen ausnahmlos fehlender Beimengung fremder Keime, allerdings nicht in die Wagschale fällt. Es gelingt nämlich, trotz lege artis durchgeführter Desinfektion, nicht immer eine Asepsis des Geschwüres zu erzielen, und diejenige Methode, die wir nach den berühmten Forschungen Robert Kochs sonst mit Vorteil zum Trennen von Keimen verwenden, versagt hier; mir ist es nie gelungen beim Streichen von Blutagarplatten, auch wenn Reinkulturen als Ausgangsmateriale dienten, Wachstum zu erzielen. Es kann aber bei der energischen Desinfektion der Impfgeschwüre — bei primären Ulcera venerea habe ich dies nie beobachten können — auch eine absolute Sterilität derselben, ja sogar spontanes Abheilen herbeigeführt werden. Sowohl Fischer als auch Babes heben hervor, daß die Züchtung oft auf Schwierigkeiten stoßen kann und letzterer meint, daß es zwar oft, aber durchaus nicht immer gelingt, eine Kultur zu gewinnen. Schließlich möchte ich noch erwähnen, daß ich in der Fortzüchtung von Bubonenstämmen und Ulcus venereum-Stämmen keine merkliche Differenz feststellen konnte, daß aber bei beiden Gruppen von Stämmen, solche mit üppigem Wachstum und andere, die kaum über die 2. Generation hinaus ein kümmerliches Dasein fristen, unterschieden werden können.

Man wird wohl in der Annahme nicht fehl gehen, daß hier zwei eng mit einander verknüpfte Momente die Ursache dieser eigentümlichen Erscheinung abgeben: einmal das weniger als ideale Nährmedium und ferner das eigentümliche Verhalten dieses ausschließlich menschenpathogenen Bazillus (von seiner Pathogenität für gewisse Affenarten kann hier abgesehen werden), der oft sogar im menschlichen Organismus spontan oder bei Einwirkung gewisser Schädlichkeiten (in Bubonen) zu Grunde

geht und sich daher nur schwer den zweifellos minder günstigen, künstlichen Nährmedien anzupassen im stande ist.

Es scheint auch die Virulenz und Lebensenergie des D. B. in verschiedenen Fällen eine ganz ungleiche zu sein, wie dies die klinische Beobachtung zweifellos lehrt.

Nach dieser etwas breiten Exposition und Kritik der einzelnen bei den Bubonenuntersuchungen angewendeten Methoden möchte ich noch einiges über die anatomischen Verhältnisse unserer Bubonen berichten, denn in vielen Fällen ist nur die genaue Berücksichtigung derselben im stande, uns den weiteren Wund- und Heilungsverlauf, das Ergebnis der mikroskopischen Untersuchung und das der Impfung erklärlich zu machen. Im einzelnen muß ich auf die kurzen Anmerkungen der Protokolle hinweisen; hier soll zusammenfassend das pathologisch-anatomische Bild der von uns untersuchten Bubonen beschrieben werden, wobei ich zunächst nur die Fälle der Gruppe *B* berücksichtige. Es lassen sich da Unterschiede feststellen, die einmal die Zahl der ergriffenen Drüsen und ferner den Grad der pathologisch-anatomischen Veränderung sowohl der Drüsensubstanz als auch des periadenitischen Gewebes betreffen. Man begegnet zunächst, in unseren Fällen nur spärlich vertreten, polyganglionären apfel- oder mannsfaustgroßen Drüsenpaketen (Fall XV, XIX, XXII), über welche die Haut vollkommen intakt und verschieblich ist oder nur wenig gerötet und an einzelnen Stellen mit der Unterlage verwachsen. Nach Spaltung der Haut und des subkutanen Gewebes gelingt es leicht das Drüsenpaket in toto, meist stumpf, bis auf die Fascie, herauszuschälen. Die Drüsen sind stark vergrößert, mit einander verwachsen, am Durchschnitt graurötlich und entweder noch nicht vereitert oder in ihren zentralen Anteilen von kleineren oder größeren Eiterherden durchsetzt. In der überwiegenden Mehrzahl unserer Fälle handelte es sich um monoganglionäre Entzündungen oder doch um solche, die nur wenige Drüsen ergriffen und welche, wenn wir das in der älteren ausgezeichneten Arbeit von Auspitz aufgestellte anatomische Schema berücksichtigen, meist die Drüsen *B* oder $B + C$ betroffen hatten. Im Gegensatz zu dem oben beschriebenen Befund lieferten diese Fälle,

sowohl klinisch als pathologisch-anatomisch, ein vollkommen differentes Bild. Es besteht meist eine wallnuß- oder hühnereigroße, von intensiv geröteter Haut bedeckte, stark druckschmerzhafte, deutlich fluktuierende Drüsenschwellung. Nach Spaltung der Haut fließt sofort Eiter heraus und nach Austupfen der meist kleinen Wundhöhle stoßt die Sonde an keiner Stelle, weder seitlich noch am Grunde der Wunde, auf in die Tiefe führende Gänge, der scharfe Löffel ist nicht im stande eigentliches Drüsengewebe herauszubefördern, so daß man annehmen muß, es sei die Drüse in toto vereitert und stelle jetzt nur einen von glatten Wänden begrenzten kleinen Hohlraum dar. (Fälle I, III, IV, VI, VIII, IX, X, XII, XVI rechts, XX, XXIII.)

Endlich bestehen in einer Reihe von Bubonen Verhältnisse, die eine Mittelstellung zwischen den beiden besprochenen Typen venerischer Bubonen einzunehmen geeignet sind, indem zwar eine oder wenige Drüsen deutlich vereitert sind; sowohl in der Umgebung als auch in der Tiefe der Wundhöhle lassen sich jedoch noch kleinere, geschwellte Drüsenanteile tasten, beziehungsweise auch mit dem scharfen Löffel entfernen. (Fall XVII, XVIII etc.) Diese Form der venerischen Bubonen begegnet man auch zum Teil bei latent Syphilitischen, oder, wie ich in einem Falle genau verfolgen konnte, bei einem mit Chancre mixte und Skleradenitis behafteten Patienten, bei dem es während des Spitalsaufenthaltes zum Auftreten des Exanthems und einige Tage später zur Ausbildung eines venerischen Bubo gekommen war (siehe Näheres Kap. II, Fall V). In der Ausbildung der beschriebenen pathologisch-anatomischen Veränderungen ist nicht die Dauer des Bubo allein von Belang; es dürfte vielmehr die Menge, hauptsächlich aber die Virulenz der eingewanderten D. B., die Ursache für das Auftreten der von einander klinisch und pathologisch-anatomisch differenten Drüsenentzündungen abgeben.

Es ist endlich nicht uninteressant festzustellen, daß bei bestehenden beiderseitigen Bubonen ausgesprochene Differenzen bestehen können. Ich verweise auf die Krankenprotokolle der Fälle V, XII und XXII und nur Fall XVI möge hier genauer angeführt werden.

Klinisch bestanden in beiden Leistengegenden faustgroße Abszesse mit stark verdünnter, rotviolett verfärbter Hautdecke. Während nun, nach Entleerung des Eiters, rechterseits keine Spur von Drüsengewebe zu entfernen ist, der Grund der Wundhöhle sich vollkommen glatt anfühlt und dieser Bubo bei aseptischer Behandlung in einigen Tagen eine vollkommen rein granulierende, verkleinerte Wundfläche darstellt, liegen die Verhältnisse linkerseits wesentlich anders. Hier sind sowohl in der Tiefe der Wunde, als auch in der Umgebung derselben mehrere geschwellte Drüsen zu tasten, welche auch zum Teil mit dem scharfen Löffel entfernt werden. Zum Teil werden sie jedoch zurückgelassen und absichtlich eine energische antiseptische Behandlung eingeleitet. Nach einigen Tagen ist der linke Bubo „angedeutet" schankrös und mit dem D. B. enthaltenden Buboeiter kann mit Erfolg inokuliert werden.

Schon an der Hand dieses Beispieles geht die Bedeutung der anatomischen Veränderungen für den weiteren Wundverlauf und für die Heilung hervor; diese Momente haben jedoch bis heute, auch vom rein klinischen Standpunkt, noch keine genügende Würdigung gefunden.

In dieser ausführlichen Besprechung der virulenten oder bazillenhältigen venerischen Bubonen kommen wir zur Schlußfolgerung, daß das „Schankröswerden" nur als klinischer Ausdruck, nicht des Vorhandenseins von D. B., sondern einer besonderen Virulenz derselben aufgefaßt werden muß, daß die kulturelle Untersuchung einen sehr bedeutenden Fortschritt in unseren Kenntnissen über die Ätiologie der venerischen Bubonen darstellt, daß sie aber zur Zeit, aus schon mehrfach besprochenen Gründen, nicht stets zu positiven Resultaten führt und endlich, daß wir auch heute, zu diagnostischen und wissenschaftlichen Untersuchungen, die Impfung, an welche die Kultur angeschlossen werden kann, als wichtigste und exakteste Untersuchungsmethode betrachten müssen, wobei wir unseren Stundpunkt über die Anwendung der Inokulation schon früher (Kap. I) geäußert haben.

Schließlich mögen noch die Fälle der Gruppe *A* hier mit einigen Worten erwähnt werden. Bei diesen Bubonen, die man als avirulente oder, wie ich es vorschlage, als sterile venerische Bubonen bezeichnet, finden sich dieselben

pathologisch-anatomische Veränderungen, wie die oben bei den Fällen der Gruppe *B* beschriebenen. Entweder größere, oft apfel- bis orangegroße, von normaler oder leicht geröteter Haut bedeckte, nur an einzelnen Stellen tiefe Fluktuation aufweisende Drüsenschwellungen (Fälle IV, VI, VII, VIII, zum Teil auch X), die entweder in toto ausgeschält werden können oder zentral vereiterte Drüsenentzündungen darstellen, nach deren Inzision in der Tiefe der Wundhöhle und auch in der Umgebung mehr oder weniger geschwelltes Drüsengewebe zu finden ist — oder kleinere, nur eine oder zwei Drüsen betreffende (vide Schema von Auspitz), von stark geröteter Haut überzogene Abszesse, nach deren Eröffnung sich oft mit dem scharfen Löffel weder von den Wänden noch aus der Tiefe Drüsengewebe entfernen läßt. (Fälle I, II, III, V, IX, XI.)

Wenn auch bei gleichem klinischem und pathologisch-anatomischem Befund mit den Fällen der Gruppe *B*, die Gruppe *A* durch ihre Sterilität, durch das konstante Fehlen von D. B. sich charakterisiert, so kann trotzdem heute kein Zweifel mehr über die einheitliche Ätiologie aller venerischen Bubonen bestehen und verweise ich diesbezüglich auch auf die gründliche Darstellung von Tomasczewski, dessen Ausführungen sich mit meinen Untersuchungen zum großen Teil decken. Nur so lange, als man durch spekulative Erörterungen diese Frage zu lösen trachtete, konnte das Entstehen der venerischen Bubonen auf Stoffwechselprodukte, auf Toxine des D. B. (Ducrey etc.) zurückgeführt werden. Auf Grund der Arbeiten der letzten Jahre und auch eigener Untersuchungen können wir mit großer Sicherheit behaupten, daß jeder venerische Bubo ausschließlich durch das Vorhandensein von D. B. im Drüsengewebe veranlaßt wird, müssen aber hinzufügen, daß in einem großen Teil der Fälle der spezifische Krankheitserreger, aus gewissen hier nicht näher zu erörternden, uns derzeit auch nicht vollkommen verständlichen Momenten (erhöhte Temperatur, wohlerhaltene Hautdecke etc.) frühzeitig zu Grunde gehen kann, nachdem seine Anwesenheit im Gewebe zu destruktiven Veränderungen, die in einer großen Zahl von Fällen auch chirurgische Hilfe erheischen, geführt hatte. Auf Grund dieser Anschauung ist daher auch der Schluß erlaubt,

daß weiteren auf diese Frage bezugnehmenden Untersuchungen eine natürliche Grenze, durch die Erkenntnis der sterilen venerischen Bubonen, gesetzt wird, und daß daher der absolute Beweis von ihrer einheitlichen Ätiologie nicht erbracht werden kann.

Am Schlusse dieser Arbeit möchte ich noch einige nicht uninteressante, die Kasuistik unserer Fälle betreffende Daten anführen und im Anschlusse daran über die an der Klinik geübte Therapie der venerischen Bubonen berichten.

In sämtlichen Fällen war ein Ulcus venereum vorausgegangen; im Falle XV kam es erst 4 Wochen nach Abheilung und Vernarbung des am Frenulum sitzenden Geschwüres zum Auftreten des Bubo. In einem Falle, in welchem Inokulation und Züchtung ein negatives Resultat ergeben hatten, war am Genitale nirgends eine Narbe nach einem vorausgegangenen Ulcus zu finden; Pat. gab aber zu, den Coitus mit einem kranken Frauenzimmer ausgeübt zu haben, mit welchem nach ihm, ein gleichzeitig zur Aufnahme gelangter Patient, bei dessen Bubountersuchung eine Reinkultur des D. B. gewonnen wurde (Fall IX), in derselben Nacht verkehrt hatte. Es ist fast gewiß, daß der nicht sehr aufmerksame Patient ein kleines, sehr rasch abgeheiltes Ulcus culum übersehen hatte und scheinbar mit einem „Bubon d'emblée" zur Aufnahme gelangte.

Was den Sitz der Ulcera venerea betrifft, so sei hier hervorgehoben, daß nach venerischen Geschwüren der Portio weder in unseren Fällen noch in der Literatur das Auftreten von Bubonen der Drüsen des Ligamentum latum oder der Iliakaldrüsen je beobachtet oder auch nur als wahrscheinlich angenommen werden konnte.

Nach vorausgegangenem Chancre mixte liegen in der Literatur mehrere Bubonenuntersuchungen vor. Deutsch erwähnt 2 Fälle, in welchen der Buboeiter inokulabel war und Adrian einen Fall (Nr. 13) von Bubo inguinalis duplex nach Chancre mixte; sowohl die Inokulationen mit dem Geschwürsekret als auch die mit Buboeiter fielen negativ aus, der Bubo wurde nicht schankrös. In einem meiner Fälle (Fall VII), wo es im Anschlusse an einen Chancre mixte zum Auftreten eines rechtsseitigen venerischen Bubo kam, konnte eine Rein-

kultur des D. B. gewonnen werden, die Inokulationen hafteten, der Bubo wurde schankrös.

In der Therapie der venerischen Bubonen wird an der Klinik von jeder abortiven Behandlungsmethode stets Abstand genommen; so lange als noch spontanes Zurückgehen der geschwellten Drüsen zu erwarten ist, werden strenge Bettruhe und feuchtwarme Umschläge angeordnet und sobald Eiterung nachweisbar wird, der Bubo inzidiert, die Wundhöhle mit dem scharfen Löffel ausgekratzt und streng antiseptisch behandelt. Wenn Spietschka auf Grund seiner negativen Resultate und Waelsch, offenbar unter dem Eindrucke dieser Untersuchungen, für die antiseptische Bubobehandlung nicht sehr eingenommen sind, so müssen wir, gerade auf Grund unserer Untersuchungen — 34 Fälle mit 23 positiven Ergebnissen — in der Erkenntnis, daß wir es meist mit einem spezifisch infizierten Gewebe zu tun haben, uns entschieden für die streng antiseptische Behandlung der venerischen Bubonen aussprechen. Konnte zwar in einer größeren Zahl von Fällen bei ausschließlich aseptischer Wundbehandlung keine schankröse Wundveränderung wahrgenommen werden, so haben wir aber auch Bubonen beobachtet, deren energische antiseptische Behandlung in den ersten Tagen das Schankröswerden nicht verhindern konnte. Nachdem wir den Wundverlauf vor der Eröffnung nicht voraussagen können, empfiehlt es sich die Therapie sämtlicher Bubonen im einheitlichen Sinne antiseptisch durchzuführen.

Was die Therapie der in dieser Arbeit mitgeteilten Fälle betrifft, so ist zu bemerken, daß im Interesse einer ersprießlichen Untersuchung nicht nur durch viele Tage von der antiseptischen Behandlung Abstand genommen werden mußte, sondern daß wir, um die Verhältnisse in situ zu erhalten — diesem Vorgehen verdanken wir gewiß auch die Mehrzahl der positiven Resultate — geschwellte, in der Tiefe der Wunde zu tastende Drüsen oft ganz oder teilweise zurückließen. Es war daher auch in mehreren Fällen, namentlich beim Schankröswerden der Bubonen, ein operativer Eingriff nachträglich notwendig geworden; und diesem Vorgehen haben wir es vielleicht zum Teil zuzuschreiben, daß in einem Falle dreimal zur Drüsenausräumung geschritten werden mußte, nachdem wir uns das

allererste Mal nur mit einer kleinen Inzision begnügt hatten und hier offenbar fast alle Drüsen nach und nach spezifisch erkrankt waren. (Der Fall ist in den Protokollen nicht angeführt, da wegen sehr geringer Eitermenge weder die mikroskopische Untersuchung noch die Inokulation am Tage der Inzision ausgeführt werden konnte; eine spätere Impfung, am linken Oberarme vorgenommen, haftete.) Ähnliche unangenehme Nachoperationen finden wir unter anderen auch bei Buschke verzeichnet, der in einem Falle die Ausräumung der Drüsen mit Freilegung der großen Gefäße vornehmen mußte.

Bezüglich der Durchschnittsdauer der Behandlung unserer Bubonen erwähne ich noch, daß sie geringer ist, als die von Mieckley aus der Zusammenstellung von 298 Fällen eruierte, nämlich 30·607 (wir) zu 39.671 Tagen (Mieckley). Bubonenheilungen in 4 Tagen, wie sie Deutsch anführt, gehören wohl ins Reich der Fabel und Kreftings treffende Äußerung: „Trifft man eine Serie nicht virulenter Bubonen und benutzt eine beliebige Behandlung, wird man stets glänzende Resultate erzielen", scheint noch wenig bekannt zu sein.

Aus meinen Untersuchungen lassen sich folgende Schlußfolgerungen ableiten:

1. Die einheitliche Ätiologie der venerischen Bubonen läßt sich mit großer Sicherheit behaupten; indes scheitert der absolute Nachweis derselben an der Sterilität einer großen Anzahl, vielleicht der Mehrzahl aller Fälle, in welchen, aus noch nicht vollkommen bekannten Gründen, der D. B. frühzeitig zu Grunde geht.

2. Es empfiehlt sich vom ätiologischen Standpunkt, die Einteilung der Bubonen in „bazilläre" und „sterile" venerische Bubonen vorzunehmen, und die Ausdrücke virulent, avirulent, sympathischer Bubo etc. ganz fallen zu lassen.

Das Schankröswerden ist nur als klinischer Ausdruck einer besonderen Virulenzsteigerung des D. B. der „bazillären" Bubonen aufzufassen.

3. Beiden Arten der venerischen Bubonen liegen identische pathologisch-anatomische Veränderungen zu Grunde, die jedoch innerhalb einer jeden Gruppe bedeutende Differenzen, sowohl in der Zahl der ergriffenen Drüsen, als auch in der Intensität der gesetzten Destruktionen, aufweisen können.

Literatur.

1. Adrian. Arch. f. Dermat. 1899. — 2. Aubert. Lyon méd. 1883. — 3. Audry. Gaz. hebdom. de méd. et de chir. 1893 und Monatsh. f. prakt. Dermat. 1895. — 4. Auspitz. Arch. für Dermat. 1873 und die Lehren vom syphil. Contagium 1866. — 5. Babes. Im Kolle-Wassermannschen Handbuch der pathog. Mikroorganismen. — 6. Bassereau. Traité des malad. de la peau sympt. de la syphilis. Paris 1852. — 7. Bezançon et Griffon. Congrès internat. de méd. Paris 1900. — 8. Bezançon, Griffon et Sourd. Presse méd. 1900. Nr. 102 und Annales de dermat. 1901 pag. 1. — 9. Boeck. Arch. f. Dermat. 1872. — 10. Brault. Ref. Arch. f. Dermat. 1895. Bd. XXX. — 11. Braun. Lehrbuch der gesamten Gynäk. 1881. — 12. Buschke. Kongreßverhandlungen der deut. dermat. Gesellschaft. Graz 1895. — 13. Campana. Dei morbi sifilitici. Genova 1889. Zitiert bei Finger. — 14. Cheinisse. Annales de derm. 1894. — 15. Clerc. Traité pratique des mal. vénér. Pasis 1866. — 16. Colombini. Über die Pathogenese des vener. Bubo. 1894. Experim. Untersuchungen. Mitteilung gemacht in der 18. Sitzung der königl. Akademie der Physiokritiker in Siena; und derselbe Dermat. Zeitschrift 1901. Bd. VIII. — 17. Deprès. Traité iconographique, de l'ulcèration et des ulcères du col de l'uterus. Paris 1870. — 18. Deutsch. Arch. f. Dermat. Bd. XXXVIII. 1897 und Zentralblatt für die Krankheiten der Harn- und Sexualorgane. 1897. — 19. Diday. Annales de dermat. 1885. — 20. Dubreuilh et Lasnet. Arch. cliniques de Bordeaux 1893. — 21. Ducrey. Monatshefte für prakt. Dermat. 1889. Bd. IX, und 1895 Bd. XXI. — 22. Eliasberg. Inauguraldissertation. Dorpat. 1894. Zitiert bei Spietschka. — 23. Finger. Arch. f. Dermatologie 1885; Verhandl. der deut. derm. Ges. Graz 1895; Lubarsch-Ostertag, 1896. Bd. I. 4; und Ulcus

molle und Syphilis. Wiener klinische Woch. 1902. — 24. Fischer. Dermat. Zeitschrift 1903. Bd. X. — 25. Fournier. Leçons sur la syph. étudiée partic. chez la femme. Paris 1873 und Leçons cliniques sur la Syphilis. 1881. pag. 404. — 26. Ferrari. Ref. Annales de dermat. 1885. — 27. Funk. Monatshefte f. prakt. Dermat. 1885. — 28. Gémy. Annales de dermat. 1885. — 29. Gördes. Zentralblatt für Gynäk. Bd. XVII. — 30. Himmel. Annal. de l'Institut Pasteur 1901. Bd. XV. — 31. Horteloup. Annales de dermat. 1885. — 32. Istamanoff und Aspianz. Prot. der Kais. Kauk. med. Gesellschaft 1897. — 33. Jadassohn. Handb. der prakt. Med. von Ebstein-Schwalbe 1900. — 34. Janowsky. Monatshefte f. prakt. Dermat 1885. — 35. Jullien. Ref. Monatshefte f. prakt. Derm. 1893. — 36. Juilien. Traité pratique des mal. vénér. 1886. — 37. Kohn, E. Syphilis. Wien 1875. — 38. Kaposi. Syphilis. Deutsche Chirugie 1881. — 39. Klob. Path. Anatomie der weiblichen Sexualorgane. Wien 1864. — 40. Klink. Arch. f. Dermat. 1876. — 41. Krefting. Arch. f. Derm. 1897. — 42. Kruse. in Flügges Handbuch der Mikroorganismen. — 44. Lang. Das venerische Geschwür. Wiesbaden 1887 u. Lehrbuch der Geschlechtskrankheiten 1904. — 45. Lang und Ullmann. In Lubarsch-Ostertag. Bd. III, 1. — 46. Lehmann und Neumann. In Lehmanns medizinischen Atlanten. — 47. Lenglet. Annales de dermat. 1901. — 48. de Luca. Ref. Archiv f. Dermat. 1886. — 49. Martin. L. Production de la toxine diphtérique, Annales de l'Institut. Pasteur 1898. — 50. Martin. Pathologie und Therapie der Frauenkrankheiten. 1885. — 51. Mannino. Zitiert bei Finger in Lubarsch-Ostertag. 1896. Bd. I, 4. und Annales de dermat. 1885. — 52. Mieckley. Dermat. Zeitschrift. 1896. — 53. Mantegazza. Ref. Arch. für Derm. 1899. — 54. Neumann. Syphilis 1896. — 55. Patamia. Ref. Arch. f. Dermat. 1886. — 56. Petersen, W. Zentralblatt f. Bakt. 1893. Bd. XIII. — 57. Petersen, O. Arch. f. D. Ulcus molle. 1895. — 58. Poelchen. A. für klin. Chir. 1890. Bd. XL. 59. Pfeiffer, H. Arch. f. Derm. 1904. — 60. Pfeiffer, R. Die Ätiologie der Influenza. Zeitschr. f. Hygiene u. Infektionskrankh. Bd. XIII. — 61. Radaeli. Ref. Monatsh. f. prakt. Derm. 1903. p. 149. — 62. Rasch. Arch. für Dermatol. 1897. Bd. XXXIX. — 63. Raff. Verhandlungen der deutschen dermatologischen Gesellschaft. Graz 1895. — 64. Rasumsow. A. f. D. 1880. — 65. Reder. Path. u. Therap. d. ven. Krankh. Wien 1868. 66. Respighi. Ref. Monatsh. f. prakt. Derm. 1903. p. 149. — 67. Rille. Verh. der deut. derm. Ges. Graz 1895. — 68. Ricord. Traité pratique des mal vén. Paris 1838 und Traité de l'inoculation. 1836. — 69. Rollet. Rech. clin. et exp. sur la syph. Paris 1861. — 70. Róna. Arch. f. Derm. XXXVIII. 1897. — 71. Schauta. Lehrb. der Gynäkol. 1896. — 72. Schröder. In Ziemssens Handbuch der spez. Path. und Ther. Bd. X. 1879. — 73. Schwartz. Ref. Annales de derm. 1875. — 74. Schanos zitiert bei Ducrey. — 75. Strauss. Annales de dermat. 1885. — 76. Sowinski. Vorläufige Mitteilung in Przeglond Lekarski. 1904. — 77. Spietschka.

Arch. f. Dermat. 1892 u. 1894. — 78. Taylor. The etiology of soft chancre. Med. News. 1891. Zitiert bei Finger. — 79. Träghardh. Ref. in Virchows Jahresberichte 1879. — 80. Tommasoli. Allgem. Wiener med. Zeitung 1887. — 81. Tomasczewski. Zeitschr. für Hyg. u. Inf. 1903; Deutsche med. Woch. 1903 und Arch. f. Derm. 1904. — 82. Unna. Monatshefte für prakt. Dermat. 1892 u. 1895. — 83. Veit Handbuch der Gynäkologie 1897. — 84. Vörner. Arch. f. Dermat. 1903. LXV. — 85. Waelsch. Arch. f. Dermat. 1898 u. 1900. — 86. Welander. Arch. für Dermat. 1891. 87. Werler. Dermat. Zeitschrift 1897. — 88. Zeissl, H. u. M. Lehrbuch der Syphilis 1882. — 89. v. Zeissl, M. Wiener klin. Wochenschr. 1896; Zentralblatt f. Bakteriologie 1902 und Lehrbuch der Geschlechtskrankheiten 1904.

In diesem Literaturverzeichnis sind ausschließlich die im Text zitierten Arbeiten angeführt.

Aus der medizinischen Poliklinik zu Leipzig (Geheimrat Prof. Dr. Hoffmann), Abteilung für Hautkrankheiten.

Zwei Beobachtungen.

Von

Dr. **Hans Vörner**,
Assistent.

I.

Vom Erythema nodosum.

Ein Fall von Erythema nodosum, welcher unter einer bemerkenswerten Form begann, habe ich vor einiger Zeit bei einer Patientin zu beobachten Gelegenheit gehabt. Bei der Seltenheit derselben glaube ich, daß es Wert hat, darüber zu berichten.

Frau R., 25 J. alt, kam am 8./V. zu mir in die Poliklinik und klagte über Hals- und Kopfweh, außerdem über ziehende Schmerzen, die bald die Schulter-, bald die Kreuzgegend, bald andere Körperstellen okkupierten. Die Schmerzen traten mit verschiedener Stärke, mit gelegentlichen Pausen, bei Tag und Nacht auf. Die Kopfhaut war auf Druck empfindlich. Außerdem hatte sie mitunter an wechselndem Hitze- und Kältegefühl zu leiden.

Schließlich gab die Kranke an, mehrere, etwas empfindliche Knoten unter der Haut an der Brust, am Rücken und am Bauch zu haben.

Bei der Untersuchung bestätigte sich zunächst das Vorhandensein einer Angina, indem eine diffuse helle Rötung und Schwellung der Tonsillen bestand und nach Entfernen der reichlichen Schleimmengen, die an der hinteren Rachenwand hingen, sich die gleiche Veränderung an dieser Stelle erkennen ließ. Im übrigen waren Haut und Schleimhäute frei von sichtbaren Symptomen.

Die interne Untersuchung und die vorgenommenen Urinproben ergaben nichts besonders Bemerkenswertes.

Bei der Frage nach den betreffenden Knoten unter der Haut, zeigte die Patientin zunächst auf eine Stelle unterhalb der rechten Brust. In der Tat fand sich in dieser Gegend, der sechsten Rippe entsprechend,

ein subkutaner derber Knoten von $1^1/_2$ *cm* im Durchmesser, der nach allen Seiten verschieblich war. Man konnte ihn nur mittels Palpation feststellen, denn er verursachte weder eine Erhöhung noch eine Veränderung in der Färbung der Haut. Die Gestalt des Knotens ist rundlich, die Konsistenz derb-teigig, ein stärkerer Druck auf den Knoten verursacht ein mäßiges Schmerzgefühl.

Ein zweiter, dem ersten in Größe und Verhalten völlig gleicher Knoten saß in der Gegend der Crista Ilei. Bei weiterer Untersuchung fand ich noch einen dritten und vierten. Der eine befand sich zwischen letztem Brust- und erstem Lendenwirbel, der andere an der Schulter. Die beiden letzten Knoten waren ein wenig kleiner als die beiden ersten, zeigten im übrigen die gleichen Eigenschaften.

Am 19. d. M. kam die Patientin wieder und sie gab an, daß die alten Knoten geschwunden, dagegen zwei andere, gleichartige, aufgetreten seien, während sich gleichzeitig an den Beinen einige rote Knoten gezeigt hatten. Die sofort angestellte Nachforschung nach den vorher beobachteten subkutanen Tumoren ergab, daß dieselben vollkommen verschwunden waren. Es war keine Härte, keine Verfärbung an ihrer Stelle zurückgeblieben.

Dagegen fanden sich zwei neue Knoten, und zwar ein kleinerer rundlicher, etwa 1 *cm* im Durchmesser betragender Knoten auf der Außenseite des linken Oberschenkels und ein gut doppelt so großer am rechten Gesäß. Beide waren nur subkutan durch Palpation als derbe, mobile Geschwülstchen nachweisbar, wobei die größere durch ihre etwas gelappte Kontur auffiel. Wie die früher beobachteten waren auch diese Knoten gut mit den Fingern zu umfassen, von der Unterlage abzuheben und gegen die Decke abzugrenzen.

Gleichzeitig bemerkte ich am linken Unterschenkel auf der Vorderfläche der Tibia einen an der Basis $2^1/_2$ *cm* im Durchmesser besitzenden Knoten, der aber das Hautniveau in Gestalt einer flachen, halbkugeligen Erhebung überragte. Daneben befand sich etwas unterhalb am Schienbein ein zweiter gleichartiger, nur etwas kleinerer Tumor. Beide hatten eine rosenrote, im Zentrum etwas livide Färbung und eine derbe Konsistenz. Bezüglich der Empfindlichkeit verhielten sie sich wie die erwähnten subkutanen Geschwülstchen. Ein weiterer derartiger Knoten bestand an der Innenseite des rechten Oberschenkels und auf der Tibiafläche des gleichseitigen Unterschenkels. Dabei liegen die Knoten ziemlich fest der Unterlage an; die seitliche Begrenzung kann man durch die Subcutis und sich fortsetzend durch die Cutis palpieren, so daß letztere also an der Bildung des Tumors teilnimmt.

Drei Tage später waren auch die beiden zuletzt aufgetretenen subkutanen Geschwülste vollkommen geschwunden, die prominenten der unteren Extremitäten erschienen flacher, ihre Farbe war noch am lebhaftesten am Rande, während sie nach dem Zentrum in einen dunklen, bläulichen Farbenton überging.

Am 18./V. waren auch diese Effloreszenzen erheblich zurückgegangen, es bestand an ihrer Stelle eine bräunliche Vorfärbung und eine sehr

schwache Resistenz. Die Patientin hatte im allgemeinen zwar ein gewisses Gefühl von Kranksein, doch bestand wenigstens während der Zeit des poliklinischen Besuches, in welchem ich messen konnte, keine Temperaturerhöhung. Medikamente hatte sie keine genommen. Eine Verordnung meinerseits war erst an dem Tage, an welchem die Knoten an den Unterschenkeln auftraten, erfolgt, und zwar von Natrium salycilicum intern. Der Urin war stets zucker- und eiweißfrei.

Die Knoten, welche die Frau am 10./V. an den Unterextremitäten akquirierte, lassen sich ohneweiteres als ein Erythema nodosum von vulgärem Charakter und typischem Verlaufe diagnostizieren. Sehr bemerkenswert ist allein, daß kurz vor und mit diesen Effloreszenzen subkutane Geschwülstchen auftraten, die im Gegensatz zu den bekannten Hautveränderungen des Erythema nodosum weder mit der Unterlage noch mit den darüberliegenden Hautschichten in solider Verbindung standen, sondern leicht beweglich waren und über denen die Haut, nicht wie gewöhnlich verfärbt war, sondern ihr normales Aussehen hatte.

Trotz dieser Differenzen halte ich beide Formen durch die gleiche Ursache hervorgerufen.

Denn einmal spricht dafür das synchrone Zusammentreffen, außerdem die Art der Entstehung und Rückbildung. Sie entwickeln sich wie die andern Knoten sehr rasch, bleiben dann eine Zeit lang unverändert, bestehen und verschwinden schnell. Schließlich ist auch noch manches andere, wie die Konsistenz und Abgrenzbarkeit durchaus gleichartig charakteristisch.

In der Literatur habe ich eine der meinigen identische Beobachtung bei typischem Erythma nodosum noch nicht gefunden.

Dagegen sind einigemale ähnliche subkutane Knoten bei Patienten angetroffen worden, welche an einer Eruption von Jodakne in der Form eines Erythema nodosum litten.

So berichtet Pellizari[1]) (1894) von einem Fall, wo sich nach intensivem Jodkaligebrauch zunächst zahlreiche subkutane Knoten bildeten. Dieselben blieben aber zum Teil nicht auf dieser Stufe stehen und bildeten sich zurück, sondern vergrößerten sich. Einer davon geriet sogar in akuten Zerfall und bot dabei ein einem Rotzknoten ähnliches Bild.

Zwei Jahre später sah Janovský[2]) bei einem 46jährigem Patienten mit tertiärer Syphilis, nach Verbrauch von 18 *g* Kalium jodatum, zunächst subkutane, streng umschriebene, auf der Unterlage verschiebliche, mit der Decke nur selten zusammenhängende Knoten von fester,

[1]) Pellizari, C. Neuer Beitrag zum Studium der Joderuptionen. Le Sperimentale 1884, Ref. Archiv für Dermatologie und Syphilis, 1884, Bd. XVI, p. 502.

[2]) Janovský V. Über seltene Formen der Jodexanthema. Monatsschrift für prakt. Dermatologie, 1886, p. 445.

derbteigiger Konsistenz am Bauch und an der Innenseite der Vorderarme und Oberschenkel auftreten. Dieselben waren schmerzlos, genierten den Patienten gar nicht. Die über den Knoten streichende Haut war anfangs nicht beteiligt. Nach zwei Tagen traten die Tumoren zum großen Teil mit der Unterlage und der Decke in Verbindung, wölbten die Haut vor, die sich rötete, und imitierten auf diese Weise die Effloreszenzen des Erythema nodosum. Nach sieben Tagen trat beim Aussetzen des Jods Rückbildung ein.

Im Jahre 1889 berichtete noch Giovannini[1]) über eine Jodakne, welche durch Bildung von subkutanen Knoten ausgezeichnet war.

Sicherlich haben diese Fälle von Jodakne mit meiner Beobachtung eine gewisse Ähnlichkeit. Aber abgesehen von der verschiedenen Ätiologie (meine Patientin hatte keine Medikamente genommen), liegt ein Hauptunterscheidungsmerkmal zwischen beiden Affektionen wohl darin, daß die subkutanen Effloreszenzen der Jodakne noch weiter entwicklungsfähig sind. Sie gestalten sich mitunter zu prominenten Knoten, deren Oberfläche andere Veränderungen, wie z. B. gangränösen Zerfall, erleiden kann. Die subkutanen Knoten in meinem Falle dagegen zeigten, einmal vorhanden, entsprechend den Effloreszenzen des Erythema nodosum überhaupt, kein peripheres Wachstum mehr, sondern schwanden bald wieder.

Auffallend könnte es sein, daß diese Dinge so selten beobachtet worden sind. Bei der Knotenform der Jodakne ist die Beobachtung wesentlich leichter, weil aus den subkutanen häufig sichtbare Tumoren hervorgehen. Auf diese Weise werden Arzt und Patient auf die ersteren aufmerksam. Bezüglich des Erythema nodosum verhält sich die Sache anders. Die mäßige Empfindlichkeit, wie sie in meinem Falle bestand, wird nach Analogie der Jodfälle nicht immer vorhanden sein und infolgedessen können die subkutanen Knoten leicht übersehen werden. Nur eine sehr sorgfältig durchgeführte Untersuchung der Haut läßt diese Knoten überhaupt auffinden. Dazu kommt, daß die subkutanen Knoten der typischen Hauteruption vorangehen und die Patienten erst wegen der sichtbaren ihnen daher bedenklich erscheinenden Hauteffloreszenzen zum Arzte gehen werden.

---

[1]) Giovannini. Eruzione di nodi sotto-cutanei da joduro di sodio. Lo Sperimentale 1889. Ref. Jarisch, Die Hautkrankheiten, 1900, p. 129.

II.

Über Jodakne vom Typus des Erythema nodosum.

Im Anschluß an den vorigen Artikel möchte ich eine neuerdings in der Poliklinik angestellte Beobachtung von nodösem Jodexanthem mitteilen. Bevor ich aber auf den Fall selbst eingehe, will ich kurz die diesbezüglichen Angaben in der Literatur berücksichtigen.

Unter den verschiedenen Exanthemen durch Jodgebrauch, die als purpuru-, erythema-, urticaria-ähnliche Affektionen oder als pustulöse, bullöse Eruptionen auftreten oder die kondylomartige Vegetationen, Tumoren oder auch destruierende Prozesse formieren können, sind die rein tuberös-erythematösen Formen, welche den Effloreszenzen des Erythema nodosum ähnlich sind, nicht allzu häufig beschrieben worden.[1])

Nach Thibierge[2]) soll diese Krankheitsform schon Ricord (1842), später Fischer und P. Pellizari beobachtet haben, deren Arbeiten ich indessen im Original nicht auffinden konnte.

Im Jahre 1884 berichtete Talamon[3]) über einen derartigen Ausschlag. Die Patientin hatte von ihm wegen einer Mitralstenose Kalium jodatum, $2^1/_2$ *g* täglich, erhalten, und am 4. Tage begann die Eruption unter ziemlichen Schmerzen an den Schenkeln und in der Glutaealgegend. Zunächst zeigten sich haselnußgroße, vorspringende Knoten, einem noch nicht vereiterten Furunkel ähnlich, an der linken Hinterbacke, dann ein größerer ausgedehnter Herd auf der linken Wade. Weitere Knoten entwickelten sich an den Schenkeln, in der Lumbarregion, an den Glutaeen, dann auf beiden Waden, während die Vorderseite der Unterschenkel frei blieb, und am Rücken. Der

[1]) Diejenigen, welche mit der Bildung subkutaner Knoten einhergingen, sind im vorigen Artikel erwähnt.

[2]) Thiebierge. Annales de Dermatologie et de Syphilographie, II. Löpie, 5 T. p. 304.

[3]) Talamon. Sur une éruption cutanée simulant l'erythème noveaux due à l'jodure de potanum. France médicale 1834, T. I, p. 77 u. p. 90, ref. p. Thibierge.

zuerst aufgetretene Knoten an der Hinterbacke hatte nach 8 Tagen die Größe eines Hühnereies. Sie verschwanden, ohne die ecchymotische Farbe oder eine Pigmentierung, wie das Erythema nodosum, dem die Knoten sonst recht ähnlich sahen, zu hinterlassen.

Ebenso wie Talamon, hebt Kämpfer[1]) hervor, daß die Effloreszenzen seines Falles außerordentlich denjenigen der genannten Affektion glichen.

Hier treten nach einer Verordnung von Jodkali 8:16, 2stündlich 1 Eßlöffel, nachdem 80 *g* verbraucht waren, circum scripte, leicht mit den Fingern zu umfassende, empfindliche Infiltrate von allen Größen auf. Sie erreichten stellenweise die Ausdehnung eines Fünfmarkstückes. Sitz der Affektion waren die Oberschenkel, die Glutaeen, der eine Unterschenkel, die Oberarme und die Lendengegend. Die Knoten zeigten eine rote Farbe, nur einer, der aber ebenfalls prominierte, war blaß, ließ sich aber, im Gegensatz zu den übrigen, auf der Unterlage verschieben.

Mein Fall von tuberös-erythematöser Jodakne, den ich vor einiger Zeit beobachtete, ist kurz der folgende:

Es handelte sich um einen Knaben, der drei Jahre alt war, als er zum erstenmale auf die Poliklinik kam. Bei der Untersuchung stellte es sich heraus, daß er an einem maculo-papulärem Syphilid erkrankt war, welches hauptsächlich den Stamm, schwächer die Extremitäten befallen hatte. Am rechten Daumen war der Nagelfalz von einer dunklen Rötung eingerahmt, die deutlich, auf Druck, ein gelbliches Infiltrat hinterließ. Sämtliche Drüsen waren intensiv geschwollen. Die Rachenteile waren umschrieben gerötet und geschwellt. Am Anus befanden sich typische, breite Kondylome. Das Kind wurde damals zunächst mit Sublimatbädern, intern mit Hydrargyrum tannicum behandelt, nach dem Rückgange des Exanthems einer Einreibungskur von täglich 1 *g* Unguentum cinerum, 4 Wochen lang, unterzogen. Die Syphilis des Kindes war wohl von der Mutter per contagionem übertragen, die seit zwei Jahren wegen verschiedener sekundärer Eruptionen an der Poliklinik behandelt wurde. Sie selbst war vom Manne infiziert, von welchem sie sich nach Konstatierung der Krankheit getrennt hatte.

Ein halbes Jahr blieben die Symptome aus, dann kam das Kind wieder und zwar mit einem Rezidiv auf der Schleimhaut. Der weiche Gaumen mit Uvula sowie die Tonsillen waren von grauen Plaques mit

[1]) Kämpfer: Seltener Fall von Jodexanthem. Zentralblatt für klinische Medizin, 1890, p. 97.

dunkelroten, infiltrierten Rändern eingenommen. Das Kind erhielt eine Verordnung von 1·5 Kalium jodatum täglich. Nach sieben Tagen, bei einem Verbrauch von etwa 10 *g*, trat ein Exanthem auf dem Kopfe auf, wegen dem mich die Mutter mit dem Kinde wieder aufsuchte.

Bei der Untersuchung fanden sich in der Tat auf dem Kopfe eine Anzahl Beulen, welche wie ein Kugelsegment das Hautniveau überragten. Sie hatten eine hellrote Farbe, zeigten auf Druck eine derbe Konsistenz, sie waren nicht verschieblich, sondern in die Haut eingelassen und saßen fest auf der Kopfschwarte. Die Größe derselben war annähernd die gleiche, sie betrug etwa 2 *cm* im Durchmesser an der fast kreisrunden Basis. Alle hatten auffallender Weise ihren Sitz auf dem behaarten Teile des Kopfes. Drei Stück saßen nahe der Haargrenze, aber so, daß die Knoten nur zu einem geringen Teile die freie Stirnfläche einnahmen, drei weitere fanden sich auf der linken Seite des Schädels, zwei am Hinterhaupt und auf der rechten Seite des Schädels und zwei direkt auf dem Scheitel. Die Verteilung der Knoten auf dem Haarteile des Kopfes war ziemlich gleichmäßig, so daß sich keiner, auch nur mit der Basis, berührte. Der übrige Körper war frei.

Nach Feststellung dieses Befundes ließ ich das Jodkali nicht mehr nehmen und am übernächsten Tage wurden die Knoten deutlich flacher und am vierten Tage verschwanden sie, ohne die Haut an ihrer Stelle in irgendwelcher Weise zu verändern, im besonderen, ohne irgendwelche Verfärbung zu hinterlassen.

Eine Woche später gab ich nochmals Kalium jodatum in gleicher Form und Stärke, aber nach fünf Tagen bildeten sich auch schon wieder Knoten am behaarten Kopf von gleichem Typus wie die früheren. Das Jod wurde jetzt ganz ausgesetzt und eine Merkurialkur eingeleitet.

Neben den früheren ist diese gekürzte Krankengeschichte ein neues Beispiel für eine Jodakne, deren Effloreszenzen mit denjenigen des Erythema nodosum eine gewisse Übereinstimmung besitzen. Indessen lassen sich auch bestimmte Differenzen wohl erkennen und neben dem ätiologischen Moment sehr wohl zur Stellung der Diagnose verwenden.

Die Tumoren beider Affektionen unterscheiden sich erstens ganz erheblich durch die Färbung, beziehungsweise durch den Farbenwechsel, welchen die Knoten im Laufe ihres Bestehens durchmachen. Diejenigen der Jodakne zeigen gewöhnlich alle Nüanzen der ausgesprochenen Rotfärbung, die mit der Rückbildung wieder spurlos verschwindet. An manchen kann, wahrscheinlich sehr selten, die Färbung überhaupt fehlen (Kämpfer). Die Effloreszenzen des Erythema nodosum besitzen gewöhnlich zunächst eine rosenrote Farbe; sie verändern dieselbe bekannt-

lich sehr bald, indem sie zum mindesten einen bläulichen Ton annehmen, der noch weitere Veränderungen bis zur Pigmentierung durchmachen kann.

Des weiteren besteht ein Unterschied betreffs der Lokalisation. Das Erythema nodosum hat eine Vorliebe, sich an der Vorderseite der Tibia zu entwickeln. Davon ist bei dieser Form des Jodexanthems nichts zu bemerken. Die Effloreszenzen desselben verteilen sich überall am Körper, nur Kämpfer erwähnt, daß im Laufe der von ihm beobachteten, ausgedehnten Eruption auch einmal die Vorderseite des einen Unterschenkels in geringfügiger Weise befallen war. Viel stärker scheint bei dieser Erkrankung die Rückfläche des Stammes hierzu disponiert.

Mein Patient zeigte eine bestimmte, ausschließlich bevorzugte Lokalisation, aber diese betraf die behaarte Kopfhaut.

Schließlich möchte ich hierbei noch das oft, wenigstens an einzelnen Exemplaren, auffällige Wachstum des durch Jod hervorgerufenen Effloreszenzen anführen, worauf im vorigen Artikel bereits näher eingegangen wurde.

Während der zweite Artikel ein neues Beispiel für eine Jodakne vom Typus des Erythema nodosum liefert, ist der erste geeignet, durch das Vorkommen von subkutanen Knoten die Ähnlichkeiten zwischen dem typischen Erythema nodosum und dem Jodexanthem von der Form dieser Affektion zu vermehren. Aus diesem Grunde halte ich die gemeinsame Betrachtung dieser beiden Beobachtungen für nicht unangebracht.

Aus der dermatologischen Abteilung des städt. Krankenhauses zu Dortmund.

Zur Frage der Blastomykose der Haut.

Von

Dr. med. **J. Fabry**, leitender Arzt der Abteilung. und Dr. med. **H. Kirsch**, Assistenzarzt der Abteilung.

(Hiezu Taf. XI u. XII.)

Die Frage, ob es eine Blastomykose der Haut, d. h. durch pathogene Hefen hervorgerufene Hauterkrankungen gibt, ist noch ziemlich neueren Datums. Die Publikationen stammen größtenteils von amerikanischen Autoren, während es das Verdienst Busses ist und nach ihm Buschkes, in Deutschland weitere Kreise für die Frage interessiert zu haben. Ehe wir auf unsere Beobachtung näher eingehen, wollen wir mit Rücksicht auf unseren Fall nur die wichtigsten uns besonders interessierenden Punkte kurz hervorheben, zumal sich im Archiv Band LXVIII und LXIX ein ausführliches Referat aus der allerletzten Zeit findet.

Schon früher war von einzelnen Forschern darauf aufmerksam gemacht und auch experimentell nachgewiesen worden, daß Hefen den tierischen Organismus schädigen und den Tod des mit ihnen infizierten Individuums herbeiführen können. Über die Stellung der Hefen, resp. der Pilze im Naturreiche wollen wir hinweggehen, zumal darüber die Ansichten noch weit auseinander gehen, ebenso über ihr Wachstum, ihre Fortpflanzung und ihren Nachweis in den Geweben. Als schädigende Ursache sind Hefen von den verschiedensten Autoren bei mannigfachen Krankheitsbildern gefunden worden, so im Körperinnern, auf der Haut und den Schleimhäuten.

Sehen wir uns nun zunächst an, welcher Art die Krankheitserscheinungen sind, die durch Hefen hervorgerufen werden. Bei Pferden und Rindern finden sich solche in Form von Knoten, Geschwüren, Lymphdrüsenschwellungen, ohne daß sie im allgemeinen auf innere Organe übergehen. Die Knoten zeigen vielfach Neigung zur Erweichung und die Erweichungsflüssigkeit stellt eine zähe, gelblichbräunliche Masse dar. In vielen Fällen heilt die Krankheit, oft auch gehen die Tiere an Entkräftung zu Grunde. Daß die Erreger dieses Krankheitsbildes mit großer Wahrscheinlichkeit Hefen sind, geht daraus hervor, daß sich mit Kulturen, die aus solchen Herden gezüchtet waren, bei Tieren derselben Spezies analoge Affektionen hervorrufen ließen; auf andere Tierarten übertragen, verliefen die Versuche resultatlos. Histologisch fand sich hochgradige Infiltration des erkrankten Gewebes mit reichlicher Einlagerung von Hefen.

Bei der Blastomykose des Menschen unterscheidet Buschke zwei große Gruppen. Die erste sind die wirklichen Hefeinfektionskrankheiten, von Busse „Saccharomykosis" genannt. Dieser fand in einem Krankheitsherde der Tibia als Krankheitserreger Hefen und bei demselben Patienten ließen sich auch solche aus Hautulzerationen des Gesichtes nachweisen. Das klinische Krankheitsbild war ein ähnliches wie bei unserm später zu schildernden Falle, wenigstens so weit die äußerlichen Krankheitssymptome in Frage kommen, und soll darum kurz hervorgehoben werden. Ein an der Tibia sich bildender, fluktuierender Abszeß wurde eröffnet und es entleerte sich eine bräunliche Flüssigkeit, in der Hefen nachgewiesen wurden. Neue Ulzerationen an anderen Körperstellen entwickelten sich, wurden größer, verheilten teils und die Patientin ging unter zunehmender Entkräftung zu Grunde. Bei der Sektion fanden sich metastatische Herde in fast allen inneren Organen und überall ließen sich Hefen nachweisen. Ein zweiter Fall wurde von Curtis beschrieben, äußerlich derselbe Befund, Exitus nach einem Jahre. Weitere Fälle mit ähnlichen Symptomen und Krankheitsverlauf sind noch verschiedentlich veröffentlicht worden. Histologisch handelt es sich in den meisten Fällen um regelloses Wachstum der Hefen im Gewebe, teils mit hochgradigen entzündlichen Reaktionserscheinungen, hin und wieder mit Riesenzellenbildung im Gewebe.

Eine größere Bedeutung ist wohl der zweiten Krankheitsgruppe beizulegen, die namentlich von den Amerikanern beschrieben und als „Oidium Mykose" der Haut geschildert worden ist. Ob es sich dabei wirklich um Oidien als Krankheitserreger, oder um eine den Schimmelpilzen nahestehende

Mikroorganismenart handelt, ist noch nicht entschieden. Der erste Fall dieser Art wurde von Gilchrist untersucht, dem ein von Duhring excidiertes Hautstückchen zur Verfügung stand. Dasselbe rührte von einer Hautaffektion her, die ein der Tuberculosis cutis verrucosa ähnliches Aussehen hatte. Hier fand Gilchrist Gebilde, die er als Hefen erkannte. Die nun folgenden Beobachtungen stammen fast ausschließlich von Amerikanern, und wenn auch eine Reihe von den veröffentlichten Fällen einer strengen Kritik nicht standhalten können, so bleiben doch noch genug übrig, um sie als Grundlage für die Schilderung der Oidium-Mykose zu benutzen. Auf die Darstellung des klinischen Befundes will ich nicht näher eingehen, doch zeigen die meisten Fälle das der Hautblastomykose eigentümliche Bild. Bei einem der Fälle, die Buschke anführt, hebt er hervor, daß unter Jodkalibehandlung eine auffallende Besserung erzielt wurde und schließt hieraus eine gewisse Beziehung zur Aktinomykose. Wir wollen hier vorwegnehmen, daß auch die vielfach empfohlene Jodkalitherapie nicht im stande ist, die Krankheit sonderlich günstig zu beeinflussen, falls sie sich schon in vorgeschrittenem Stadium befindet. Heilungen einzelner Herde beobachtet man während des ganzen Verlaufes der Erkrankung; man kann aber durch keines der gebräuchlichen Heilmittel verhindern, daß nicht immer wieder an allen möglichen Stellen sich neue Krankheitsherde bilden.

Der histologische Befund war in manchen Fällen übereinstimmend: starke Epithelwucherung, miliare Abszesse im Epithel und in der Cutis, teils mit Riesenzellenbildung, Hefen innerhalb der Abszesse und auch frei im Gewebe.

Die Beobachtungen haben ergeben, daß sich das Krankheitsgift auf der Haut ansiedelt, dort sich vorab lokalisiert und, wenn es auch beim Beginn der Erkrankung keine einheitlichen Erscheinungen macht, so ist doch der weitere Verlauf ein ganz typischer und in allen Fällen genau der gleiche. Je nach dem Stadium, in dem sich die Krankheit befindet, oder auch der Lokalisation, kommen differential diagnostisch noch verschiedene andere Krankheitsbilder in Frage, wie Tuberculosis cutis verrucosa, Acne abscedens, Lues, welche sich aber leicht schon klinisch bei weiterer Beobachtung ausschließen lassen. Die Entwicklung des Leidens ist in allen Fällen eine außerordentlich chronische. Anfangs ist das Allgemeinbefinden der Patienten ein gutes, doch führt es bei der Weiterausbreitung langsam zu schweren Störungen, Fieber und Kachexie, auch ohne daß innere Organe befallen sind, namentlich wenn in vorgeschrittenem Stadium ein großer Teil der Haut erkrankt ist. Spontane Heilungen einzelner Herde kommen vor;

manche heilen nach Inzisionen, desinfizierenden Verbänden, doch ist eine vollkommene Heilung noch nicht beobachtet worden.

Der Unterschied, der sich bei der Blastomykose und der Oidiummykose in Bezug auf die Parasiten ergeben hat, ist nach Buschke folgender: Bei der ersten Abteilung finden sich in jedem Schnitte unzählige Hefen, bei der anderen Form dagegen nur äußerst spärlich, und zwar einzeln oder paarweise, manchmal in Sprossung, fast immer kreisrund, hie und da ein kernhaltiges Gebilde aufweisend. Frei im Epithel finden sich anscheinend keine. Daß die Hefen wirklich die Ursache der Erkrankung sind, und es sich nicht um zufälliges Zusammentreffen mit z. B. bestehender Hauttuberkulose handelt, wie vielfach angenommen wurde, ist wohl unzweifelhaft.

Wie bereits hervorgehoben, bildet die Haut das hauptsächlichste und primäre Lokalisationsorgan der Erkrankung, und letztere bleibt auch in den meisten Fällen darauf beschränkt, wenigstens während der längsten Dauer der Erkrankung. Im späteren Stadium scheinen die Krankheitserreger auf dem Wege der Lymphbahnen die inneren Organe, Lunge, Niere, Periost, Zentralnervensystem in Mitleidenschaft zu ziehen und dann den Exitus herbeizuführen, der unter zunehmender Anämie und Kachexie eintritt. Bei den äußeren klinischen Krankheitserscheinungen, wie sie durch Hefen resp. Oidien einerseits und durch die andere nicht sicher erkannte Mikroorganismengruppe, von der nicht mit Bestimmtheit festgestellt ist, ob sie zu den Oidien oder Schimmelpilzen gehört, glaubt Buschke markante Unterschiede feststellen zu können. Bei der ersten handelt es sich „um akneähnliche Infiltrate, welche ulzerieren und zu flachen und tieferen Geschwüren führen, die ein meist glasiges, mit Krümeln untermengtes, mitunter auch eiterähnliches Sekret absondern, oder es entstehen Tumoren in der Haut, die dann ulzerieren und zu ähnlichen Geschwüren die Veranlassung geben. Ganz ähnliche tumorenartige Infiltrationen entstehen in den benachbarten Lymphdrüsen, die ebenfalls ulzerieren können". Ganz verschieden davon das Bild der anderen Krankheitsgruppe. „Diffuse Infiltrationen der Haut, an deren Oberfläche es zu kleineren und größeren papillären Effloreszenzen kommt, zwischen welchen kleine Abszesse eingesprengt sind. Das ganze ist von einem infiltrierten weichen Rand umgeben, welcher die progrediente Zone der Hautaffektion darstellt. Die Affektion kann zentralwärts abheilen und an der Peripherie weiter schreiten. Das Sekret der Ulzerationen scheint eine gewisse Ähnlichkeit mit demjenigen der vorher geschilderten Hautveränderung zu besitzen resp. mehr eitrig zu sein." Bei der Form, wie sie Curtis beschreibt,

hat das Gewebe auf dem Schnitt eine sulzige oder myxosarkomartige Beschaffenheit. Histologisch ergibt sich eine diffuse intensive Infiltration des Gewebes mit Hefen ohne oder mit geringen entzündlichen Reaktionserscheinungen; letztere sind wesentlich stärker an den Stellen, wo sich keine Hefen vorfinden. Es handelt sich also um eine Mykose mit geringeren oder stärkeren einfachen Entzündungserscheinungen. Bei der anderen Gruppe ist das Bemerkenswerteste die hochgradige Wucherung des Epithels, das sich in langen Zapfen in die Tiefe erstreckt und überall stark verbreitert ist. Der markanteste Unterschied der beiden Gruppen aber ist der, daß sich bei der eigentlichen Blastomykose fast überall große Mengen von Hefen vorfinden, während dies bei der anderen Gruppe nur spärlich der Fall ist und stellenweise überhaupt sich keine finden lassen.

Die Eingangspforte des Krankheitsgiftes ist die Haut, experimentell durch Tierversuche nachgewiesen. Eine Möglichkeit der Infektion von den Schleimhäuten der Luftwege und des Darmes muß auch zugegeben werden. Man hat dann versucht, aus der großen Reihe der verschiedenen Hefenarten die herauszufinden, welche für den Organismus pathogen sind, und es sind Angaben darüber und Versuche an Tieren von den verschiedensten Autoren gemacht worden mit teilweise sich deckenden aber auch mit sich widersprechenden Resultaten.

Des weiteren hat man noch die Hefefrage auf eine Reihe von anderen Krankheiten hinüber spielen wollen und sie in Verbindung gebracht mit Syphilis, Molluscum contagiosum und Acne keloid, ohne daß es gelungen ist, bei diesen Erkrankungen den Beweis zu erbringen, daß bei ihnen die Hefen eine ätiologische Bedeutung haben. Bei malignen Tumoren ist die Sache noch zweifelhafter nach den bisherigen Untersuchungen, so beim Carcinom.

Anm.: Bekantlich ist neuerdings noch eigentlich von fast sämtlichen deutschen pathologischen Anatomen (Orth, Ribbert, Ziegler, Marchand) die Frage, ob bei Carcinomen Parasiten tierischer oder pflanzlicher Natur in Frage kommen können, in negativem Sinne entschieden worden. Auch über die Pagetsche Erkrankung sind die Akten noch nicht geschlossen; noch nicht einmal darüber herrscht Übereinstimmung bei Klinikern und pathologischen Anatomen, ob diese seltene Affektion eine Krankheit sui generis ist und die carcinomatöse Entartung lediglich eine sekundäre.

Das wären aus Buschkes Referat die wesentlichsten Tatsachen, die für unseren Fall in Frage kämen.

Dann berichtet Löwenbach über vier Fälle von Blastomykose auf dem VIII. Kongreß der Deutschen dermatologischen

Gesellschaft in Serajewo. Er bespricht einen Fall, bei dem Anfangs „Lupus papillaris“ diagnostiziert war, bei dem Oppenheim später hefeartige Gebilde in allen Arten der Sprossung und des Wachstums vorfand. Die Blastomyceten fanden sich in intrakornealen miliaren Abszessen und in der Zellinfiltration der Cutis (Färbung nach der Waelschschen Modifikation der Gram-Weigertschen Methode). Tierexperiment, Kultur- und Autoinokulationsversuche verliefen negativ. Der Fall heilte, nachdem in 4 Wochen 200 Gramm Jodkali gegeben worden waren. Professor Hyde und Curlett, die den Patienten sahen, bestätigen die Diagnose. Noch ein anderer Fall wurde an der Klinik von Neumann beobachtet. Ein weiterer wird von Brandweiner beschrieben, bei dem gleichfalls Kulturen und Tierexperimente resultatlos verliefen. Hefen fanden sich in Ausstrichpräparaten, die aus intakten pustulösen Primäreffloreszenzen hergestellt wurden. Der histologische Befund in Schnitten war analog anderweitigen Beobachtungen. Verfasser spricht dann noch über das differential-diagnostische Verhalten der Blastomykose zur Folliculitis exulcerans serpiginosa nasi. (Kaposi.) Diese Fälle aus den Wiener Kliniken können vielleicht vorläufig als ein besonderer Typus festgehalten werden, weil es sich um ganz umschriebene, im Gesicht lokalisierte und gutartig verlaufende Hauterkrankungen handelt.

Dubreuilh berichtete auf dem letzten internationalen Dermatologenkongreß über einen von ihm beobachteten Fall von Blastomykose, den zweiten in Frankreich. Es handelt sich um einen 60jährigen Patienten, der im Februar 1904 mit einer Ulzeration am Rücken der rechten Hand zu ihm kam, welche er erst als Tuberculosis verrucosa cutis diagnostizierte. In dem exstirpierten Stück fand er zahlreiche Hefen. Er hält es bei seiner Beobachtung für wichtig, daß die Pilze sich durch Spaltung und nicht durch Sprossung vermehren; so will er alle Arten der Teilung gesehen haben und nur ein einziges Mal Sprossung; sein Fall scheint ihm ferner bemerkenswert durch den Reichtum und die große Entwicklung an Riesenzellen und den Sitz der Pilze, die hauptsächlich in Riesenzellen eingeschlossen waren. In der Diskussion stieß die Auffassung D's. vielfach auf Widerspruch, sowohl wegen der klinischen wie ätiologischen Bedeutung.

Außer diesen letztgenannten sind in der gesamten Literatur 45 Fälle von Blastomykose erwähnt; 2 in Europa, nämlich die Anfangs angeführten von Busse-Buschke und der von Curtis (Lille), die allgemein an Infektion mit Hefen zu Grunde gingen. Die übrigen 43 stammen aus Amerika, 5 davon verliefen letal. In 20 Fällen blieben Züchtung und Tierexperiment ohne Resultat, doch fanden sich Pilze konstant in Ausstrichpräparat und Schnitt. Der Fall von Dubreuilh wäre der

dritte in Europa, unserer der vierte Fall von universeller Blastomykose der Haut in Europa, der zweite in Deutschland.

Eines geht aus der Literatur mit Gewißheit hervor, daß die Blastomykose der Haut in Deutschland resp. in Europa eine äußerst seltene Erkrankung ist, auch aus Amerika sind für die Länge der Zeit noch relativ wenige Mitteilungen gemacht worden, wenngleich die Blastomykose dort häufiger vorzukommen scheint. Jedenfalls muß es wünschenswert erscheinen, alle Fälle von Blastomykose der Haut mitzuteilen, schon wegen der großen Seltenheit der Erkrankung, dann aber auch, weil verschiedene Typen derselben vorzukommen scheinen. So lassen sich heute wohl schon die Fälle von dem Typus der Folliculitis exulcerans nasi (Kaposi) abtrennen, beispielsweise von demjenigen, wie er in klassischer Weise bei unserem Falle sich darbietet, schon wegen der typischen Lokalisation und Benignität der ersten Gruppe, während bei der anderen mehr über den ganzen Körper verbreiteten Art der Erkrankung die Prognose durchaus infaust ist.

Krankenbericht.

Anamnese: Leonh. Hamacher, 35 J. alt, Berginvalide. Der Vater des Patienten ist an einer Lungenentzündung gestorben, die Mutter an Magenkrebs. Seine Geschwister sind angeblich alle gesund und Patient erinnert sich keiner seinem Leiden ähnlichen Erkrankung in seiner Familie. Er selbst ist immer gesund gewesen, bis sich vor ungefähr 7 Jahren zuerst am Rücken einige Geschwülste bildeten, die teilweise vereiterten und von dem behandelnden Arzte inzidiert wurden; einzelne heilten ab, andere vergrößerten sich und entleerten eine eiterähnliche Masse. Im Laufe der folgenden Jahre bildeten sich immer mehr neue Knoten und Geschwülste und Patient sah sich gezwungen, verschiedentlich Krankenhausbehandlung in Anspruch zu nehmen, zuletzt vom 9. November 1903 bis 25. Mai 1904 im Elisabethkrankenhaus in Bochum (Dr. Bardenheuer), wo die Geschwülste incidiert und zum Teil ausgekratzt wurden. Sein Zustand besserte sich aber nicht, sondern verschlimmerte sich nach seiner Entlassung ganz bedeutend. Am 29. September 1904 kam der Kranke zur Aufnahme in die Hautabteilung des städtischen Luisenhospitals in Dortmund.

Status: Patient ist von mittlerer Körpergröße, kräftiger Figur und bei seiner Aufnahme in leidlich gutem Ernährungszustand. Er fühlt sich jedoch sehr elend und matt, seine Gesichtsfarbe ist grau und anämisch. Lunge ohne Besonderheiten, Herz in normalen Grenzen, Töne rein und regelmäßig, Leber nicht vergrößert. Urin frei von Albumen und Saccharum. Sensibilität und Reflexe erhalten.

Am Körper des Patienten ist der Rücken und die Gesäßgegend am meisten von der Erkrankung befallen. (Siehe Photogramm.) An verschiedenen Stellen finden sich mehr oder minder ausgedehnte Narben, teils weiß, teils stärker pigmentiert; über Gesicht und Rücken, besonders dessen oberen Teil zahlreiche Komedonen, teils in Grüppchen zusammenstehend, am Nacken einige erbsengroße Milien. Die Haut fühlt sich allenthalben glatt und fettig an und läßt sich leicht in hohen Falten abheben. An der Nacken-Haargrenze ist in einer Ausdehnung von 10 *cm* Länge und 8 *cm* Breite eine unregelmäßige, knotige Geschwust, auf Druck schmerzhaft und an verschiedenen Stellen Eiter entleerend. Ähnliche Geschwülste finden sich in allen Größen über den ganzen Rücken, am Skrotum, Brust, Armen und Beinen, wie das Photogramm wiedergibt, in großer Zahl und manche Tumoren von recht großer Ausdehnung. Einzelne haben ein skrofulodermartiges Aussehen, andere sehen der Tuberculosis verrucosa cutis ähnlich, wieder andere sind ulzeriert oder bilden schwammige Tumoren mit intaktem Hautüberzug; auch ist eine gewisse Ähnlichkeit mit Hautgummen unverkennbar, jedoch pflegen diese tiefer in der Cutis lokalisiert zu sein. Außerdem finden sich noch am rechten Arm und Schulterblatt zwei wallnußgroße Atherome, schon früher sollen mehrere Grützebeutel vereitert und dadurch geschwunden sein. Die erste Diagnose lautete „Acne abscedens".

Da sich Patient äußerst elend fühlt, wird von einem operativen Eingriff vorläufig abgesehen, er bekommt feuchte Umschläge und roborierende Diät. Nachdem er sich etwas erholt, werden am 5./X. 1904 in Narkose sämtliche Abszesse und Tumoren eröffnet, die Geschwülste teils vollständig abgetragen, die Atherome ausgeschält und am Rücken eine größere Stelle zur mikroskopischen Untersuchung mit dem Messer exstirpiert. Patient fiebert in den nächsten Tagen ziemlich stark und hat fortwährendes Erbrechen. Dann erholt er sich allmählich wieder und Anfang November sind fast alle in Angriff genommenen Stellen schön verheilt bis auf eine große ulzerierende am rechten Glutaeus. An der Brust, am Knie und zwischen den Schulterblättern bilden sich neue Tumoren, die eröffnet werden und eine eitrig sulzige Masse entleeren. Teils heilen diese Stellen ab, teils vergrößern sie sich am Rande, dazwischen bilden sich an den verschiedensten Stellen neue Krankheitsherde, teils einfache Pusteln, manche stärker entzündet, auch hie und da wieder größere mit Neigung zur Abszedierung. Therapie teils chirurgisch, dann Bäder, Salbenverbände innerlich Jodkali und Jodipin. Anfangs Dezember werden nochmals alle Stellen mit dem Paquelin auskautherisiert, ebenfalls ohne nennenswerten Erfolg. Überall entstehen wieder neue Krankheitsherde. Dazu fühlt sich Patient äußerst elend, er ist stark abgemagert und hat eine aschgraue Gesichtsfarbe. In letzter Zeit sind wieder große Dosen Jodipin verabreicht worden. Augenblicklich (Ende Mai) haben sich an den unteren Extremitäten neue dicke Geschwülste gebildet, die leicht fluktuieren und eine braune oder auch bläuliche Verfärbung zeigen. Es ist wohl erklärlich, daß durch die

Eiterung der zahlreichen großen Geschwülste und Geschwüre die Kräfte des Patienten stark angegriffen werden.

Daß es sich nach dem klinischen Bilde um die als Blastomykose der Haut beschriebene Affektion handelt, ist wohl unzweifelhaft, doch wurde die Diagnose erst gestellt nach dem histologischen Ergebnis. Wir kommen darauf noch zurück.

Der Patient wurde Herbst 1904 in der Sitzung des rheinisch-westfälischen Dermatologen von Dr. Fabry demonstriert nebst den mikroskopischen Präparaten und den von ihm in den Schnitten nachgewiesenen Hefen.

Mikroskopische Untersuchung.

Es wurde ein skrofulodermartiger, schwammiger Tumor vom Rücken bis ins Gesunde mit dem Messer exstirpiert und zwar bis ins subkutane Gewebe hineinreichend und in der Fläche bis ins Gesunde. Der ovaläre Tumor wurde halbiert und die Hälfte in 2 Blöcke *a* und *b* zerlegt, in bekannter Weise gehärtet und in Paraffin eingebettet.

Es lag uns daran, die anatomischen Verhältnisse im Zentrum der Geschwulst und am Übergange in die gesunde Haut zu studieren. Wegen der klinischen Erscheinungen wollten wir besonders das Verhalten der Talgdrüsen resp. Schweißdrüsen erforschen und deshalb wurden beide Geschwulstteile in Serien zerlegt. Die Schnittdicke schwankt zwischen 6 und 12 μ. Es gelang fast ununterbrochene Serien zu erzielen. Gefärbt wurde mit Alaunhämatoxylin, nach Gieson mit Hämalaunvorfärbung, auf elastische Fasern nach Taenzer und Weigert mit Lithionkarmin-Vorfärbung, auf Mastzellen mit Dahliakarmin, nach Pappenheim.

In einer Serie von etwa 60 Schnitten, dem oberen Tumor *a* entnommen, gelang schon bei einfacher Hämatoxylinfärbung, dann aber noch schöner und übersichtlicher bei Färbung nach Pappenheim, die Feststellung einer Delle in der Epidermis, anscheinend und, wie die weitere Untersuchung der Serie bestätigte, ganz in der Nähe eines Talgdrüsenausführungsganges gelegen. Die Delle trat an und für sich auch durch die Färbung bei Hämatoxylin dunkler wie die Gewebsfärbung, bei Pappenheim sehr schön blau kontrastierend zu den rotgefärbten Schnitten deutlich als etwas besonderes hervor. Sie bestand aus Detritus von Epithel, Leukocyten und dazwischen fanden sich bei Untersuchung mit stärkeren Systemen typische Hefezellen. (Siehe Abbildung.)

Wir müssen an unserer schon früher geäußerten Auffassung festhalten, daß die Färbung mit Alaunhämatoxylin sehr wohl in der Lage ist, Hefen zur Darstellung zu bringen. Buschke vertritt einen anderen Standpunkt. Auch in diesem Falle habe ich gerade in einem Hämatoxylinschnitt die Hefen zuerst gesehen und als solche erkannt. (Fabry.)

In allen Schnitten dieser Serie war der Befund im großen und ganzen derselbe. Es handelte sich also um eine rundliche Einsenkung (Delle) in der Epidermis und in dieser hatten sich die Hefen eingenistet.

Zunächst möge der histologische Befund mitgeteilt werden nach v. Gieson-Präparaten mit Hämalaunverfärbung und Orangenachfärbung. Die Epithelpapillen sind in allen Schichten, vor allem aber im Rete gewuchert, jedoch an keiner Stelle atypisch. Es findet sich nur eine allgemeine Verbreiterung des Rete, nirgendwo Gabelung der Papillen. Die Grenzpapillen der Cutisinfiltrate sind mechanisch in die Länge gezogen; besonders findet sich die Epithelhypertrophie an den Talgdrüsenausführungsgängen, deren Epithel stark gewuchert ist. Die Talgdrüsenausführungsgänge sind vielfach durch Sekretstauung stark erweitert. Da wo die Epithelhypertrophie am stärksten ausgebildet ist, also an den Talgdrüsenausführungsgängen, finden sich auch viele gequollene Epithelien mit kleinem randständigen oder zentralen Kern ganz aufgehellt, also Degenerationserscheinungen.

Die wesentlichsten Veränderungen liegen in der Cutis, wo sich große Herde von Lympho- und Leukocyten-Infiltration finden, an manchen Stellen mit zahlreichen typischen Riesenzellen. Die Infiltration ist eine herdweise, reicht bis dicht an die Basalschichte und nach unten bis an das subkutane Gewebe; sie findet sich vielfach anschließend an die Talgdrüsenausführungsgänge. Manche Talgdrüsen bilden das Zentrum der Abszesse, manche sind cystisch erweitert, andere kaum verändert.

Die elastischen Elemente der Cutis und Subcutis sind allenthalben vollständig in ihrer anatomischen Anordnung zerstört und nur in Rudimenten nachweisbar. (Tänzer, Weigert.)

Die Schweißdrüsen zeigen nur Veränderungen sekundärer Natur, d. h. es findet sich da, wo sie in die Abszedierung mit hineingezogen sind, stellenweise Wucherung des Endothels, aber keine eigentlich periglanduläre Bindegewebswucherung. Die Gefäße der Cutis sind in den Abszessen erweitert und mit Blut gefüllt. Die glatte Muskulatur der Haut ist an vielen Stellen der Schnitte in breiten Streifen gut nachzuweisen (van Gieson), jedoch sind die Fasern vielfach in

ihrem Zusammenhange gelockert und die Stäbchenkerne haben den Farbstoff teilweise nicht gut angenommen.

Also wir resumieren den wesentlichsten pathologisch-anatomischen Befund als Abszesse der Cutis im Zusammenhang oder ausgehend von den Talgdrüsen der Haut.

Welche Beziehungen haben zu diesen Erscheinungen die von uns nachgewiesenen Hefen?

Wir haben bereits hervorgehoben, daß die Hefen zuerst in der oben beschriebenen Delle gefunden wurden; auch hat sich bei uns, wie bei anderen Autoren die Färbung der Schnitte nach Pappenheim als gut und schnell zum Ziele führend bewährt. Es genügt Färbung von wenigen Minuten unter Anwärmen, Entfärbung in Wasser, Spiritus, Xylol; die Entfärbung darf nicht zu stark sein. Es erscheinen dann die Epidermis und die bindegewebigen Zellen rot, letztere dunkelrot, besonders die Lympho- und Leukocyten; im Kontrast dazu erscheinen die Detritusmassen mit den Hefen schön blau gefärbt.

Die Hefen sind viel kleiner wie Lympho- oder Leukocyten, zeigen scharfe Kontur, in der Mitte oft ein kleines Pünktchen und liegen charakteristisch vielfach zu zweien, vieren und zu mehreren in Sprossung zusammen.

In Serienschnitten läßt sich die Fortsetzung der Delle bis tief in den erweiterten Ausführungsgang des erweiterten Comedo verfolgen und auch dort finden sich die Hefen. Schwieriger ist der Nachweis der Hefen im Gewebe der Cutis selbst, aber sie finden sich auch hier.

Also scheinen nach unsern Beobachtungen die Lieblingsstelle für die Hefeninvasion die Comedonen zu sein, in welche sie wie im Reagensrohre herunterwachsen und nun eine stark entzündliche Reaktion des periglandulären Bindegewebes bis zur Abszedierung veranlassen.

Sind nun die Hefen nicht ein zufälliger Befund? Bekanntlich hat man bei Acne abscedens verschiedentlich Hefen

nachgewiesen. Wir glauben aber nicht, daß in unserem Falle von einem zufälligen Befunde gesprochen werden kann, wenn wir auch heute die Beweise für unsere Behauptung nicht ganz erbringen können. Bei der klinischen Betrachtung des Falles standen wir zunächst vollständig vor einem Rätsel, da wir etwas ähnliches im Gesamtbilde noch nicht gesehen hatten; erst die Untersuchung des excidierten Stückes und der Nachweis der Hefen in den Schnitten brachte uns auf die Diagnose „Blastomykosis der Haut". Wir fanden nun, daß sich bei unserem Falle in klassischer Weise alle die klinischen Symptome darboten, wie sie beispielsweise nach der Schilderung von Buschke in Lessers Enzyklopädie beschrieben sind.

In den Schnitten gelang uns der Nachweis der Hefen sehr bald; dennoch können wir nach unseren Untersuchungen nicht behaupten, daß die Hefen allenthalben sich zahlreich fanden, denn es gelang uns niemals, bei sehr zahlreichen Deckglaspräparaten im Sekret von Comedonen, sowie von Pusteln, kleineren und größeren Abszessen Hefen nachzuweisen und gleichfalls schlugen alle Versuche, aus demselben Sekret sowie aus Gewebspartikelchen der krankhaften Tumoren Reinkulturen zu gewinnen, fehl. (Dr. Steinhaus, Bakteriologisches Laboratorium der Stadt Dortmund.) Diese Untersuchungen sollen noch fortgesetzt werden.

Wir müssen es uns aus dem Grunde vorläufig versagen, weitgehende Schlüsse aus unserer Beobachtung zu ziehen.

Die klinischen Symptome lassen sich in ihren verschiedenen Abstufungen teils als akneähnliche Pusteln und kleinere Abszesse deuten, die größeren Tumoren erinnern an Gummata, oder auch wieder mehr an Skrofulodermen und endlich machen einzelne Autoren wegen der starken Erhebung über die gesunde Haut auf die Ähnlichkeit mit der Tuberculosis verrucosa cutis aufmerksam. Gerade letzteres haben wir am wenigsten herauslesen können. Sehr charakteristisch ist die schwammige Konsistenz der

Tumoren, sowie das nicht ausgesprochen eitrige, sondern mehr hell-sulzige Sekret.

Das Krankheitsbild in seiner Gesamtheit ist klinisch schon so merkwürdig, daß jeder, der unsern Fall gesehen hat, sofort zugab, daß eine eigenartige, mit keiner der bekannten Hauterkrankungen sich deckende Dermatose vorliege.

Auch die Prognose scheint, wie in der Literatur angegeben wird, nach unserer Beobachtung durchaus als infaust zu bezeichnen zu sein. Trotz allen therapeutischen Bemühungen, vielen operativen Eingriffen haben die Hauterscheinungen an Umfang entschieden zugenommen. Der Patient ist sehr elend geworden sowohl durch den starken Säfteverlust, als auch weil die riesige Ausdehnung der Geschwülste und Ulzera ihm jede Stellung sowohl im Liegen wie im Sitzen zur Qual macht. Auch das Allgemeinbefinden und der Appetit haben sehr gelitten. Fieber ist nur vorübergehend nach operativen Eingriffen aufgetreten.

Wir glauben nach alledem die Prognose als valde mala bezeichnen zu müssen und sind der Überzeugung, daß in nicht allzuferner Zeit infolge zunehmenden Marasmus oder hinzutretender Komplikationen der Exitus eintreten wird.

Der Kranke befindet sich noch auf unserer Abteilung und wir werden wohl demnächst mehr über den Fall berichten können. Anfang August 1905 ist der Zustand noch im Großen und Ganzen derselbe. Patient befindet sich demnach bereits 2 Jahre wegen seines Leidens in klinischer Behandlung, leider ohne den geringsten Erfolg, im Gegenteil wird der Zustand immer trauriger und hoffnungsloser.

Literatur.

Buschke. Siehe Band LXVIII und LXIX des Archivs für Dermatologie und Syphilis. Referat. (Literatur daselbst angegeben.)

Löwenbach. Archiv für Derm. und Syph. Band LXXII, 2. Heft.

Brandweiner. Zur Frage der Blastomykose der Haut und ihre Beziehungen zur Folliculitis exulcerans serpiginosa nasi (Kaposi). Archiv, Band LXX, 1. Heft.

Dubreuilh. De la Blastomycose cutanée. V. internationaler Dermatologenkongreß. Dort auch Diskussion: Unna, Oppenheim, J. Nevins Hyde, Buschke, Neuberger, Šamberger.

Erklärung der Abbildungen auf Taf. XI u. XII.

Fig. 1. Photogramm der Rückseite, aufgenommen am 10./VII. 1905.

Fig. 2. Übersichtsbild. Färbung nach Pappenheim. *a* Delle mit Hefen, *b* Comedo, *c* Cutis-Abszesse. (Lympho- und Leukocyten.)

Fig. 3. Färbung nach Pappenheim. Hefen bei stärkerer Vergrößerung. Die Zeichnungen wurden von Dr. Kirsch mit dem Abbéschen Zeichenapparat ausgefertigt.

Über Piedra nostras.

Von

Priv.-Doz. Dr. **Ludwig Waelsch** in Prag

und

Dr. **Emanuel Freund** in Triest.

Im Folgenden soll über einen Fall von Piedra berichtet werden, der in Triest zur Beobachtung kam. Der Träger der Affektion war ein Polizist, welcher schon seit längerer Zeit — wie lange wußte er nicht anzugeben — das Auftreten harter Knötchen an seinen Schnurrbarthaaren beobachtete. Dabei zeigten die Schnurrbarthaare an Stelle der Knötchen keine Brüchigkeit und behielten die ganze Zeit über ihre ursprüngliche Länge bei. Die Ursache der Erkrankung war dem Pat. unbekannt. Er möchte ihr Auftreten in Verbindung bringen mit der Verwendung einer Schnurrbartbinde und vorherigem Befeuchten des Bartes mit einem Bindenwasser.

In seinem dichten Schnurrbart fanden sich beiderseits mehrere lange blonde Spitzenhaare, welche in ihrem Verlaufe kleine bräunliche, bis mohnkorngroße, mäßig harte, kugelige Auflagerungen aufwiesen, welche vom Haare in der Mitte durchbohrt werden, es also allseits umgeben. Außerdem fanden sich etwas längere, die Haare umschließende Scheiden, welche wie gehackte Perlen en miniature auf dem Haare aufgefädelt, ihm sehr fest anhaften. Dort, wo die letzteren dicht aneinander gereiht sind und durch Einkerbungen von einander getrennt sind, erinnern die Haare in ihrem Aussehen förmlich an einen Käferfühler. Die harten Massen haften, wie schon er-

wähnt, dem Haare ungemein fest an und es gelingt nur schwer, dieselben mit einem Messer von ihm abzuschaben. Die Haut der Oberlippe ist vollkommen normal.

Die Untersuchung dieser Massen in 33% Kalilauge ergibt, daß sie ausschließlich aus Pilzen u. z. überwiegend aus ovalen, stark glänzenden Sporen von sehr wechselnder Größe (ihre Länge beträgt 8—10 μ, ihre Breite 4—8 μ) bestehen, welche mosaikartig aneinander gelagert sich gegenseitig abplatten, fazettieren und nur an den Randpartien der Auflagerungen, auch hie und da an den makroskopisch scheinbar gesunden Haarpartien kurze, gegliederte Pilzfäden erkennen lassen, welche an manchen Stellen sich vielfach überkreuzend, ein lockeres Maschenwerk bilden. Mit Hilfe der Pilzfärbung, wie sie der eine von uns seinerzeit angegeben, gelang es sehr schöne Bilder zu erhalten, welche uns weitere Aufschlüsse gaben über die Lagerung der Pilze zum Haare. Es gelang nämlich mit der Färbung auch an von den kompakten Pilzmassen weit entfernten Stellen kleine Pilznester aufzudecken, die der Cuticula aufliegend, aus kleinen Sporenanhäufungen bestanden, von denen nach allen Seiten Mycelien ausstrahlen; ferner fanden sich an den Grenzen der dichten Pilzzylinder, sowie auch in der Nachbarschaft der erwähnten kleinen Herde mehr oder weniger zahlreiche Staphylokokkenkolonien.

Sehr schöne Bilder ergaben Querschnitte durch die erkrankten Haare. Es zeigte sich das Haar allseits umscheidet von einem breiten, aus Pilzelementen bestehenden Ring, der auf drei Seiten dem annähernd trapezförmigen Haarquerschnitt anlagert, an der vierten schmalen Parallelseite des Trapezes vom Haare weit abgehoben ist. Dieses Bild findet sich gegen die Mitte der scheidenförmigen Hülle zu. Je weiter man in den Schnitten gegen ihre Enden kommt, legt sich der Pilzrasen allmählich wieder vollkommen allerseits an; er hebt sich also gegen die Mitte der Pilzscheiden auf einer Seite allmählich vom Haare ab. Das Haar selbst ist vollkommen frei von Pilzen; sein Rasen schneidet an der Rindensubstanz in gerader Linie ab, dagegen ist die Cuticula des Haares an manchen Stellen reichlich von Pilzen durchsetzt.

Die Pilzscheide selbst zeigt auf den Querschnitten deutlich eine bandartige Zeichnung mit dunklen und hellen Streifen u. zw. liegt zunächst der Haarrinde ein tiefdunkelvioletter Streifen bestehend aus dicht aneinander gelagerten Sporen, darauf folgt eine schmale Zone von Sporen vermengt mit Mycelfäden, dann wieder ein schmaler Sporenstreifen, an den sich ein Mycelgeflecht anschließt; darauf folgt endlich ein Sporenband, das sich durch eine schmale ungefärbte Zone, in welche Sporen und Mycelfäden verschieden weit hineinreichen, nach außen abgrenzt. Derartige ungefärbte Partien finden sich in verschiedener Ausdehnung an mehreren Stellen des Kreisringes, als den sich der Pilzzylinder im Querschnitt darstellt, besonders in dem vorhererwähnten abgehobenen Teil zunächst dem Haare. Sie bestehen zum Teil aus abgestorbenen, die Färbung nicht mehr annehmenden Pilzelementen, zum Teil aus einer farblosen ziemlich gleichmäßigen Masse. Ob diese letztere dem protoplasmatischen Inhalt der Sporen entspricht, die nach Vuillemin durch die übrige wachsende Sporenmasse so verändert, geradezu zerdrückt werden, daß sie ihren Inhalt entleeren und eine Klebemasse bilden, welche die Elemente des Pilzzylinders zusammenhält, die Zwischenräume ausfüllt und ihn selbst fest an das Haar anklebt, müssen wir dahingestellt sein lassen. Eher möchten wir der Meinung Juhel-Renoys und Lyons beitreten, welche dieses Zusammenkleben der Pilzelemente und Ankleben des Pilzrasens an das Haar beziehen auf jene auch von uns noch später zu beschreibende eigentümliche klebrige Flüssigkeit, die wir an der Oberfläche älterer Kulturen auftreten sahen.

Der geschilderten bandförmigen Zeichnung des Pilzrasens begegnen wir auch beim Favusscutulum auf den Querschnitten als Ausdruck seiner Schichtung. Sie wird dort auf schubweise erfolgendes, lebhaftes Pilzwachstum bezogen, ein Erklärungsmodus, der auch hier zutreffen dürfte. Wir begegnen ferner auch beim Scutulum, besonders an dessen Randpartien, abgestorbenen Pilzmassen; beide Befunde sind also diesen natürlichen Reinkulturen der Oberhautpilze eigentümlich. Auch an den Querschnitten der Haare fanden wir Staphylokokkenhäufchen.

Die Züchtung der Pilze gelang ungemein leicht mit Hilfe des bekannten Král schen Verfahrens, und auch die von Plaut angegebene Methode der Herstellung von Insitukulturen zwischen sterilem Deckglas und Objektträger in einer feuchten Kammer, ergab ganz ausgezeichnete Resultate.

In der Plautschen Kammer traten schon nach 20 Stunden am Rande der dichten Masse, welche das Haar umscheidet, stark glänzende, ovale Sporen auf, so daß der dunkle Kontur dieser Masse wie mit einer einfachen Lage glänzender Perlen besetzt erschien. Daneben sah man auch kleine Perlenhäufchen oder kurze aus 4—5 ovalen Sporen bestehende Schnüre senkrecht oder schräg zur Verlaufsrichtung des Haares aus der Pilzmasse hervortreten. Ferner fanden sich auch längere ungegliederte Fäden mit seitlichen unten spitzen Winkeln abgehenden Zweigen. In den weiteren Stunden entwickelte sich dann an den Enden des kleinen Haarstümpfchens sowie auch an dessen Oberfläche, ferner außerhalb des kleinen Partikelchens zwischen Deckglas und Objektträger ein ungemein zartes Geflecht aus zumeist gegliederten, dichter verflochtenen Fäden, welche in ziemlich gestreckt verlaufende, nicht geteilte Fäden übergehen. Die Färbung deckte auch in diesen Kulturen das mehr oder weniger reichliche Vorhandensein von Staphylokokken auf.

Von diesen Insitukulturen sowie auch aus den nach Král hergestellten Agar-Verdünnungsplatten wurde nun auf die gebräuchlichen festen und flüssigen Nährböden geimpft. Die Kulturen ergaben folgendes Resultat:

Traubenzuckeragar bei 37°: Schon nach einer Woche hat sich ein ausgebreiteter Pilzrasen gebildet mit im Zentrum guirlandenförmig sich verschlingenden, ungefähr 2—3 *mm* hohen Erhebungen von graugelblichweißer Farbe. Auf diese zentrale Partie folgt eine ca. 1 *cm* breite dichte und feinst grauweiß bestaubte Zone und um diese herum ein ca. $^1/_2$ *cm* breiter, der Bestaubung entbehrender Ring, innerhalb dessen das Wachstum besonders stark in den Agar hinein stattfindet. Mit zunehmendem Alter der Kultur, nach 3—4 Wochen, verbreitert sich die zentrale gewulstete Partie und es schließt sich an sie ein glatter, ebenso wie die Wülste feucht glänzender Rasen an, der von seichten Furchen durchzogen wird. Am Grunde dieser Furchen tritt eine geringe Menge einer eigentümlichen, klebrigen Flüssigkeit auf, die bei zunehmendem Alter der Kultur die ganze Oberfläche überzieht. An das Zentrum schließt sich dann ein schmaler, weiß bestaubter Ring an, an diesen wiederum ein nicht bestaubter aus dicht verflochtenen Mycelien bestehender und an diesen eine aus locker verflochtenen Mycelien bestehende Randzone.

An anderen Kulturen fehlen die zentralen Wülste und man sieht im Zentrum eine kleine knopfförmige Erhebung oder eine mehr weniger stark weiß bestaubte Fläche. An wieder anderen Kulturen ist die Bestäubung fast des ganzen Rasens eine sehr intensive. Die Unterseite des Rasens ist gelb.

Auf nicht zuckerhältigem Agar ist das Wachstum ganz ähnlich, erfolgt nur etwas langsamer.

In dem Maße als der Agar austrocknet, erhalten die Randteile der Kulturen ein etwas anderes Aussehen. Es wird nämlich ihr Geflecht viel lockerer, die einzelnen Strahlen desselben sind viel länger, verlaufen gewellter und gewunden.

Überimpft man von ein und derselben Kultur auf die Mitte eines schrägen Agars und auf die dünne Spitze des Nährbodens, so erhält man ganz verschiedene Wachstumsformen: an der ersten Stelle das vorbeschriebene Bild des Wachstums auf Agar mit dichter Randzone der Hyphen, welche sich in den Nährboden einsenken, im letzteren Falle kleine knopfförmige, weiß bestaubte Erhebungen, umgeben von einem Strahlenkranz längerer locker verflochtener, gewellter Mycelien. Diese verschiedene Wachstumsform, welche ihre Ursache hat, in der größeren oder geringeren Trockenheit und rascheren Austrocknung des Nährbodens, kann man auch in ein und derselben Králschen Plattendose demonstrieren, indem man den in ihr befindlichen verflüssigten Nährboden über ihre beiden parallelen Wände laufen läßt, dann den Agar bis auf einen geringen Rest ausgießt und sie hierauf horizontal niederlegt. Man hat dann auf beiden Seiten eine dünne Nährbodenschichte. Wenn man darauf achtet, daß immer dieselbe Seite der Plattendose nach oben gerichtet bleibt, so ist diese durch das sich niederschlagende Kondenswasser immer etwas feuchter als die untere. Die nach der Überimpfung auf beide Flächen sich entwickelnden Kolonien ergeben dann die oben beschriebenen Verschiedenheiten des Bildes.

Gelatine-Stichkultur (Zimmertemperatur). Schon nach drei Tagen strahlen, makroskopisch deutlich sichtbar, von dem übertragenen Partikelchen kleine Mycelfäden aus, welche kranzförmig dasselbe umgeben und sich zu einem kleinen Rasen vergrößern, der im Zentrum eine kleine knopfförmige, schneeweiß bestaubte Erhebung aufweist. Längs des Einstichs langsames Wachstum mit in den Nährboden sich fortsetzenden kurzen strahlenförmigen Ausläufern. Im weiteren Verlaufe des Wachstums vergrößert sich der Rasen, faltet sich und senkt sich auch etwas in den Nährboden hinein. Hat er dann die ganze Oberfläche des Röhrchens überzogen, so kriechen Pilzmycelien an der Innenwand des Glases soweit sie noch mit einer dünnen Gelatineschicht überzogen ist, in Form feinster, locker verflochtenen Fäden in die Höhe. Auch das Wachstum längs des Stiches nimmt an Intensität langsam zu. Verflüssigung in 18—21 Tagen.

Bouillon. Bei 37° erfolgt das Wachstum ungemein rasch. Schon nach 48 Stunden hat sich an der Oberfläche ein dünner, weißer, ganz fein gefältelter Rasen gebildet, der auch in Form eines reifartigen, schneeweißen Beschlages auf ungefähr $^1/_2$ *cm* an der Innenwand des Röhrchens hinaufkriecht. Unterhalb desselben ist die Bouillon wolkig getrübt. Eine ebensolche Trübung besteht auch in der Kuppe der Eprouvette; deren Innenwand ist, soweit sie vom Nährboden gefüllt ist, allenthalben mit feinsten Körnchen beschlagen. Im weiteren Wachstum

verdichtet sich der oberflächliche Rasen, wird weiß bestaubt, und legt sich entsprechend seiner Oberflächenvergrößerung in grobe Falten. Auch der Bodensatz wird immer dichter. In der vierten Woche beginnt sich die Bouillon gelblich zu verfärben, von blaßgelb bis zitronengelb und auch die Unterfläche des Pilzrasens, sowie die längs der Glaswand in die Höhe gewucherten Rasenteile nehmen diese gelbe Farbe an.

Kartoffel bei 37°. Zehn Tage alte Kultur: schmutzig graugelber Rasen, unregelmäßig, aber scharf begrenzt, mit kleinen stecknadelspitz- bis stecknadelkopfgroßen Knötchen besetzt, welche schneeweiß bestaubt sind. Im Zentrum bildet der Rasen guirlandenförmige, seichte Erhebungen. Seine Randteile sind etwas lichter gelblich gefärbt, feinst radiär gefurcht. Nach drei Wochen hat sich der Rasen peripher vergrößert. Die erwähnten Körnchen sind ebenfalls etwas größer und reichlicher geworden, bekommen einen mehr grünlichen Farbenton. Der Nährboden selbst beginnt sich schiefergrau zu verfärben.

An den anderen Kulturen fehlen die knopfförmigen Erhebungen, ebenso die beschriebenen guirlandenförmigen Erhebungen. Der leicht gefältelte Rasen erhebt sich in seinem Zentrum etwas über das Niveau. Die schiefergraue Verfärbung des Nährbodens ist nicht konstant, sie ist in manchen von derselben Kartoffel stammenden Scheiben vorhanden, bei anderen wiederum fehlt sie.

Auf gelber Rübe bildet der Pilz entweder schneeweiße Kolonien mit sehr hohen watteartigen Luftmycelien oder leicht gewölbte und gewellte Rasen, wie mit Zucker feinst bestreut, umgeben von einem Strahlenkranz dicht aneinander gedrängter Mycelien, die die Nährbodenoberfläche überziehen. An wieder anderen Kulturen bildet der Pilz vielfach verschlungene Wülste von schmutziggelbbrauner Farbe, die feinst grauweiß bestäubt von einer peripheren, im Niveau des Nährbodens gelegenen Randzone umgeben sind.

Aus der voranstehenden Schilderung der Kulturen ergibt sich, daß auch der Pilz der Piedra nostras, das Trichosporon, dem kulturellen Pleomorphismus der Hyphomyceten unterliegt, wodurch es einerseits gelingt, durch Variierung der Wachstumsbedingungen verschiedene Wuchsformen zu erhalten, andererseits infolge der Inkonstanz unserer Nährböden nicht gelingt, ganz fixe und fixbleibende Wachstumstypen aufzustellen.

Über die mikroskopischen Wachstumsvorgänge des Pilzes in den Kulturen gab uns die Beobachtung in der Plautschen Kammer und im hängenden Tropfen Aufschluß. Nach ihrer ausgezeichneten und erschöpfenden Schilderung, wie sie Lombardo jüngst geliefert und auf die wir hier hinweisen, können wir uns die Darstellung derselben füglich ersparen, da wir ihr

nichts Neues hinzufügen können. Eine Bildung von Fruktifikationsorganen konnten wir nicht beobachten.

Mit den Reinkulturen dieses Pilzes wurde ein albinotisches Kaninchen geimpft und ebenso impfte sich der eine von uns an dem behaarten Vorderarm. Der letztere Versuch fiel negativ aus. Beim Kaninchen ließ sich nach 8 Tagen an einigen Haaren der geimpften Partie eine braune Verfärbung der Spitzen konstatieren, welche nach 3—4tägigem Bestand wieder verschwand. Mikroskopisch fanden sich keine Pilze. Mit diesem negativen Ergebnis der Impfung sind die ebenfalls negativen Versuchsergebnisse von Schächter und Lombardo bestätigt.

Nach dem klinischen Bilde der Erkrankung, dem Ergebnis der mikroskopischen und bakteriologischen Untersuchung der Haare, nach dem Aussehen des Pilzes und der erhaltenen Reinkulturen, welche Übereinstimmung zeigten mit denen Juhel-Renoys, Lions, Behrends, Unnas, Trachslers und Lombardos mußten wir unseren Fall als Piedra, im Sinne Unnas als Piedra nostras auffassen, den Pilz für ein Trichosporon erklären.

Unna trennt bekanntlich die in Europa, aus England, Frankreich und Deutschland beschriebenen Fälle (in Österreich ist der von uns beobachtete Fall der erste) von der in Columbien endemisch vorkommenden Piedra und stellt die erstere als Piedra nostras der Piedra columbica gegenüber.

Bei den in Europa bekannt gewordenen Fällen lokalisiert sich der Prozeß, worauf schon Malcolm-Morris und Behrend hingewiesen, immer an den Schnurrbarthaaren, in Columbien dagegen kommt die Erkrankung fast ausschließlich an den langen Frauenhaaren zur Beobachtung. Bei der Piedra nostras sind die die Haare umscheidenden Körner ziemlich groß, schon makroskopisch deutlich sichtbar, weicher, bei der Piedra columbica sehr klein, erst mit der Lupe zu sehen, sonst nur für das Tastgefühl beim Durchziehen der Haare zwischen den Fingern als Rauhigkeiten kenntlich, steinhart.

Diese klinischen Unterschiede rechtfertigen sicher die Trennung der Piedra nostras, welche bei uns sehr selten ist, von der endemischen Piedra columbica.

Unna, beziehungsweise Trachsler hatten nun Gelegenheit neben dem Pilz eines von ihnen beobachteten Falles von Piedra nostras auch noch Haare vom Falle Behrends

genau bakteriologisch prüfen zu können. Es gelang Trachsler, durch Nebeneinanderzüchtung der Pilze dieser beiden Fälle gewisse Differenzen zu finden, durch welche sie sich berechtigt glaubte, die Pilze als verschieden ansehen zu dürfen.

Im Falle Behrends waren die Sporen in dem die Haare umgebenden Pilzzylinder sehr dicht aneinander gedrängt, fazettiert von verschiedener Größe, im Falle Unnas oval, in der Größe wenig differierend, ein zierliches Mosaik bildend.

Die Kulturen vom Falle Behrend zeigten immer einen lockeren, weniger homogenen, nicht sehr feinstrahligen Randsaum, es waren überhaupt die Kulturen des Falles B. feuchter, die des Falles U. trockener, die ersteren verflüssigten Gelatine rascher. Schnitte durch Reinkulturen auf Agar ergaben, daß die sich in den Nährboden einsenkenden Hyphen des Pilzes (Unnas Bodenhyphen) im Falle B. starre, sich wenig verzweigende, fast geradlinig den Nährboden durchsetzende breite Fäden waren, während die des Falles N. wellig verliefen, an manchen Stellen sich korkzieherartig krümmten, schmäler waren. Die Differenz der Form der Hyphen bezieht Trachsler darauf, daß möglicherweise die Hyphen des Pilzes B. stärker und widerstandsfähiger sind und ihnen daher durch den Widerstand des Nährbodens nicht die Spiralform des Nährbodens aufgezwungen wird. Endlich wiesen die Sporen des Falles B. dünne Membranen und relativ voluminösen Inhalt der Pilzzellen auf, die des Falles U. dickere Membranen und spärlichen Zellinhalt.

Diese geschilderten Differenzen berechtigen aber unseres Erachtens nicht dazu, die Pilze dieser zwei Fälle von einander zu trennen und die klinisch in all ihren Symptomen gleichartigen Erkrankungen zwei verschiedenen Pilzen zuzuschreiben.

Diese Unterschiede sind nach den Ergebnissen der Studien über den kulturellen Pleomorphismus der Hyphomyceten, welche der eine von uns seinerzeit veröffentlicht hat, auf diesen Pleomorphismus zurückzuführen und das, was Trachsler als ein differential-diagnostisches Symptom zwischen beiden Kulturtypen hinstellt, daß nämlich die Kulturen des Falles B. feuchter, die des Falles U. trockener sind, möchten wir als Ursache dieser kulturellen Verschiedenheiten ansehen. Konnten wir doch selbst, indem wir den von uns gezüchteten Pilz auf

wasserarme oder rasch austrocknende Nahrböden brachten, kulturelle Differenzen erzielen, welche den von Trachsler und Unna geschilderten entsprechen.

Es könnte nun eingewendet werden, daß diese Behauptung nicht richtig sei, weil ja die beiden genannten Autoren die Pilze der beiden Fälle immer nebeneinander auf ein und demselben Nährboden, in ein und derselben Schale, also unter denselben Lebensbedingungen gezüchtet hätten und trotzdem diese Differenzen, wenn auch nur auf bestimmten Nährböden auftraten. Dem gegenüber sei darauf hingewiesen, daß die kulturelle Wachstumsform eines Pilzes nicht nur abhängig ist von dem Nährboden, auf den er übertragen wurde, sondern auch ganz besonders von dem Nährboden, auf dem er bisher durch viele Generationen gewachsen war, mag dies nun ein künstlicher oder natürlicher Nährboden gewesen sein. Dementsprechend konnten wir auch die Beobachtung machen, daß das Wachstum des Piedrapilzes, sowie der Hauthyphomyceten überhaupt ein anderes wird (vorausgesetzt, daß der Pilz überhaupt eine Variabilität seiner Wachstumsform besitzt), wenn die Übertragung der Pilze auf frische Nährböden in sehr großen Zwischenräumen geschieht, so zwar, daß der Pilz vor seiner Übertragung austrocknenden Einflüssen unterliegt, oder wenn er längere Zeit auf wasserarmen Nährböden gezüchtet wird.

Die rundliche Form der Sporen, das Fehlen der Fazettierung, sind eine Folge der lockeren Anhäufung der Pilzelemente. Die Dicke der Pilzmembran mit ihrem spärlichen Zellinhalt, der feinstrahlige Randsaum der Kolonie, die schmalen korkzieherartig gewundenen Bodenhyphen, wie sie von dem Pilz im Falle U. beschrieben werden, all dies sind Symptome, die wir als durch die Züchtung künstlich erworben, als sozusagen angezüchtet, als Folgen des kulturellen Pleomorphismus ansehen müssen. Auch das verschieden rasche Eintreten der Verflüssigung der Gelatine können wir nicht als für Artunterschiede beweisend ansehen, da auch die raschere oder langsamere eintretende Verflüssigung künstlich beeinflußt werden kann.

Wir glauben demnach nach unseren Erfahrungen nicht fehl zu gehen, wenn wir als wahrscheinliche Ursache dieser Differenz in der Wachstumsform Eintrocknung der Kulturen,

ferner Überimpfung oder länger fortgesetzte Züchtung auf wasserarmen Nährböden.

Es sind eben die verschiedenen Trichosporonarten der Piedra nostras der Autoren nichts anderes als Pilzvarietäten. Auch Plaut spricht bei Schilderung der Piedra von vier Varietäten.

Es wird sich daher wohl empfehlen, als den Erreger der Piedra nostras nur einen einzigen Pilz anzunehmen, der durch sein natürliches Wachstum und ganz besonders durch sein Wachstum auf unseren künstlichen Nährböden in seiner Wachstumsform derartig modifiziert werden kann, daß Artverschiedenheiten vorgetäuscht werden können, welche in Wirklichkeit aber nichts anderes sind, als Züchtungsvarietäten mit wandelbaren Eigenschaften.

Ob der Pilz der Piedra nostras mit dem der Piedra columbica identisch ist, entzieht sich, da wir die letztere Erkrankung nicht beobachtet und untersucht haben, unserer Beurteilung.

Literatur.

Behrend. Über Trichomycosis nodosa (Juhel-Renoy) Piedra (Osorio). Berliner klin. Wochenschrift. 1898. Nr. 21. — Juhel-Renoy & Lion. Recherches sur la trichomycose nodulaire. Annales de Dermatologie. 1890. — Lombardo, C. Sulla piedra nostras. Giornale ital. della malattie veneree e della pelle. 1904. — Plaut, H. C. Piedra in: Die Hyphenpilze oder Eumyceten im Handbuch der pathogenen Mikroorganismen von Kolle und Wassermann. 1902. G. Fischer, Jena. p. 658. — Trachsler, W. Über die feineren Unterschiede zweier Fälle von Piedra nostras. Montsh. f. prakt. Dermatologie. Bd. XXII. 1896. — Unna, P. G. Zwei Fälle von Piedra nostras. Festschrift für G. Lewin, Berlin, S. Kasper, 1896. — Unna, P. G. Über Piedra nostras. Deutsche Medizinalztg. 1895. Nr. 23. — Vuillemin. Trichosporum et Trichospories. Paris. 1902. — Waelsch. Über die Mannigfaltigkeit der Wachstumsform pathogener Hyphomyceten. Archiv für Dermatologie. 1896. Bd. XXXVII.

Aus dem Krankenhaus für Haut- und Geschlechtskrankheiten
in Obdach der Stadt Berlin.

Ein Fall von Elephantiasis teleangiectodes der rechten unteren Extremität und Skrotalhälfte mit hemiatrophischer Hypoplasie der rechten Gesichtshälfte.

Von

Sanitätsrat Dr. **Wilhelm Wechselmann.**

(Hiezu Taf. XIII u. XIV.)

Der 24jährige, etwas magere, aber sonst gut entwickelte, intelligente Patient gibt an, daß seine Mutter im 6. bis 7. Schwangerschaftsmonat von einem Erntewagen auf die linke Seite gefallen sei; die Entbindung sei normal gewesen und er in Kopflage zur Welt gekommen (keine Zange). Weder Eltern noch Geschwister sind angeblich Träger ähnlicher Anomalien. Bei der Geburt sei Patient normal gewesen, doch schon im 6. Lebensmonat machten sich die Veränderungen an den unteren Extremitäten und im Gesicht bemerkbar; er selbst wurde in seinem 7. Lebensjahre darauf aufmerksam. Auf einem mir vorgelegten Bild seiner Schulklasse, welches etwa aus dieser Zeit stammt, sind die Veränderungen des Gesichts schon sehr deutlich. Laufen lernte Patient erst im 3. Lebensjahre.

Das Gesicht des Patienten ist auffallend asymmetrisch, die rechte Gesichtshälfte von der Augenhöhe an ungemein verkleinert u. zw. sind an dem Schwund sämtliche Weichteile und die Knochen beteiligt. Der Schädel zeigt keine ausgesprochenen Anomalien, auch die Haut der Stirn erscheint normal. Hingegen ist die Gesichtshaut atrophisch und besonders stark am unteren Augenlid, wo ein leichtes Ektropion durch die Schrumpfung besteht, und an den Lippen, zumal der unteren. Die Haut ist überall weich. Die Haare der rechten Gesichtsseite sind überall spärlich und fehlen auf der Oberlippe, mit Ausnahme des Mundwinkels ganz. Das Unterhautfettgewebe fehlt anscheinend ganz, so daß die Knochen, besonders der Jochbogen, sehr scharf hervortreten. Ober- und Unterkiefer sind stark verkleinert; der letztere ist stark verdünnt, so daß sich sein unterer Rand wie eine scharfe Crista anfühlt. Die Nase,

die sonst außen und innen keine Veränderungen aufweist, steht schief stark nach rechts; diese windschiefe Stellung der Nase im Zusammenhang mit dem Ektropium des unteren Lids und der schiefen, rechts nach oben abweichenden, Stellung der Mundspalte erwecken den Eindruck eines konzentrisch wirkenden Zuges. Auch das rechte Ohr erscheint in seiner Haut und seinen Knorpeln verdünnt, sonst eher etwas länger. Die rechte Zungenhälfte ist stark verschmächtigt und weicht etwas nach der kranken Seite ab; auch der rechte Gaumenbogen erscheint etwas schmächtiger als der linke. Die Bewegungen sämtlicher Gesichtsmuskeln, die Kau- und Zungenmuskulatur, sind völlig normal; desgl. die elektrische Erregbarkeit. Sensible oder vasomotorische Störungen bestehen nicht. Die Zähne der kranken Seite sind im Gegensatz zu denen der gesunden kariös und am Ober- und Unterkiefer sehr stark mit Zahnstein belegt; am Unterkiefer steht außerdem der dens caninus und molaris I hinter den beiden dentes incisivi. Pat. kaut vornehmlich mit der gesunden Seite.

Die Affektion schneidet überall scharf in der Mittellinie ab; besonders auffallend zeigt sich der Unterschied an den Lippen, wo die sehr verdünnten Anteile der r. Seite in der Mitte unvermittelt in die normalen linksseitigen übergehen. In der Mitte des Kinns zeigt sich eine etwas an die als coup de sabre beschriebene Affektion erinnernde tiefe Längsfurche. Auch die übrigen Falten des Gesichts treten rechts schärfer hervor.

Die Entfernung von der Nasenspitze bis zum Tragus beträgt rechts $12^1/_2$ *cm*, links 14 *cm*, von der Nasenwurzel zum Tragus rechts $10^1/_2$, links $11^1/_2$ *cm*, vom äußeren Winkel der Lidspalte bis zur Mitte des Kinns rechts 9, links 10 *cm*.

Die ganze rechte untere Extremität mit Einschluß des Beckens vom Darmbeinkamm an, die Glutaealgegend und die rechte Skrotalhälfte ist besät mit kirsch- bis taubeneigroßen, dunkelblauen, ausdrückbaren, über die Haut, welche darüber oft papierdünn ist, hervorragenden Tumoren; sie erinnern in der Form an Himbeeren und fühlen sich als Konvolute von Strängen an, in denen oft erbsengroße, harte Gebilde (Thromben) sich durchtasten lassen. Am Skrotum und der Raphe überragen sie stellenweise die Mittellinie um ein geringes. Auch die Venen innerhalb der rechten Skrotalhälfte sind varikös entartet und der r. Hoden atrophisch.

Hingegen verlauft die Saphena ohne Varicen gestreckt. Die Tumoren sind am Oberschenkel und der Nates viel zahlreicher als am Unterschenkel.

Das ganze Bein ist abgemagert, die Haut etwas verdünnt, Behaarung normal. Der Oberschenkel ist wesentlich verlängert; von der Spina anterior superior bis zum Gelenkspalt des Kniegelenkes 49 *cm*, links 46 *cm*. Die Unterschenkel sind gleich lang. Der r. Fuß ist kürzer und kleiner als der linke; Länge rechts 26, links 25 *cm*.

Die Röntgenaufnahme der Oberschenkel ergab, daß der r. Femur schlank und eher etwas dünner ist als normal und keinerlei Auflagerungen zeigt.

Am ganzen Körper zerstreut sind vereinzelte, fleckenförmige, bis höchstens 5pfennigstückgroße Pigmentnaevi bemerkbar.

Bei der Deutung dieses eigenartigen Falles ist es zunächst klar, daß die Tumoren am r. Bein, Hüfte und Skrotum durch kavernöse Entartung der Venen u. zw. vornehmlich der Hautvenen bedingt sind, während z. B. die saphena keine derartige Degeneration, ja auch keine Varikositäten aufweist. Im Skrotum findet sich jedoch rechts eine deutliche Varicocele, während der Hoden atrophisch ist. Daneben zeigen sich Veränderungen am Knochensystem, eine Verlängerung des r. Oberschenkels und eine Hypoplasie des r. Fußes, sowie zahlreiche Lentigines und Pigmentnaevi am r. Bein, aber auch sonst am Körper zerstreut. Es ist danach die gesamte Affektion als eine Elephantiasis congenita anzusehen u. zw. nach der Virchowschen Einteilung als Elephantiasis teleangiectodes.

Veränderungen im Knochenwachstum, wie hier am Bein, sind eine bekannte Begleiterscheinung der Elephantiasis. Die Röntgenaufnahme ergab, daß der Femurknochen schlank, eher etwas dünner als normal ist und keinerlei Knochenauflagerungen zeigt, ein Befund, wie er auch von Perthes (Deutsche Zeitschrift für Chirurg. LXIII. 103) in einem analogen Fall an der linken Hand erhoben und mit Recht für die Unterscheidung von E. congenita und E. arabum verwertet worden ist. Es wäre nun möglich, daß auch die Veränderungen im Gesicht lediglich als ähnliche Hypoplasien der Knochen aufgefaßt werden könnten. Es ist ja die El. cong. manchmal verknüpft mit einer partiellen an Osteomalacie erinnernden Knochenweichheit. Eine solche ist jedoch im Gesicht nach den Zusammenstellungen von Adrian[1]) in solchem Umfange noch nie beobachtet worden; auch pflegen bei dieser Osteomalacie die Schädelknochen stark und meist schon intrauterin befallen zu sein. Auch zeigt Patient sonst keinerlei Zeichen von Rachitis. Vor allem aber würden dadurch die in unserem Fall so prägnant hervortretenden und auf die r. Seite scharf begrenzten trophischen Störungen der Haut, der Haare, der Muskulatur des Gesichts, der Zunge und des Gaumens, welche völlig dem Bilde einer nicht mehr progredienten Hemiatrophia

[1]) Über Neurofibromatose und ihre Komplikationen. Bruns Beiträge zur klinischen Chirurgie 1901, Bd. 31, p. 1 und: die multiple Neurofibromatose (Recklinghausensche Krankheit), Zentralblatt für die Grenzgebiete der Medizin und Chirurgie, Bd. VI, Nr. 3—19, 1903.

facialis gleichen, keine Erklärung finden. Es erscheint daher wahrscheinlich, daß es sich hier um einen der Hemiatrophia facialis analogen, wenn auch nicht ganz identischen Prozeß handelt. Nun ist, wie Löbl und Wiesel[1]) in einem Falle durch Sektion nachgewiesen haben, jedenfalls eine interstitielle Neuritis der peripheren Ausbreitungen des Trigeminus, wobei sogar ein Teil der Fasern intakt bleiben kann, genügend, um Hemiatrophia facialis hervorzurufen, während in den sechs anderen, durch Sektion untersuchten Fällen dieser Krankheit auch Veränderungen im Zentralnervensystem, speziell auch Tumoren gefunden wurden; übrigens hat auch außerdem Campana in einem Falle Hemiatrophia facialis als Teilerscheinung bei Sarcoma idiopathicum haemorrhagicum gefunden.

Es liegt nun die Vermutung nahe, daß auch in unserem Falle die hemiatrophischen Veränderungen sich durch ähnliche Vorgänge erklären, daß Veränderungen im zentralen Nervensystem oder in den peripheren Ästen des Trigeminus oder nach Jendrassik[2]) in den sympathischen Kopfganglien oder der mit denselben verbundenen Remakschen Fasern vorliegen, wobei die Nervenfasern ebenso wie in anderen Fällen durch entzündliche interstitielle, hier durch neurofibromatöse Bindegewebswucherungen geschädigt wären. Derartiges ist ja öfter beobachtet worden (A. Adrian). Bei dem Mangel jeglichen Symptomes, welches auf Beteiligung des Zentralnervensystems hinweist — speziell zeigt Patient vollkommen gut entwickelte Intelligenz und keinerlei Störungen der Sinne oder nervöse Anomalien — müßte man eher an ein Ergriffensein des peripheren Nerven, wie sie bei der Neurofibromatose selten aber sicher beobachtet ist, denken.

Hereditäre und familiäre Einflüsse sind in unserem Fall für die Elephantiasis nicht nachweisbar; allerdings war eine Untersuchung der Eltern und Geschwister des Patienten nicht möglich. Hingegen gibt seine Mutter mit Bestimmtheit an, daß sie im 6. oder 7. Schwangerschaftsmonat von einem Erntewagen auf die linke Seite gefallen sei; Frauen in der Schwangerschaft werden auch sonst vereinzelt ätiologisch verwertet. Patient gibt ferner an, daß sich die Erscheinungen bereits im 1. Lebensjahr bemerklich gemacht hätten; sicher ist auf einer ihn im 6. Lebensjahr darstellenden Photographie die Hemiatrophia facialis deutlich erkennbar.

Die Erklärung der Abbildungen auf Taf. XIII u. XIV ist dem Texte zu entnehmen.

[1]) Deutsche Zeitschrift f. Nervenheilkunde, 27. Band, p. 355 ff.
[2]) Archiv f. klinische Medizin, Bd. 59.

Aus der Abteilung für Haut- und venerische Krankheiten des Sct. Lazarus-Spitals in Krakau.

Ein Fall von Impetigo herpetiformis.

Von

Dr. **Eugen Borzęcki,**
Primarius der Abteilung.

Trotzdem die Zahl der Publikationen über Impetigo herpetiformis seit der ersten v. Hebras im J. 1872 ziemlich reichlich ist, gehört doch diese eigenartige Krankheit zu den Seltenheiten, und ihre Ätiologie und Pathogenese sind nicht aufgeklärt. Im J. 1892 erschien die Monographie über I. h. von Dubreuilh (1), in welcher alle bis dahin publizierten Fälle von I. h. zusammengefaßt und kritisch beleuchtet worden sind. Es sind in Summa 16 Fälle; hiervon entfallen 5 auf Hebra (2), (einer davon wurde gemeinsam mit Geber beobachtet), 8 auf Kaposi — je ein Fall auf Maret (3), du Mesnil (4) und Dubreuilh. Die von Heitzmann (5), Pataky (6) und Schwarz (7) als I. h. publizierten Fälle werden mit angeführt, indem sie sowohl in ihrem Bilde wie im klinischen Verlaufe zu stark von der klassischen Schilderung Hebra-Kaposis abweichen. Kaposi konnte auch diese Fälle nicht als I. h. anerkennen. Seit der Dubreuilhs Publikation konnte ich noch 12 Fälle in der mir zugänglichen Literatur auffinden. Der letzte wurde von Gunsett aus der Straßburger Klinik in diesem Archiv im J. 1901 veröffentlicht.

Die Seltenheit der Krankheit einerseits, die sehr geteilten Meinungen die Ätiologie und Pathogenese betreffend anderer-

seits, bewogen mich, den auf meiner Abteilung beobachteten Fall zu publizieren. Der Fall betrifft ein weibliches Individuum:

M. A., 44 Jahre alt aus Krakau. Eltern gestorben; die Mutter angeblich an Cholera, der Vater an einer Brustkrankheit. Mit 27 J. verheiratet. Hat sechs gesunde und lebende Kinder. Angeblich hat die Patientin während ihrer 3. Gravidität an einem stark juckenden Ausschlag an den unteren Extremitäten gelitten, der ohne Behandlung in kurzer Zeit zurückging. Die Patientin ist jetzt im 7. Monate ihrer 7. Gravidität. Vor zwei Monaten verspürte sie Schmerzen in der Lendengegend und der zugerufene Arzt sollte bei ihr eine Nieren- und Blasenkrankheit konstatiert haben. Seit vier Wochen spürt sie so starke Schmerzen und Brennen an der sonst nicht veränderten Haut an den inneren Flächen der Beine, daß sie öfters dadurch nicht schlafen konnte. Vor vierzehn Tagen bemerkte sie an diesen Stellen das Auftreten der Hautkrankheit, wegen welcher sie die Spitalsaufnahme in Anspruch nimmt.

Die Patientin wurde am 15. Juli 1904 in die Abteilung aufgenommen.

Status praesens: Patientin von schlechter Ernährung, blaß; an den inneren Organen nichts Abnormes nachweisbar. Sie fühlt sich sehr abgeschlagen, während ihr Befinden bei früheren Graviditäten immer gut war. Urin: s. G. 1·008, von saurer Reaktion, 0·03% Albumen, im Sediment zahlreiche platte Epithelien und Leukocyten; Temperatur 37·3, Puls 120.

Die Hauterkrankung stellt sich bei zusammengestellten Beinen in Form eines Dreieckes, dessen Basis eine horizontale Linie etwa über die Haargrenze der Pubes, dessen Seitenränder zwei etwa von Mitte des Ligam. Poupartii schräg über die inneren Flächen des Femus laufenden Linien bilden; bei auseinandergehaltenen Beinen sieht man, daß dieser Herd die hinteren Flächen der Schenkel einnimmt, und über die Nates bis zur crena ani reicht. Die äußere Umgrenzung dieses Herdes bildet ein roter, scharfer, etwas über das Hautniveau erhabener Saum, der in einer Breite von 1—2 *cm* mit dichtgedrängten hirsekorn- bis stecknadelkopfgroßen Bläschen und Pustelchen besät ist. Je näher der äußeren Grenze dieses Saumes desto kleiner, kaum sichtbar sind diese Bläschen. Das Innere des so umsäumten Hautbezirkes stellt sich als eine mit Borken und Krusten in den zentralen Partien mit lamellösen Schuppen bedeckte Fläche vor. Nach Abheben derselben sieht man eine entweder schon mit Epidermis bedeckte, oder eine nässende, dem Bilde des Ekzema madidans ähnliche Fläche. Ein ähnlicher, etwa orangegroßer Herd findet sich über dem linken Ligament. Poupartii, je einer unter beiden Brüsten und beiden Ellbogen zerstreut finden sich isoliert stehende kleine Herde mit demselben Saume, mit denselben hirsegroßen Bläschen am linken Oberschenkel, an der Außenseite des rechten Kniegelenkes.

Sowohl die Schleimhäute des Mundes als auch die der äußeren Genitalien normal.

17./VII. Temper. F. 37·3, A. 37·9, Puls 120. Die erkrankten Hautbezirke vergrößern sich, indem die älteren Bläschen zu Krusten eintrocknen und in der Peripherie neue auftauchen. Allgemeinbefinden schlecht, Schüttelfröste, starker Durst.

20./VII. F. 37·2, A. 38·0. Der über dem Ligament. Poupartii gelegene Herd ist durch das Fortschreiten mit dem ad Pubes zu einem zusammengeflossen. Dasselbe Weiterschreiten bemerkt man an den Oberschenkeln. Die Kranke klagt über starkes Brennen der Haut an verschiedenen Stellen.

23./VII. F. 37·1, A. 38·1. Am Rücken und linken Oberarm erythematöse Partien dicht besetzt mit teils einzeln stehenden, teils in Gruppen geordneten hirsekorngroßen Bläschen. Schlaflosigkeit, Unruhe, die Bewegungen des Fötus schwächer.

26./VII. F. 37·3, A. 38·1. Etwa 2 *cm* links vom Nabel ein etwa pfenniggroßer Plaque, dessen Zentrum eine Borke bildet, die von einem Kranze miliärer Pusteln umgeben ist.

28./VII. F. 37·2, A. 37 9. An beiden Thoraxseiten erythematöse Herde, die vom starken Brennen begleitet sind. Schüttelfröste, Nachtschweiß.

29./VII. F. 37·3, A. 38·0. Das Erythem nimmt den größten Teil des Rumpfes ein, ohne daß man — außer am Rücken — Bläschen finden kann. Die Kranke spürt nicht mehr die Bewegungen des Fötus.

30./VII. F. 37·8, A. 38·2, Puls 110. Die zentralen Partien der ältesten Herde (über ligam. Poupartii, an inneren Flächen der Femora, unter den Brüsten sind teilweise mit Epidermis bedeckt, pigmentiert. Nirgends frische Eruptionen. Das Allgemeinbefinden besser.

1./VIII. F. 37·7, A. 38·0, Puls 108. Keine frische Eruptionen.

3./VIII. Temp. A. 38·6. Auf beiden Oberschenkeln im Zentrum des abgeheilten Herdes disseminierte, gruppenweise geordnete frische Bläschen. Gestern Abends starke Schüttelfröste. Die Patientin fühlt sich abgeschlagen. Seit dem 7./VIII. wurden keine frischen Eruptionen konstatiert, obwohl leichte Temperaturerhöhung noch bis zum 13./VIII. notiert wurde.

Seit 13./VIII. Temperatur normal. An den erkrankten Hautbezirken sieht man nach Abfallen der Borken, teils nach Abschuppung der Epidermis, hyperämische pigmentierte, mit frischer Epidermis bedeckte Haut. Das Allgemeinbefinden der Patientin wird von Tag zu Tag unter Zunahme des Appetits besser. Din Fötusbewegungen verspürt sie vom neuen seit einigen Tagen.

Am 26./VIII. verließ die Kranke die Abteilung im guten Zustande. Alle affizierten Hautstellen heilten mit Hinterlassen mehr oder weniger starker Pigmentation.

Die Behandlung beschränkte sich auf Hinreichen zweimal täglich Chini. muriat. 0·4, paarmal Chlor. hydrat. Zu Verbänden wurde 3% Bor-Vaselinsalbe verordnet. In Anbetracht des großen Kräfteverfalles, sehr beschleunigten Pulses, wagte ich nicht, Bäder zu verordnen.

Ich besuchte die Kranke im Feber 1905, also ein halbes Jahr nach ihrer Spitalsentlassung und fand sie in gutem Zustande. Am 17. September 1904 wurde sie von einem gesunden, ausgetragenen Kinde entbunden, welches lebt und gesund ist. Die von der I. h. affizierten Hautbezirke zeigten noch deutliche Pigmentation.

Die histologische Untersuchung wurde vom Dozenten Franz Krzysztatowicz ausgeführt, wofür ich ihm an dieser Stelle meinen besten Dank ausspreche.

Zwecks dieser wurde am 21. Juli in Chloräthyl-Anästhesie ein Stückchen Haut mit frischen Bläschen am Rande eines Herdes ausgeschnitten. Härtung im Alkohol-Celloidin. Es wurden zur Differenzierung der Zellelemente und bakteriologischer Untersuchung verschiedene Färbemethoden angewendet. Die Bläschen sitzen ganz oberflächlich, indem das Dach derselben die erhaltene Epidermis und den Grund die Malpighische Schichte bildet. Im Inneren der Bläschen Leukocyten, die man vereinzelt zwischen den erhaltenen Zellen des Stratum spinosum antrifft. Im beginnenden Bläschen sieht man aus dem Dache desselben in das Innere wie hineinhängende Zellen der Malpighischen Schichte, was den Eindruck macht, als wäre der Sitz des Bläschens tiefer gelegen. Corpus papillare nirgends alteriert. Im Corium bemerken wir Vermehrung der Zellelemente des Bindegewebes als kleinzellige Infiltration besonders um die Gefäße. In einigen (mit Gram gefärbten Präparaten) findet man im Inneren der Bläschen spärliche Haufen von Kokken, die allem Anscheine nach wohl als Staphylokokken zu bezeichnen wären.

Die bakteriologische Untersuchung wurde von Dr. Filip Eisenberg, Assistenten des bakteriologischen Institutes, ausgeführt, wofür ich ihm meinen besten Dank ausspreche. Aus dem Pustelinhalte, nach Reinigung mit Alkohol-Äther und Karbolwasser auf Agar, Ascites-Agar, Bouillon und Ascites-Bouillon angelegte Kulturen ergaben zahlreiche Kolonien von Staphylococcus albus, sowie Streptococcus pyogenes. An demselben Tage wurde eine Cubitalvene frei präpariert und aus derselben unter aseptischen Kautelen Blut behufs bakteriologischer Untersuchung entnommen. Die auf Agar sowie Ascites-Agar angelegten Kulturen ergaben neben zahlreichen Kolonien von Streptococcus auch vereinzelte von Staphylococcus albus.

Seit Dubreuilhs Monographie wurden die Fälle der Imp. herp. von Freyhan (8) (2 Fälle), Sabolotzky (9). Breier (10), Dauber (11), Schultze (12), Whitehouse (13), Hartzell (14), Grosz (15), Rille (16), Tommasoli (17), Pollack (18) und Gunsett (19) publiziert oder in den Sitzungen demonstriert. Der leichteren Übersicht wegen habe ich alle bis jetzt beobachteten Fälle der Impetigo herpetiformis tabellarisch zusammengestellt.

Somit ergibt sich aus dieser Zusammenstellung, daß seit der ersten Publikation Hebras 1872 bis jetzt 34 Beobachtungen, die bloß 28 Fälle betrafen, zur allgemeinen Kenntnis gelangten. Die Rezidiven werden nur bei Weibern notiert und zwar in einem Falle Kaposis eine Rezidive, im Falle Maret-Gunsett 3 Rezidiven, im Falle du Mesnil und Marx du Mesnil und Dauber (alle drei Beobachtungen betreffen dieselbe Kranke) zwei Rezidiven. Auf diese Weise reduziert sich die Zahl der Beobachtungen, Weiber betreffend, von 26 auf 20 Fälle. In acht Fällen, Männer betreffend, wurde keine Rezidive konstatiert.

Die Impetigo herpetiformis von Hebra und Kaposi als dermatologische Einheit aufgestellt, wurde bald und zwar zuerst von Duhring angefochten. Dieser Autor bemüht sich in mehreren Publikationen, von denen die erste im Jahre 1884 erschien (20), die selbständige klinische Stellung der I. h. zu verwischen und dieselbe als eine „pustulöse" Form seiner Dermatitis herpetiformis darzustellen. In demselben Jahre hat Besnier (21) energische Verwahrung eingelegt gegen die Art, in welcher Duhring die wohl charakteristische und eigenartige Impet. herp. in den Rahmen des nicht scharf umschriebenen Bildes seiner Dermatitis hineindrängen wollte. Ebensowenig konnte Kaposi die Bezeichnung I. h. gegen die Duhringsche Dermatitis herpetiformis eintauschen. Brocq tritt auch energisch für die Selbständigkeit der Imp. herp. ein. Der Ausdruck Dermatitis herpetiformis scheint ihm ein Gattungsname zu sein und eine Summe von Fällen zu bezeichnen, die wohl einige gemeinsame Eigenschaften haben, aber in verschiedene Abteilungen kategorisiert werden müssen. Im J. 1889 in einer der Sitzungen des internationalen Kongresses für Dermatologie in Paris las Brocq einen ihm von Duhring zugesandten Brief, worin derselbe seinen Standpunkt dahin ändert, daß er die Imp. herp. als eine selbständige Krankheit anerkennt. Kurz darauf erschien sogar eine Abhandlung von Duhring über dieses Thema (23).

Zur Definition der Diagnose Imp. herp. gehören nach Kaposi:

Name des Autors	Zahl d. Fälle	Zahl der Beobtg.	Weib	Schwanger oder Wöchnerin	Mann	Urinuntersuchung	Temperatur	Heilung	Tod	Rezidive
Hebra	5	5	5	alle teils schwangere Personen — teils Wöchnerinnen	—	in Mehrzahl der Fälle Eiweiß	—	—	5	—
Kaposi	7	8	7		1		—	1	7	bei einer Kranken beobachtet
Maret	1	2	2	gravida	—	kein Eiweiß	remittierend bis 39 7 Abends	2	—	4 Rezidiven
Du Mesnil und Marx	1	1	1	nicht	—	kein Eiweiß	In allen Fällen vorhanden — größtenteils vom remittierenden Typus	1	—	3 Rezidiven, die dritte wurde von Dauber beobachtet u. publiziert
Du Mesnil		1	1	gravida	—	kein Eiw.		1	—	
Dubreuilh	1	1	—	—	1	Eiweiß		1	—	—
Freyhan	1	1	1	Wöchner.	—	Eiweiß, zahlr. Zyl.		—	1	—
Freyhan	1	1	—	—	1	Eiweiß		—	1	—
Sobolotsky	1	1	1	gravida	?	—		Keine Angaben		Keine Angaben
Breier	1	1	1	gravida	—	Eiweiß		—	1	—
Dauber	—	1	1	nicht	—	normal		—	1	—
Schulze	1	1	1	gravida	—	Eiweiß		1	—	—
Whitehouse	1	1	—	—	1	?		—	1	—
Hartzell	1	1	1	nicht	—	?		—	1	—
Grosz	1	1	1	gravida	—	Eiweiß, Zylinder		1	—	—
Rille	1	1	—	—	1	—		—	1	—
Tommasoli	1	1	—	—	1	Gest. Ausseh. d. Schwefeläther u. d. flücht. Phenole		1	—	—
Pollock	1	1	—	—	1	normal		1	—	—
Gunsett	1	3	2	nicht	1	normal	—	3	—	—
Mein Fall	1	1	1	gravida	—	Eiweiß	—	1	—	—
Summa . .	28	34	26	—	8	—	—	14 Sobolotsky keine Ang.	19	—

Bakteriologischer Befund	Sektionsbefund	Bemerkungen
Diese ergab aus dem Pustelinhalte keine positiven Resultate, abgesehen vom zufälligen Befund verschiedener Bakterien und Kokken	In 1 Falle Septikäm. mit akut. Schwellung der Milz, Endom. purul. Im II. Falle End. perit. Im III. Falle Periton. tbc. In den übrigen Fällen keine Anhalt·p. für pyäm. Proz. Bei den meisten Fällen M.Br.	
Keine Angaben	—	Dieselbe Kranke wurde im J 1880 und mit Rezidive 1884 beobachtet. Die zweite Kranke hatte nach ihrer Angabe genau dieselbe Hautkrankheit während 2 vorausgegangenen Schwangerschaften durchg.
Staphylococcus pyogenes aureus und gelbe Sarkine wurden rein gezüchtet	—	Das erste und zweite Mal erkrankte die Patientin während der Schwangerschaft; das dritte und vierte Mal während der Menopause und wurde von Gunsett beobachtet und publiziert.
Keine Angaben	—	
Aus dem Blute einmal auf Bouillon·agar Staphylococcus pyog. albus	Anasarca, Emphysema pulmonum	
negativ	Nephritis parench. matosa	
negativ	nichts bemerkenswertes	
—	—	Die Kranke wurde in der Moskauer dermat. Gesellschaft vorgestellt.
negativ	Bronchopneumonie duplex. Nephritis parenchym Tumor lienis.	
Aus dem Pustelinhalte Staphylococcus aureus in Reinkultur	Tbc pulmonum et interst. nierani	Ich rechne — um bei summarischer Zusammenstellung die Irrtümer zu vermeiden — den Fall von Dauber als eine Beobachtung, welche die Kranke von Du Mesnil betrifft.
Keine charakteristische Pilzelemente im Pusteleiter	—	
Keine Angaben	Keine Angaben	
Keine näh. Ang.	Keine	
—	—	Der Fall wurde in der Wiener dermatol. Gesellschaft vom Autor besprochen. (Aus der Abteilung Prof. Mraček.) 1898. 19. April
Keine Angaben	Zahlreiche Geschwüre im Oesophagus	Rille machte in derselben Sitzung Mitteilung von diesem an der Klinik Neumanns beobachteten Falle.
negativ	—	
Keine Angaben	—	
Kulturen aus d. Pustelinh. steril	—	Zwei Beobachtungen betreffen dieselbe Kranke, die von Maret beobachtet wurde, deshalb führe ich sie als keinen neuen Fall an.
Sowohl aus dem Blute wie dem Pustelinhalte: Staphyloc. albus u. Streptokokken	—	
		Die 34 Beobachtungen beziehen sich angesichts der Rezidiven nur auf 28 Fälle.

1. miliare, primär als solche auftauchende, oberflächliche, d. i. Epidermispustelchen;

2. dieselben erscheinen durchwegs während des ganzen Verlaufes und an jeder Eruptionsstelle in der gleichen Form und Weise;

3. sie sind stets in Haufen und Gruppen gestellt und

4. dieselben Effloreszenzen erscheinen in Nachschüben an der Randpartie eines älteren konfluierenden oder verkrustenden oder sich ablösenden Herdes in ein- und mehrfacher Reihe auf entzündlicher Basis, während im Zentrum sofort oder nach kurzem Stadium des Nässens Überhäutung und niemals Ulzeration oder Narbenbildung stattfindet.

Nun gehören nach Kaposis Schilderung noch andere wesentliche Momente zur Charakterisierung dieser Krankheit. Das ausschließliche Vorkommen der Dermatose bei schwangeren Frauen oder Puerperis, das begleitende durch Schüttelfröste markierte Fieber, gewisse Prädilektionsstellen — endlich der mit einer Ausnahme im ersten Ausbruche oder in den Rezidiven beobachtete letale Verlauf. So schrieb Kaposi im J. 1887. Die späteren Beobachtungen haben vieles, so vor allem das klinische Bild, den Verlauf bestätigt, manches aber geändert. Wir können nicht mehr die Imp. herp. als eine Krankheit, die nur dem weiblichen Geschlechte eigen ist, betrachten, indem auf 28 Fälle 8 Fälle Männer betrafen.

Jarisch (24) wollte das Auftreten der Imp. herp. beim Manne nicht anerkennen, und selbst der von Kaposi als Impetigo herpet. in mare (1887) publizierte Fall scheint ihm mit Rücksicht auf die Abbildung in diagnostischer Beziehung keineswegs gesichert zu sein.

Im Verlaufe der Imp. herp. haben wir zwischen solchen Symptomen zu unterscheiden, die beinahe in allen Fällen vorhanden waren, die also im ursächlichen Zusammenhange mit der Krankheit zu stehen scheinen und solchen, die seltener beobachtet wurden und als zufällige Begleiterscheinungen zu betrachten sind. Hierin finden wir auch die Bestätigung der klassischen Schilderung v. Hebras und Kaposis. So wurden

ausnahmsweise beobachtet: mit Schüttelfrösten eingeleitetes Fieber vom größtenteils remittierenden Typus, Albuminurie (mit wenigen Ausnahmen wie in Fällen du Mesnil und Marx, Dauber (dieselbe Kranke), Pollock, Gunsett), starke Kopfschmerzen, rascher Verfall der Kräfte. In der Mehrzahl der Fälle (Kaposi, du Mesnil und Marx, Breier, Schulze, Grosz mein Tau) waren Schlaflosigkeit, Angstgefühle, benommenes Sensorium und Herzklopfen und Haut-Hyperästhesien vorhanden. Was das letzte Symptom anbelangt, so wollten einige Autoren, vor allem du Mesnil, darin einen wichtigen Anhaltspunkt neben anderen zur Erklärung der Impet. herp. als einer Erkrankung des Nervensystems erblicken. Obwohl wir Analogien dafür bei anderen Hautkrankheiten wie Herpes zoster, Herpes praeputialis, die sicher als Erkrankung der Nerven zu betrachten sind, finden, so wissen wir andererseits, daß solche Hyperästhesien auch im Verlaufe solcher Dermatosen vorkommen, deren Ursache in einer, sei es von außen oder von innen stattgefundener Infektion liegt. So berichtet z. B. Krzysztalowicz (25), daß in dem von ihm beobachteten und als „Streptococcia chronica cutis" beschriebenen Falle, das Auftreten der Erytheme und Blasen durch starke Hyperästhesien als Brennen, Jucken und sogar Schmerz eingeleitet wurden. Die Dauer der Imp. herp. wird von 3 Wochen bis 4 Monate angegeben mit Ausnahme des Falles von Dauber, der durch $1^1/_2$ Jahre an das Krankenbett gefesselt wurde. Was das Alter anbelangt, so wurde das jüngste Individuum von Rille als 17 Jahre, das älteste von Hartzell als 84 Jahre alt angegeben.

Die Therapie, die von verschiedenen Autoren, je nach der persönlichen Anschauung über die Ätiologie und Pathogenese der Krankheit, in verschiedenen Modifikationen angewandt wurde, muß als ganz ohnmächtig bezeichnet werden.

Die Ätiologie und Pathogenese der Impetigo herpetiformis bilden einen der dunkelsten Punkte in der Kenntnis derselben.

Zwischen den Autoren, die Fälle von Imp. herp. publiziert haben, findet man Vertreter von vier folgenden Hypothesen:

1. Die Imp. herp. sei eine Äußerung reflektorischer Nerven und Gefäßreizung während der

Schwangerschaft und bei Wöchnerinnen, Hebra. Jarisch.

2. Als eine Stoffwechseldermatose bezeichnet sie Tommasoli.

3. Einen pyämischen (septikämischen) Prozeß erblicken in ihr Kaposi, Maret, Pollock, Dauber.

4. Eine Erkrankung des Nervensystems, du Mesnil.

Die ersten von Hebra und Kaposi beobachteten Fälle, indem sie alle teils schwangere Personen, teils Wöchnerinnen betrafen, rechtfertigten die Annahme eines kausalen Zusammenhanges zwischen dieser Dermatose mit der Schwangerschaft oder dem Wochenbette. Will man die Impetigo herpetiformis im Sinne Hebras als eine Äußerung reflektorischer Nerven- und Gefäßreizung infolge der Schwangerschaft bezeichnen, so wäre es zu hoffen, daß dieselbe, ähnlich anderen Dermatosen, die, sei es mit der Schwangerschaft oder mit den Erkrankungen der Sexualorgane im Zusammenhange stehen, wie Herpes gestationis, Urticaria gravidarum, manche Fälle von Ekzema, Pruritus usw. mit dem Aufhören dieses Zustandes eine Besserung erfahren, oder sogar zum Schwinden kommen dürften. Dem ist aber bei der Impetigo her. nicht so.

In der Mehrzahl der Fälle bei Schwangeren, so in fünf von Hebra und Kaposi, Maret, du Mesnil (II. Observation), Breier ist nach der Entbindung eines gewöhnlich nicht ausgetragenen Kindes kein Stillstand eingetreten, im Gegenteile traten in allen diesen Fällen frische Eruptionen und mit Ausnahme der Kranken du Mesnils Tod ein. Einen Stillstand im Fortschreiten der Krankheit notiert nur Schulze.

In meinem Falle kam es in etwa 3 Wochen, nachdem die Kranke die Abteilung als gesund verlassen hat, zur Entbindung eines ausgetragenen gesunden Kindes. Daß die Gravidität und das Wochenbett als prädisponierende Momente anzusehen sind, ist aus bisjetzigen Beobachtuugen ersichtlich, und es kann niemanden befremden, wenn Hebra auf Grund seiner Beobachtungen die Impetigo herpetiformis als eine Schwangerschaftsdermatose auffaßte.

Das Ergebnis der Harnanalyse, nach welcher — in dem von Tommasoli beobachteten Falle — das Verhältnis der Schwefeläther und auch der flüchtiger Phenole anormal erhöht gefunden war, veranlaßte diesen Autor die Vermutung auszusprechen, als wäre die Imp. herp. als eine Stoffwechsel-Dermatose zu betrachten. — Einen Beweis dafür — nicht einmal durch die in diesem Sinne eingeleitete Therapie (Brown-

Séquwards Flüssigkeit) konnte Tommasoli nicht liefern. Es wäre jedenfalls erwünscht, bei weiteren Beobachtungen mehr Aufmerksamkeit der genauen Harnanalyse zu schenken, denn nur eine größere Anzahl — auch negativer während der Krankheit ausgeführter Harnuntersuchungen, wird uns belehren können, ob wir hierin eine Berechtigung zur Annahme dieses Zusammenhanges finden werden. Als Vertreter der dritten Hypothese, welche die Impetigo herp. als einen pyämischen (septiämischen) Prozeß auffaßt, sind Kaposi, Maret, Pollock und Dauber zu nennen. „Vor der Hand — schrieb Kaposi 1887 — bin ich auch geneigt mit Rücksicht auf die pustulöse (eiterige) Beschaffenheit der Effloreszenzen und die drei Obduktionsbefunde (zwei Endometritis und Peritonitis — eine Peritonitis tbc.) die Impetigo herp. als einen pyämischen Prozeß zu betrachten. Ich hoffe, daß in den vorkommenden Fällen die Untersuchung nach den möglichen Quellen der Pyämie und Metastasen noch genauer als bisher und mit Benützung besserer neuerer Methoden geschehen wird können. Die Untersuchungen des Pustelinhaltes ergaben zwar Kaposi keine Anhaltspunkte zur Annahme einer sei es von außen oder von innen erfolgten bakteriellen Infektion, obwohl es ihm gelang in demselben verschiedene Bakterien und Kokken nachzuweisen, welcher Befund aber keinerlei Schlußfolgerung gestattet, nachdem ja innerhalb der Epidermisschichten im normalen Zustande solcher Mikroorganismen viele vorhanden sind. — In weiteren Beobachtungen findet man nur spärliche Angaben über bakteriologische Untersuchungen. Als negativ werden sie von Freyhan in seinen beiden Fällen, Breier, Schulze (keine charakteristische Pilzelemente), Tommasoli und Gunsett bezeichnet; keine Angaben findet man in Fällen von Whithehouse, Hartzell, Grosz, Rille und Pollock. Über positive Befunde berichten du Mesnil, Dubreuilh und Dauber. So gelang es du Mesnil und Marx aus dem Pustelinhalte den Staphylococcus pyogenes aureus und gelbe Sarcine, die entschieden von außen her dem Impfmaterial beigeimpft sein mußte, rein zu züchten. Die mit dem Pusteleiter vorgenommene Impfung hatte nach 48 Stunden eine mit hochrotem Entzündungshofe umgebene Pustel zur Folge, die jedoch ohne weitere Erscheinungen zu veranlassen vertrocknete und abheilte. Du Mesnil fühlt sich nicht berechtigt diesem Befunde irgendwelche pathogene Beobachtung beizumessen.

Dubreuilh züchtete aus dem Blute, das er der Fingerbeere seines Kranken entnommen hat, einige Kolonien von Staphyl. pyogenes albus. Die Umstände, unter welchen das Impfmaterial entnommen wurde, lassen keine Schlußfolgerungen zu, wie Dubreuilh selbst bemerkt. Dauber bekam zweimal

aus ganz frisch aufgeschossenen Pusteln unter aseptischen Kautelen entnommenen Eiter, das mit Agar zu Platten ausgegossen war, in acht Platten Reinkulturen von Staphylococc. aureus. Die von ihm ausgeführte Untersuchung der Hautnerven, des Ganglion Gasseri, des Gangl. suprem. des Halssympathicus, des III. Astes des rechten Trigeminus, des ganzen Rückenmarkes war vollkommen negativ in Bezug auf Veränderungen, welche zur Erklärung des Krankheitsbildes hätten dienen können.

Aus dem Pustelinhalte meiner Kranken gelang es neben zahlreichen Kolonien von Staphylococcus albus und Streptococcus pyogenes auch aus dem Blute (lospräparierte Vene) neben zahlreichen Kolonien von Streptokokken auch vereinzelte von Staphylococcus zu züchten. Ist diesen bisjetzigen positiven Befunden in bakteriologischer Richtung eine pathogenetische Bedeutung beizumessen? Staphylococcus ist bekanntlich ein gewöhnlicher Befund in der Epidermis und läßt seine Anwesenheit keinerlei Schlußfolgerung zu. Andererseits sprechen aber Befunde in meinem Falle samt mit dem histologischen Bilde (auch dieselben von du Mesnil, Dauber) nicht gegen die Annahme, daß der Hautprozeß bei Impetigo herpetif., sei es durch eine von außen oder im Wege des Blutes stattgefundene Infektion hervorgerufen worden ist. Zwar findet man in manchen Fällen von äußerlicher Staphylokokken-Infektion der Haut (z. B. Folliculitiden) zahlreich dieselben unter der Epidermis, wogegen sie in meinem Falle sehr spärlich und erst nach langem Suchen zu finden waren. Wir wissen aber, daß es ähnlich schwer ist, z. B. in Impetigo-Bläschen Streptokokken zu finden. Daß die Mehrzahl der Symptome im Verlaufe der Impet. herp. (Schüttelfröste, Fieber, Schweiße, Verfall des Kräftezustandes usw.) bei Annahme eines pyämischen Prozesses viel weniger zwangloser — als einer Reflexnekrose — sich erklären läßt, ist schwer zu leugnen. Die seinerzeit in der Dermatologie herrschende, wenig besagende angioneurotische Theorie verliert mehr und mehr ihren Boden. So wies Finger (26) in seiner Arbeit die große Polymorphie der Hautsymptome, die sich als Erythema papulatum, Purpura im anderen Falle präsentieren, als ätiologischen Faktor das Einschwemmen von Eiterkokken in die Haut (Staphylococcus aureus viermal, Streptococcus pyogenes einmal) nach. Ob die in meinem Falle aus dem Blute gezüchteten Streptokkokken als einziger Erreger der Krankheit zu betrachten sind, liegt mir ferne zu behaupten. Daß die Schwangerschaft als ein prädisponierendes Moment zur Klärung der Frage herangezogen werden muß, sei es in dem Sinne, daß nämlich die Widerstandsfähigkeit des Organismus während der Gravidität herab-

gesetzt ist, sei es daß eine von den Genitalien ausgehende gesteigerte Erregbarkeit die Reaktionsschwelle gegen die toxischen Substanzen vermindert hat — bleibt eine Vermutung. In meinem Falle wurde die bakteriologische Untersuchung des Blutes nur einmal ausgeführt, der schwere Zustand der Kranken erlaubte nicht das Wiederholen derselben. Es wäre aber angezeigt, in der Zukunft gegebenen Falls wiederholte bakteriol. Untersuchungen des Blutes und des Harnes zu unternehmen, was bis jetzt in keinem Falle geschehen ist. Der einmalige Befund der Eiterkokken im Blute meiner Kranken (aus einer lospräparierten Vene) berechtigt wohl zur Annahme eines pyämischen Prozesses; ob derselbe aber das Wesen der Impetigo herpet. ausmacht, oder nur eine Mischinfektion darstellt, während der eigentliche Krankheitserreger uns unbekannt ist, läßt sich vorderhand nicht beantworten.

Überblicken wir die Resultate der bisjetzigen Beobachtungen und Untersuchungen, so lassen sich, glaube ich, dieselben in den folgenden Punkten zusammenfassen:

1. Impetigo herpetiformis stellt eine dermatologische Einheit vor, die mit keiner anderen uns bekannten Hautkrankheit zu verwechseln ist.

2. Wir sind nicht mehr berechtigt dieselbe als eine Schwangerschafts-Dermatose zu betrachten.

3. Die Gravidität und das Wochenbett bilden ein prädisponierendes Moment für Impet. herp.

5. Die Ätiologie ist bis jetzt nicht genügend aufgeklärt, viel spricht dafür die Imp. her. als einen pyämischen Prozeß anzusehen.

6. Den Schwangeren, bei denen die Impetigo herp. auftrat, droht bei einer neuen Schwangerschaft die Gefahr einer Rezidive (zwei Fälle Kaposi, Maret, du Mesnil, Gunsett).

7. Die Prognose ist nicht als sehr ungünstig zu stellen, indem auf 34 Beobachtungen 19 Todesfälle und 14 Heilungen notiert sind (in einem Falle keine Angabe).

Literatur.

1. Dubreuilh. Annahme der Dermatologie 1892. pag. 358.
2. Lehrbuch der Hautkrankheiten von Hebra u. Kaposi 1872.
3. Maret. Inaugural-Dissertation. Straßburg 1887.
4. Du Mesnil und Marx. Archiv für Dermatologie und Syph. 1889. p. 457.
5. Heitzmann. Amer. Arch. of Derm. 1878.
6. Pataky. Wiener medizin. Blätter 1886 Nr. 20.
7. Schwarz. Wiener mediz. Blätter 1886 Nr. 27.
8. Freyhan. Monatshefte für praktische Dermatologie 1892 II. pag. 21.
9. Sabolotzky. Monatshefte für praktische Dermatol. 1895 II. pag. 643.
10. Breier. Zeitschrift für Dermatologie Bd I. H. 3. 1894.
11. Dauber. Archiv f. Derm. u. Syph. 1895.
12. Schultze. Arch. f. Derm. u. Syph. 1895.
13. Whitehause. Journal of cut. and genit. 1898.
14. Hartzell. Ibidem.
15. Grosz. Arch. für Derm. u. Syph. 1898. I. 45.
16. Rille. Arch. f. Derm. u. Syph. 1898. T. 45.
17. Tommasoli. Arch. f. Derm. u. Syph. 1898. T. 46.
18. Pollock. Derm. Zeitschrift 1900 H. 2.
19. Gunsett. Arch. f. Derm. u. Syph. 1901.
20. Duhring. The Amer. Journ. of medical sciences. 1884. Oktober.
21. Besnier. Annales de Derm. et Syphilis. 1884 u. 1885.
22. Brocq. Traitement de maladies de la peau 1889.
23. Monatshefte für prakt. Derm. 1890.
24. Jarisch. Hautkrankheiten 1900.
25. Krzystalowicz. Przeglad lekarski Nr. 42, 43, 1902.
26. Finger. Ein Beitrag zur Kenntnis der Dermatitis pyaemica. Wiener klinische Woch. 1896 Nr. 25.

Bericht über die Leistungen

auf dem

Gebiete der Dermatologie und Syphilis.

Geschlechts-Krankheiten.

Anatomie, Physiologie, path. Anatomie, allg. und exper. Pathologie und Therapie.

Delbanco, E. Zur Anatomie des Präputium. Monatshefte f. pr. Dermat. Bd. XXXIX.

Die Existenz freier Talgdrüsen in der Vorhaut, welche gerade in den letzten Jahren so lebhaft diskutiert wurde, hat D. mit Sicherheit nachgewiesen. Er fand sie bei seinen Fällen ca. 80 mal, kann aber ein bestimmtes Zahlenverhältnis bezüglich der Häufigkeit nicht geben. D. fand sie besonders an gereizten Vorhäuten und bei Neurasthenikern, ersteres eine interessante Analogie zum gehäuften Auftreten freier Talgdrüsen an der Mund- und Wangenschleimhaut bei Leuten, welche eine Hg-Kur durchgemacht haben oder aus anderen Gründen an Salivation leiden. Die Mehrzahl der Talgdrüsen zeigt im Schnitt keinen Zusammenhang mit dem Deckepithel; auch dort, wo sie noch mit dem letzteren zusammenhängen, ist D. der Nachweis eines Ausführungsganges nur selten geglückt. Einzelne Talgdrüsen sind relativ fettarm; in den interstitiellen und perivaskulären Lymphspalten in der Nähe der Talgdrüsen fanden sich freie Fettmassen. D. konnte auch in seinen Schnitten frühe Entwicklungsstadien der freien Talgdrüsen studieren mit allen Übergängen zu vollentwickelten. Es entstehen also diese Drüsen postembryonal.

In weiteren Auseinandersetzungen kommt D. auf seine bekannten Mitteilungen über die freien Talgdrüsen der Mundschleimhaut zurück und wahrt seine und Audrys Priorität in dieser Frage gegenüber Montgomery und Hay.

Bezüglich der Coronalpapillen konnte D. die Angaben Sprungks bestätigen; er fand ferner an ihrer Spitze spitz zulaufende Hornkegel, welche die anatomische Grundlage für die Härte sein dürften, die die Coronalpapillen beim Betasten verraten und glaubt, daß sie für den Geschlechtsakt eine Bedeutung haben. Sie sind vielleicht rudimentäre Bildungen. (Die Coronalpapillen des Katerpenis sind stachelähnlich.)

Ludwig Waelsch (Prag).

Busch. Über das Vorkommen lymphoiden Gewebes in der Schleimhaut der männlichen Urethra. Virch. Archiv. Bd. CLXXX. Heft 1.

Verf. hat eine Reihe von männlichen Harnröhren, sowohl solcher von Neugeborenen wie von Kindern und Erwachsenen, systematisch auf das Vorkommen lymphoider Bildungen untersucht. Er gelangte zu dem Resultate, daß die Schleimhaut der männlichen Urethra sich in Bezug auf das Vorkommen von lymphoidem Gewebe ebenso verhält wie die oberen Teile des harnleitenden Apparates. Gerade so wie hier, kann auch in der Urethra schon normalerweise deutlich als Knötchen auftretendes lymphoides Gewebe in der subepithelialen Schicht vorhanden sein; freilich waltet offenbar eine gewisse Inkonstanz ob, indem bei dem einen Individuum das lymphatische Gewebe reichlich, bei dem anderen spärlich entwickelt ist, sogar so, daß wir es als nicht vorhanden nachweisen können. Es darf uns daher auch nicht wundern, daß wir dasselbe gerade in den Fällen, wo in der Regel das ganze lymphatische System infolge einer Allgemeinerkrankung, oder das regionäre der Harnröhre infolge in der Nähe befindlicher Krankheitsherde, in Mitleidenschaft gezogen wird, besonders häufig und in reichlicher Menge finden. Die dabei dann besonders deutlich zu Tage tretenden Knötchen brauchen wir dann nicht für neugebildet zu halten, sondern können sie aus dem bereits normalerweise vorkommenden adenoiden Gewebe ableiten.

Alfred Kraus (Prag).

Matsuoka, M. Über Gewebsveränderungen des verlagerten Hodens, Nebenhodens und Samenleiters. Virch. Arch. Bd. CLXXIX. Heft 3. p. 484.

Verf. hatte die Absicht die Fragen zu beantworten, welcher Art die Gewebsveränderungen seien, die in einem verlagerten Hoden und Nebenhoden auftreten, und ob sich die Geschlechtszellen, die eine intensive physiologische Regenerationsfähigkeit besitzen, ähnlich wie die Somazellen verhalten. Als Versuchstiere dienten junge gesunde Kaninchen, von denen im ganzen 7 zur Verfügung standen. Das Resultat seines Experimentes faßt M. in folgenden Sätzen zusammen:

1. bei primärer subkutaner Verlagerung des ganzen Hodens und einer nach Wochen erfolgenden sekundären Unterbindung und Durchschneidung des vas deferens und der Gefäße ging das Hodengewebe bei 6 Fällen auf dem Wege der Nekrose zugrunde;

2. aber der Schwund des Hodengewebes trat nicht immer ein; bei einem Falle erfuhren die Samenepithelien eine eigenartige Metamorphose. Über die Ursachen dieser Metamorphose werden erst fortgesetzte Untersuchungen Aufschlüsse geben;

3. in sämtlichen Fällen waren Rete testis, Ductus efferens testis, Ductus epididymidis und dessen Übergangsstelle relativ intakt geblieben. Die Versuche haben demnach aufs neue bestätigt, daß ein Organ, je komplizierter sein Bau und je höher es funktionell differenziert ist, bei

einer Verlagerung umso rascher und intensiver eine regressive Veränderung seiner spezifischen Elemente erfährt. Alfred Kraus (Prag).

Hartung, Egon. Ätiologie der primären Nebenhodentuberkulose. Virch. Arch. Bd. CLXXX. Heft 1.

Verf. sucht die Frage zu klären, warum die primäre Nebenhodentuberkulose meist im Schwanze des Nebenhodens beginnt. Saltzmann und Horwitz haben die Art der Verzweigung und die Verschiedenheit der Größe der Gefäße angeschuldigt. Verf. hat, um diese Ansicht zu prüfen, vier normale Hoden mit Karmingelatine injiziert und die Arterien mit ihren feinen Verzweigungen präpariert. Er beschreibt seine Befunde und kommt zum Schlusse, daß der Grund nicht in der Gefäßverteilung, sondern in erster Linie in den vorausgegangenen, teils durch Infektion, teils durch Kontusionen entstandenen Entzündungen zu suchen seien. Dann komme einerseits nach Bardenheuer die physiologische Stauung im Schwanz des Nebenhodens in Betracht, die nach Hartungs Ansicht durch gerade, im Nebenhoden vorhandene, durch die Entwicklungsgeschichte ihre Erklärung findende blindendigende Kanäle wesentlich vermehrt wird, andrerseits sei die leichtere Fortschaffung des infektiösen Materials aus dem Hoden durch den coitus in Betracht zu ziehen.

Alfred Kraus (Prag).

Rothschild, Alfred. Über eine besondere Drüsenformation in der Prostata. Virch. Arch. Bd. CLXXX. H. 3. p. 522.

Die Arbeit schließt an die Untersuchungen von Albarran und Hallé (Annal. des mal. des org. génito-urin. XVIII. 1900) an, welche Autoren eine neue Auffassung über eine kleine Gruppe von Fällen von Prostatahypertrophie brachten. Es sollte sich in denselben um eine rein epitheliale Wucherung mit Tendenz zur malignen Entwicklung, um den Beginn eines Carcinoms handeln. Die Untersuchungen Rothschilds bezogen sich auf drei rein anatomische Beobachtungen und zwei gleichzeitig klinisch beobachtete Fälle. Die Ergebnisse waren folgende:

1. die Beobachtungen von Albarran und Hallé betreffs ihrer 14 Fälle sind in histologischer Hinsicht teils zu bestätigen, teils — soweit die atypische, maligne Wucherung in Betracht kommt, einer Nachprüfung mindestens bedürftig, aber hinsichtlich des klinischen Teils unhaltbar;

2. es gibt in der Prostata — bei Leuten mittleren Alters — außer der bekannten Form der Drüsensubstanz mit den reichlich gefalteten, vielförmigen Drüsenlumina und mehr oder weniger reichlicher Zwischensubstanz noch eine besondere, nach dem adenomatösen Typ sich darstellende Drüsenformation: Dieselbe besteht aus größeren und kleineren Gruppen von, im Querschnitt gesehen, dicht beisammenliegenden, auffallend kleinen, mehr oder weniger einfach kreisrunden und nicht gefalteten Drüsenlumina von im übrigen gleicher epithelialer Zusammensetzung und gleichem Inhalt, wie die gewöhnliche Drüsensubstanz, aber so klein, daß in manchen fast gar kein Lumen erkennbar ist, und ausgezeichnet durch das Zurücktreten der zuweilen kaum sichtbaren Zwischensubstanz;

3. weitere Untersuchungen haben erst festzustellen, ob es sich um eine ursprüngliche Anlage und einen normalen Befund oder um eine neoplastische, pathologische Bildung handelt. Im letzteren Falle ob und wie weit diese Bildungen histogenetisch mit der Prostatahypertrophie etwas zu tun haben, sowie darüber, ob diese besonderen Drüsenformationen häufiger als die gewöhnliche Formation der Drüsensubstanz der Prostata in atypischer Wucherung zu entarten die Neigung hat und so ihr Befund an und für sich eine besonders ungünstige Auffassung verdient. Alfred Kraus (Prag).

Goldberg. Über die Müllersche Modifikation der Donnéschen Eiterprobe. Zentralbl. f. inn. Med. XXVI. Nr. 20. 1905.

Die Donnésche Probe auf Eiter im Harn (Zusatz von Kalilauge, welche die Eiterzellen zu glasig durchscheinenden Gallertmassen aufquellen läßt) soll nach Müller so angestellt werden, daß die Kalilauge langsam, tropfweise zugesetzt und sofort der Urin geschüttelt wird, da das Phänomen nach kurzer Zeit verschwindet.

Mit dieser kleinen Modifikation prüfte G. die Probe an einer großen Anzahl von Eiterharnen und fand, daß ihr positiver Ausfall stets die Gegenwart von Eiter beweist, ihr negativer dessen Abwesenheit aber nur bei sauren Harnen, während bei alkalischen Urinen auch bei Anwesenheit von Eiter die Probe negativ ausfallen kann.

Hübner (Frankfurt a. M.).

Singer, H. Untersuchungen über die Jodausscheidung nach Gebrauch von Jodkali und von Jodipin. Zeitschrift für klin. Medizin. Bd. LII. p. 521.

Singer hat vergleichsweise das im Urin ausgeschiedene Jod quantitativ bestimmt nach innerlicher Verabreichung von Jodkali und von Jodipin. Die Versuche wurden für das Jodkali mit der Singerschen Methode ausgeführt, für das Jodipin bediente er sich der Veraschung, um zu sehen, ob neben den anorganischen Jodverbindungen auch festere organische ausgeschieden werden.

Die Elimination von Jod nach der Einnahme von Jodipin zeigt größere Schwankungen als nach Verabreichung von Jodkali; Singer glaubt, dies möchte darauf beruhen, daß individuell verschieden viel Jod aus dem Fette abgespalten wird. Die mehr oder minder reichliche Fettdiät ist wahrscheinlich der Grund der mehr oder minder reichlichen Jodabspaltung. Ist Patient im Stadium des Fetthungers, dann wird mehr Jod abgespalten und im Harne eliminiert. Wünscht man ein Jodfettdepot anzulegen, so soll Patient ruhen, reichlich ernährt werden und größere Fettportionen bekommen.

Bei Gebrauch von Jodkali wird das Jod sehr rasch und reichlich in den ersten 6 Stunden ausgeschieden (ca. 61%), nach 12 Stunden 83%, nach 60 Stunden ist die Jodreaktion verschwunden; von einer länger dauernden Jodwirkung kann also nicht gesprochen werden.

Bei der Verwendung von Jodipin in der gleichen Dosis wie Jodkali (1 *g* in einmaliger Dosis) ist die Jodabspaltung eine langsamere und

die Jodreaktion im Urin verschwindet erst nach $4^1/_2$—5 Tagen. Wird die gleiche Jodipinmenge in mehrere Tagesdosen verteilt genommen, so wird mehr Jod ausgeschieden (66%) als bei der einmaligen Dosis (58%). Will man also einen möglichst großen Vorrat von Jodfett sammeln, so ist es vorteilhafter, eine einmalige Tagesdosis von Jodipin zu verabreichen als dieselbe in Portionen verteilt zu geben.

M. Winkler (Bern).

Porosz, M. Das Tonogen suprarenale sc. Richter. Adstringens und Anaestheticum in der Urologie und Dermatologie. Monatsh. f. prakt. Dermatologie. Bd. XXXIX.

Tonogen, bestehend aus Wasser 100, Nebennierenextrakt 0·1, Chloreton 0·5, Natrium chlorat. 0·7 hat sich P. als ausgezeichnetes blutstillendes und in vielen Fällen als gutes, blutgefäßzusammenziehendes, anästhesierendes, sekretverringerndes Mittel bewährt.

Ludwig Waelsch (Prag).

Bangs, L. Bolton. Haematuria as a Symptom of Hydronephrosis. Nephrectomy. Cure. Med. News 86, 253. 11. Feb. 1905.

Die seltene Erwähnung in der Literatur der Hämaturie als Symptom der Hydronephrose veranlaßten Bangs einen derartigen Fall genauer zu beschreiben. Außer neun von Israel veröffentlichten Fällen konnte B. nur vier weitere auffinden. H. G. Klotz (New-York).

Rotmann, E. Die hydrostatische Methode in der urologischen Therapie. Journ. russe de mal. cut. 1904. Bd. VIII.

Nach Besprechung der schon im Jahre 1824 noch mittels Katheter in Anwendung gezogenen hydrost. Methode durch Amussa werden in der Entwicklung derselben zwei Perioden unterschieden, von 1874 bis 1892 und von 1892 bis auf die Gegenwart. Die erste beginnt mit den Bestrebungen v. Zeisels und Bertholles, die zweite mit der systematischen Behandlung Janets.

Rotmann berichtet selbst über drei durch das Verfahren günstig beeinflußte Fälle.

Beim ersten Patienten handelte es sich um schmerzhafte Empfindungen in der Blasengegend, die sich beim Urinieren steigerten. Cystokopisch ließ sich nur eine leichte Rötung in der Gegend des Colliculus seminalis nachweisen. Im Sediment war von dem vor 2 Jahren akquirierten Tripper nichts mehr nachzuweisen. Durch vier Monate hindurch fortgesetzte dreimal wöchentlich vorgenommene Ausspülungen führten das Verschwinden der Symptome herbei.

Im zweiten Falle handelte es sich um quälende Paraesthesien der Eichel, cystokopisch Hyperämie der Urethralschleimhaut und des Collic. seminalis.

Beim dritten Patienten um die sogenannte torpide Form der Gonorrhoe (Zelenew) mit nervösen Beschwerden.

Richard Fischel (Bad Hall).

Vajda. Zur Technik der Urethralinjektionen. Monatsheft f. prakt. Dermatologie. Bd. XXXIK.

Gegenüber Engelbreth, der in den Monatsheften für praktische Dermatologie, Bd. XXXVII, Nr. 1 eine von ihm konstruierte Ventilspritze empfohlen hatte, hebt V. hervor, daß nach seinen Angaben schon seit 7 Jahren vom Leiter in Wien derartige Spritzen erzeugt werden.

Ludwig Waelsch (Prag).

Klotz, Walter C. Clinical Studies in Ureteric Meatoscopy. Med. News 86, 344. 25. Feb. 1905.

Klotz berichtet die Befunde von 20 Fällen (12 Nephrolithiasis, ferner Pyelonephritis, Tuberkulose), zum Teil illustriert, um den Wert der bloßen Inspektion der Ureterenöffnungen zu bestimmen und mit dem der Ureterkatheterisierung zu vergleichen. In 11 Fällen wurden durch Operation Veränderungen an den Nieren nachgewiesen. In 4 von 5 Fällen von Nierensteinen wurden gewisse Veränderungen der Ureterenöffnung beobachtet, in dem 5. Falle wurde das Konkrement außerhalb der Ureterenwand gefunden; in 2 Fällen, wo ähnliche Bilder, aber keine Steine gefunden wurden, ist der Abgang derselben unmittelbar vor der Cystoskopie oder in der Zeit zwischen Cystoskopie und Operation nicht ausgeschlossen. Unter 6 Fällen nachgewiesener Nierenerkrankung bestanden bei 5 gewisse Veränderungen des orificium.

Ohne bestimmte Schlußfolgerungen ziehen zu wollen glaubt Verf., daß die Meatoskopie zwar die Katheterisierung nicht ersetzen kann, aber oft wertvollen Aufschluß geben kann, namentlich wo die Katheterisierung nicht ausführbar ist. Ehe man aber weiter darüber urteilen könne, müßten einige Fragen bestimmt beantwortet werden: wie ist eine normale oder abnorme Ureterenöffnung beschaffen? welches sind die Ursachen gewisser pathologischer Veränderungen? ist der Sitz solcher Veränderungen in der Niere selbst, im Becken oder in den Ureteren? ist die Abwesenheit von Veränderungen von Wert für eine negative Diagnose.

H. G. Klotz (New-York)

Suter, F. Über den Harnscheider von Luys und die Ausscheidung von Indigokarmin durch die Nieren. Ein Beitrag zur funktionellen Nierendiagnostik. Korrespondenzblatt für Schweizer Ärzte 1904. p. 585.

Suter hat in 7 Fällen von Nierentuberkulose die Separation der Urine mit dem Harnscheider von Luys vorgenommen und hat durch gleichzeitige Injektion von Indigokarmin (4 cm^3 einer 4% Lösung von indigoschwefelsaurem Natrium, intramuskulär) die Funktion der Nieren kontrolliert. Er kommt zu einem sehr günstigen Urteile über diese kombinierte Methode: sie hat in allen Fällen positive Resultate ergeben. In drei Fällen wurde die Richtigkeit der Diagnose durch die nachfolgende Operation erwiesen; in weiteren drei Fällen ergab die Untersuchung das Vorhandensein einer gesunden und einer kranken Niere, die Patienten waren aber nicht zur Operation zu bewegen; im 7. Falle wurden beide Nieren erkrankt befunden; es wurde daher von einer Operation abgeraten. Drei Wochen später Bestätigung der Diagnose durch Tod des Patienten an Urämie. Die Separation gelang in allen Fällen sehr gut und Suter

glaubt, daß das Instrument in dem Sinne einen Fortschritt bedeute, daß es auch bei schwer kranken Blasen Verwendung finden könne, wo der Ureterenkatheterismus nicht mehr möglich sei; der Eingriff sei gering und die Technik keine schwierige.

Mit dieser Methode gelangt man nach Suter auch leicht zu einem Urteil über die Funktion der Nieren. Ist die Niere ganz degeneriert, so scheidet sie keinen Farbstoff mehr aus, ist sie schwer krank, so erfolgt die Ausscheidung verspätet (nach 30—40 Minuten statt nach 10 Minuten), ist sie weniger krank, so scheidet sie zu gleicher Zeit aus wie die gesunde Niere, aber in kleinerer Menge. Der Gefrierpunkt zeigt ein analoges Verhalten: je größer die Gefrierpunktsdifferenz desto größer die Differenzen in der Farbe des Urins. M. Winkler (Bern).

Gonorrhoe und deren Komplikationen.

Holt, L. Emmet. Gonococcus Infections in Children with Especial Reference to Their Prevalence in Institutions and Means of Prevention. New-York u. Phs. Med. Journ. LXXXI. 521 u. 589. 18. u. 25. März 1905.

Holt gibt zunächst einen eingehenden Bericht seiner 11jährigen Erfahrung über Gonokokkeninfektionen im „Babies"-Hospital und vergleicht dieselben mit denen einiger anderer Institute. Alle beweisen wie außerordentlich schwer es ist, die Einführung zu verhindern und nach stattgehabter Infektion derselben wieder Herr zu werden. Die auf Kinder bis zu 3 Jahren beschränkten Beobachtungen erstrecken sich nur auf Vaginitis, Ophthalmie und Gelenkaffektionen; Gonokokken Urethritis bei Knaben wurde nur einmal beobachtet, Endo- und Perikarditis, Peritonitis oder Beckenentzündung oder Proktitis kamen nicht vor.

Unter den 273 Fällen von Vaginitis wurden 172 im Haus infiziert die Absonderung ist meist reichlich, gelb oder grünlich gefärbt, gelegentlich blutig, Urethritis war nicht häufig vorhanden und selten hochgradig, Cystitis gar nicht. Am meisten Schwierigkeiten bieten Fälle mit sehr geringer Absonderung, da ihr Charakter oft zweifelhaft erscheint. Der Gonococcus findet sich meist nicht neben andern Mikroorganismen, so daß man bei dem Befunde zahlreicher anderer Kokken verschiedener Art auf Abwesenheit des Gonococcus rechnen kann während bei Anwesenheit von Eiter und Abwesenheit anderer Mikroben mit ziemlicher Sicherheit Gonokokken Vaginitis anzunehmen ist, wie nachfolgende Untersuchung meist bestätigt. Die lange Dauer und Widerstandsfähigkeit bilden die unangenehmsten Erscheinungen dieser Fälle. Die Augeninfektionen waren verhältnismäßig selten und boten keine besonderen Verhältnisse dar. Bei weitem das größte Interesse erregten die Gelenkaffektionen, die wegen ihres akuten febrilen Charakters

eher als Gonokokkenpyämie bezeichnet werden könnten. Unter den 26 Fällen waren 19 Knaben, von denen nur einer in Form einer Augenentzündung andere Zeichen der Gonokokkeninfektion aufwies, während von den 7 weiblichen Patienten 4 Vaginitis hatten. Von diesen an Gelenkaffektionen leidenden Kindern waren 16 nicht über 8 Monate alt. Nur in 5 Fällen war nur ein Gelenk affiziert, in 16 Fällen waren drei oder mehr Gelenke affiziert bis zu acht. Am häufigsten befallen waren Finger und Mittelhand, Fußgelenk, Knie, Handgelenk, Zehen, Mittelfuß und Schultergelenk. Lokal bestand rasch auftretende Anschwellung und Röte, große Empfindlichkeit, meist am Ende einer Woche Fluktuation. Wenigstens $^1/_3$ der erkrankten Gelenke ging in Eiterung über, in jedem Falle wurde bakteriologisch Gonokokkeninfektion nachgewiesen Die allgemeinen Symptome waren die einer Pyämie, Fieber von 103 bis 105° F., unregelmäßig und öfter wochenlang anhaltend und Erscheinungen von Marasmus, die in 14 Fällen tödlich endeten. Die Gelenke selbst zeigten nur Befallensein der Synovialmembran; Knorpel- und anderweitige zerstörende Prozesse waren sehr selten, so daß bei Kindern mit noch gutem Ernährungszustand frühzeitige Inzision und Auswaschung meist rasche Heilung erzielten. Besondere Sorgfalt wurde darauf verwendet, die Infektion vermittelnde Umstände auszufinden, und blieb schließlich kein Zweifel bestehen, daß die Ansteckung durch die Krankenwärterinnen weiter getragen wurde beim Baden, Füttern und besonders beim Wechseln der Windeln. Quarantäne der Kinder wie der Wärterinnen erwies sich schließlich als der einzige Weg, dem Weiterschreiten Einhalt zu tun. Am schwierigsten erwies sich der Nachweis der Infektion in den Fällen der Arthritis, bei denen mit wenig Ausnahmen keine andere gonorrhoische Erkrankung bestand. Verf. ist überzeugt, ohne positiven Nachweis liefern zu können, daß die Infektion vom Mund aus stattfindet bei Gelegenheit der üblichen Reinigung desselben bei Säuglingen mit dem Finger der Wärterin. Die Maßregeln in Anstalten müssen in der Hauptsache prophylaktische sein, Verhütung der Einschleppung und strenge Quarantäne, wenn die Einführung doch stattgefunden. Die außerordentlich intensive Ansteckungsfähigkeit und die lange Dauer und besonders die Neigung zu Rezidiven machen die Durchführung solcher Maßregeln außerordentlich schwierig. Die Behandlungsmethoden werden nicht eingehender berücksichtigt, keine derselben hat sich als durchaus befriedigend bewährt. H. G. Klotz (New-York).

Johnson, Joseph, Tabor. The Effects of Gonorrhoea on the Female Generative Organs. Jour. Am. Med. Ass. XLIV. 757. 11. März 1905.

Nichts Neues. H. G. Klotz (New-York).

Van de Walker, Ely. Gonorrhoea in Its Female Pelvic Relations. New-York u. Pha. Med. Journ. LXXXI. 225. 4. Feb. 1905.

Van de Walker erklärt den Gonococcus für den aktivsten aller bekannten Krankheitserreger, da er nicht nur selbständig zerstörende Vorgänge erzeugt, sondern auch die Fähigkeit besitzt andere, sonst nicht

pathogene Mikroben in bösartige aktive zu verwandeln, die dann im stande sind viel mehr Schaden anzurichten als der spezifische Gonorrhoea mikrobe. Verf. berücksichtigt besonders umschriebene Beckenabszesse.

H. G. Klotz (New-York).

Colton, Frederic J. The Active Treatment of Gonorrhea in the Early Stages. Boston Med. Surg. Journ. V. 152. p. 152. 9. Feber 1905.

Colton ist völlig überzeugt, daß die Gonorrhoe der Behandlung zugänglich ist und mit Ausnahme ganz seltener Fälle völlig geheilt werden kann; die Behandlung solle eine aktive sein und so früh wie möglich beginnen. Eine ideale Behandlungsmethode gibt es nicht, eine jede Methode ergibt wechselnde Resultate, aber wir haben genügende Kenntnis von der Pathologie der Krankheit, um beurteilen zu können, was wir zu erreichen suchen vermittels gewisser Mittel und Wege und um bei gehöriger Anwendung mit einiger Sicherheit auf Erfolg rechnen zu können. Eine von ihm seit mehreren Jahren ausgeübte Methode, welche die moderne Irrigation mit der noch mehr modernen keimtötenden Behandlung kombiniert, hat in einem großen Prozentverhältnis sowohl betreffend die Dauer der Behandlung wie die Abwesenheit von Komplikationen recht befriedigende Erfolge ergeben. Wo die Behandlung eintreten kann, sofort bei dem Auftreten der Absonderung werden zweimal täglich Irrigationen mit Kal. permang. 1 : 6000 vorgenommen, gefolgt von einer Einspritzung von 5 bis 10% Protargol- oder Argyrollösung, die 5 bis 10 Minuten lang in der Harnröhre zurückgehalten wird. Nach 3 Tagen wird die Behandlung in größeren Zwischenräumen ausgeführt, nach 10 bis 14 Tagen um die Probe vorzunehmen, eine längere Pause gemacht. Wenn schon Ausfluß, Brennen und Steifung des Gliedes vorhanden sind, wird zuerst bis zum Eintritt genügender Besserung nur mit Kali permang. irrigiert, ebenso wenn schon die hintere Harnröhre befallen ist, nur wird dann bei jeder vierten Applikation die Irrigation auf die hintere Harnröhre ausgedehnt. Von Einspritzungen von Silberpräparaten in die hintere Harnröhre kann C. keinen Nutzen sehen. Wenn neuerdings Absonderung auftritt, werden Irrigationen mit Lösungen von Arg. nitr. von 1 : 8000 bis 1 : 1500 vorgenommen. Die Irrigation soll immer vom Meatus aus ohne Einführung von Instrumenten vorgenommen werden.

H. G. Klotz (New-York).

Churchman, J. W. Paraurethritis: An Anatomical Review with a Report of Two cases. Journ. Am. Med. Ass. XLIV. 124. 14. Jan. 1905.

Churchman betrachtet eingehend die anatomischen Verhältnisse der paraurethralen Gänge im allgemeinen und beschreibt näher zwei Fälle seiner eigenen Beobachtung. Die gonorrhoische Infektion derselben kommt entweder im Verlauf einer gewöhnlichen Urethralgonorrhoe vor oder schon ehe Symptome in der Harnröhre selbst vorhanden sind. In den ganz frühen Stadien mag die Infektion einen entzündlichen Prozeß auf der Oberfläche der Glans vortäuschen, beginnenden Schanker, Ulc. molle

oder Herpes. Sind die Gänge einmal infiziert, dann ist es sehr schwer die Kokken wieder zu vertilgen, auch nach Kauterisation können dieselben in großer Menge wieder auftreten. Dennoch ist eine Beseitigung der Infektion ohne chirurgische Eingriffe möglich (in Ch. zwei Fällen durch Ätzung mit Karbolsäure). Trotz des dauernden Bestehens eines Infektionsherds in der Nachbarschaft braucht es bei Vornahme prophylaktischer Maßregeln nicht zur Infektion der Harnröhre selbst zu kommen.

H. G. Klotz (New-York).

Richter, W. Jodipin in der Behandlung der Prostatitis. Monatsh. f. prakt. Dermat. Bd. XL.

Um Jod in relativ hoher Konzentration, unauffällig und in einfacher Weise zu applizieren, versuchte R. Injektionen von 10% Jodipin, Ol. olivar aa 2 mal täglich eine halbe Glyzerinklistierspritze, und stieg bis zum reinen 10% Jodipin 2mal täglich eine Spritze. Die Erfolge bei Prostatitis waren sehr befriedigende. Ludwig Waelsch (Prag).

Bakaleinik, P. Hydraulischer Dilatator zur Diagnose und Behandlung der Strikturen. Journal russe de mal. cut. 1904. Band VIII.

Zuerst publiziert in der Berliner klinischen Wochenschrift 1903, 14. September, der Presse médicale 1903, und Annales de mal. des organes genito urinaires 1904.

Neu ist die Anwendung verschieden temperierten Wassers zu therapeutischen Zwecken. Richard Fischel (Bad Hall).

Campiche, P. Die Freyersche Operation. Korrespondenzbl. für Schweizer Ärzte 1904. p. 723.

Die Freyersche Methode der Prostatektomie wurde bis jetzt wesentlich in England geübt, während sie auf dem Kontinente relativ selten ausgeführt wurde. Diese Methode auch hier mehr zu popularisieren, ist der Zweck dieser Publikation. Campiche schildert kurz den Verlauf der Operation und erwägt deren Vorteile und Nachteile. Er kommt dabei zu einem sehr günstigen Urteil. Freyer verfügt bereits über ein Material von 110 Fällen, die Mortalität betrug 9%. Bei den letzten 28 Fällen erlebte Freyer keinen Exitus.

In einem kurzen Nachsatze berichtet Staffler über eine eigene erfolgreiche Prostatektomie nach Freyer. M. Winkler (Bern).

Syphilis. Allgemeiner Teil.

Mc. Donald, Wm. G. The Prophylaxis of Syphilis. Boston M. S. Jour. 152. 100. 26. Jän. 1905.

Mc Donalds Artikel wurde der katholischen Wohltätigkeitskonferenz in Boston vorgelesen. Gegenüber der Frage von den venerischen Krankheiten, sagt er sehr bezeichnend, verschließt die Wohltätigkeit ihre niedlichen Ohren mit ihren mit zarten Handschuhen be-

kleideten Fingerspitzen, erscheint unaussprechlich schokiert und ein wenig gelangweilt, aber verweist die ganze Angelegenheit an die öffentliche Gesundheitspflege. Sie entschuldigt sich damit, daß diese Krankheiten selbstverschuldet seien und nur vorkommen könnten infolge der Verkommenheit des Individuums. Dagegen führt er die häufigen Infektionen Unschuldiger mit Syphilis an und dringt auf irgendwelche Erziehung des Volkes in der Frage. Nur wenn die Krankheit allgemein verstanden und ohne Furcht oder Scham besprochen wird, ist an das Ergreifen von Maßregeln zu ihrer Unterdrückung zu denken. Er bespricht dann die Tätigkeit der Deutschen Gesellschaft zur Bekämpfung der venerischen Krankheiten; aber die Idee, Schutzmittel zu veröffentlichen, die beim außerehelichen Geschlechtsverkehr angewendet werden könnten, sei absolut in Widerspruch mit der hier zu Lande herrschenden Denkweise. Die Verhältnisse in Frankreich und Großbritanien bieten keine Mittel zur Lösung der Frage. Von einem Polizeibeamten wurde vorgeschlagen, daß in Fällen von gerichtlicher Verurteilung wegen Vergehen, welche mit Gefängnis oder mit Geldstrafen bestraft werden können, die Strafe bei solchen, die mit venerischen Krankheiten behaftet gefunden werden, immer in Gefängnis bestehen solle. Auch die Untersuchung der Insassen von Gefängnissen jeder Art, Armenhäusern etc. wird anempfohlen, ebenso die Unterrichtung der Polizei, Feuerleute, Soldaten etc. über die Syphilis. Am Ende müsse jede Kommune für sich selbst für die gehörige Isolierung der gefährlichen Kranken sorgen. Zuletzt werden die lokalen Verhältnisse in Boston besprochen und Ratschläge betreffend bessere Hospitaleinrichtungen gegeben. H. G. Klotz (New-York).

Morrow, Prince A. The Society of Sanitary and Moral Prophylaxis. Its Objects and Aims. Amer. Med. IX. 317. 25. Feber 1905.

Morrow eröffnete mit diesen Bemerkungen eine betreffs der Gründung einer Gesellschaft für sanitäre und moralische Prophylaxe zusammenberufenen Versammlung. Diese Gesellschaft soll, soviel wie die amerikanischen Verhältnisse gestatten, ähnliche Zwecke verfolgen wie die Deutsche Gesellschaft zur Bekämpfung der Geschlechtskrankheiten. M. charakterisiert die Motive dieser Bewegung zunächst unter den Ärzten und deutet die verschiedenen Richtungen an, in welchen eine solche Gesellschaft ihre Wirksamkeit zu entfalten habe. Die Verhütung werde gefördert durch Erziehung, i. e. Aufklärung über das Wesen der venerischen Krankheiten, durch Beförderung erfolgreicher Behandlung, durch Verbesserung der Moral, endlich durch soziale Maßregeln. Insofern diese die Prostitution berührt, entstehen unter dortigen Verhältnissen die größten Schwierigkeiten, auch den besseren Teil der Laienwelt für die Sache zu interessieren wird sehr schwer werden.

H. G. Klotz (New-York).

Morrow, Prince A. The Sanitary and Moral Prophylaxis of Venereal Diseases. Journ. Am. Med. Ass. XLIV. 675. 4. März 1905.

Morrow bespricht die Notwendigkeit einer Gesellschaft für sanitäre und moralische Prophylaxe von denselben Gesichtspunkten aus wie in dem vorhergehenden Artikel. Er betont als Eigentümlichkeit der venerischen Krankheiten, daß sie besonders in der Ehe auch in ihren Folgen sich besonders auf die Fortpflanzungsorgane erstrecken. In den Vereinigten Staaten ignoriert die öffentliche Gesundheitspflege die Frage der Prostitution vollständig, teils wegen der ungenügenden Resultate der Regelung derselben in anderen Ländern, teils wegen der feindlichen Stellung der öffentlichen Meinung. H. G. Klotz (New-York).

Kelly, Howard. What is the Right Attitude of the Medical Profession Toward the Social Evil. Journ. Am. Med. Assoc. XLIV. 679. 4. März 1905.

Kelly sieht die Prostitution als die Hauptquelle der venerischen Krankheiten an. Bisher habe sich der ärztliche Stand derselben gegenüber ganz indifferent verhalten; Regierungskontrolle sei in den Vereinigten Staaten außer Frage, daher müßte von Seiten der Ärzte ein aktiver persönlicher Kampf ins Werk gesetzt werden, angeregt von dem Bewußtsein persönlicher Verantwortlichkeit. H. G. Klotz (New-York).

Bulkley, L. Duncan. Syphilis as a Disease Innocently Acquired. Journ. Amer. Med. Assoc. XLIV. 681. 4. März 1905.

Bulkley empfiehlt, ohne wesentlich Neues vorzubringen, wiederholt, daß der Syphilis als ansteckender Krankheit seitens der Gesundheitsbehörden dieselbe Aufmerksamkeit gezollt werden solle wie der Diphtherie etc. H. G. Klotz (New-York).

Tuley, Henry Enos. Syphilis Affecting Infant Mostality. Journ. Am. Med. Assoc. XLIV. 684. 4. März 1905.

Nichts Originelles. Zusammenstellung von Statistiken anderer Autoren. H. G. Klotz (New-York).

Kober, George M. Suggestions Concerning the Administrative Control of Venereal Diseases. Journ. Am. Med. Assoc. XLIV. 762. 14. März 1905.

Kober befürwortet als Anteil der Behörden an der Bekämpfung der venerischen Krankheiten: 1. strikte Durchführung der bestehenden Gesetze gegen Hurenhäuser, Verführung Minderjähriger, öffentliche Provokation etc.; 2. Regulierung des Betriebes der Barbiere, Hühneraugenoperateure etc., Untersuchung der Zigarrenarbeiter, Glasbläser etc. 3. Gewährung ausgibiger Gelegenheit für Behandlung und 4. Verbreitung von Anweisung in Form von Merkblättern. H. G. Klotz (New-York).

Holton, Henry D. Birthrate and Decrease in Population as Affected by Syphilis and Gonorrhoea. Journ. Amer. Med. Ass. XLIV. 761. 11. März 1905.

Holton von dem Gesundheitsrat des Staates Vermont macht Vorschläge für die Erhaltung einer gewissen Statistik betreffend die Einflüsse von Syphilis und Gonorrhoe und namentlich für die Verbreitung belehrender Merkblätter unter die an diesen Krankheiten leidenden Patienten. H. G. Klotz (New-York).

Papisow, J. Diabetes insipidus auf syphilitischer Grundlage. Journ. russe de mal. cut. 1904. Bd. VIII.

Die Infektion akquirierte der nun 46jähr. Patient vor 14 Jahren. Im Mai d. J. traten nebst Kopfschmerzen und Doppelsehen Erscheinungen des Diabetes insipidus auf, Heilung unter spezifischer Behandlung. Im September neuerlich Harnmengen bis $11^1/_2$ Liter täglich. Dabei Pupillardifferenz (L > R) und Paresen d. r. Lidhebers. Hg-Injektionen bewirkten eine Verringerung der Harnquantität. Richard Fischel (Bad Hall).

Syphilis der Haut, Schleimhaut etc.

Fick, J. Beitrag zur Kenntnis der frischen Narbe nach einem papulo-tuberösen Syphilid. Monatshefte für praktische Dermatologie. Bd. XL.

Bei der histologischen Untersuchung einer frischen elevierten Narbe nach einem papulo-tuberösen gruppierten Syphilid (Tuberculum cutaneum) konnte F. einen auffallenden Befund erheben. Neben dem typischen Bild der Narbe, in welcher an einzelnen Stellen, namentlich perivaskulär, noch Inseln von Granulationsgewebe nachweisbar waren, fand F. epitheloide Zellen in einem Lymphgefäß. Dieselben entstammen Wucherungen, welche von der Innenwand des Lymphgefäßes ausgehen und zu zum Teil recht langen Strängen auswachsend in das Lumen des Gefäßes hineinragen. Ganz gleichartige epitheloide Zellen fanden sich auch perivaskulär um die Lymphgefäße. Sie sind junge Bindegewebszellen einerseits der Intima, andererseits der Adventitia. Die Abheilung des Tuberculum cutaneum mit elevierten Narben hat ihre vollständige Analogie in der Umwandlung des breiten Condyloms in die organisierte Papel.

Ludwig Waelsch (Prag).

Syphilis des Nervensystems und der Sinnesorgane.

Guszman, J. Zur Tabes-Syphilisfrage im Anschluß an einige mit manifester Syphilis verbundene Tabesfälle. Monatsh. f. prakt. Derm. Bd. XXXIX.

G. schildert ausführlich 4 Fälle, bei welchen neben zweifelloser manifester Lues auch Erscheinungen von Tabes in kleinerem und größerem Maße vorhanden waren. Nur in einem der Fälle konnte der Primäraffekt anamnestisch ermittelt werden. Da diese Kranken noch Syphilissymptome

darboten, kann man ihre gleichzeitige Tabes nicht als postsyphilitische Erkrankung bezeichnen, man muß vielmehr mit Erb die Bezeichnung postsyphilitisch fallen lassen, und annehmen, daß auch Syphilis als solche im stande ist, einfache Degenerationen und mithin auch Tabes hervorzurufen. G. kommt zu dem Schluß, daß die Tabesstatistik, wenn sie von Wert sein soll, sich bloß auf die Tertiärsyphilitischen beschränken sollte. da eine Untersuchung aller Individuen, welche einmal Syphilis durchgemacht haben, auf Tabes (was ja sichere Beweise ergeben müßte) undurchführbar ist, zumal die Tabes zumeist erst sehr spät nach der Infektion auftritt. Ludwig Waelsch (Prag).

Adrian, C. Über das gleichzeitige Vorkommen von manifester Syphilis und Tabes. Zeitschrift für klinische Medizin. Band LV. p. 327.

Da ein Zusammenhang zwischen Syphilis und Tabes immer noch, wenn auch nur von einer kleinen Anzahl von Autoren, geleugnet wird und diese Frage eine große prinzipielle Bedeutung hat, so ist jeder Beitrag zu ihrer Klärung von Wichtigkeit. Adrian hat es unternommen, speziell sämtliche Fälle aus der Literatur zusammenzustellen, bei welchen in vivo oder bei der Autopsie eine Kombination von Tabes mit manifesten Erscheinungen der Syphilis vorlag. Bei der kritischen Bearbeitung des Materials hat er im ganzen 96 Fälle gefunden und teilt dieselben in folgende drei Gruppen ein:

1. Fälle von anatomischen Befunden von Tabes mit aktiven Erscheinungen von Lues am Zentralnervensystem (16 Fälle);

2. Tabesfälle mit anatomischen Befunden von aktiver Syphilis in andern Organen (15 Fälle);

3. Fälle von Tabes, bei welchen schon zu Lebzeiten der Kranker Zeichen aktiver konstitutioneller Syphilis bestanden (65 Fälle).

Alle diese Fälle sind in der Arbeit tabellarisch zusammengestellt, mit Angaben über Geschlecht, Alter, Infektion, Behandlung, Verlauf der Lues, Zeit des Auftretens der Tabes und der zur Zeit bestehenden luetischen Symptome, Stadium der Tabes, Erfolg der antiluetischen Therapie etc.

Nach der Sichtung des Materials kommt Adrian zu folgenden Schlüssen: Das syphilitische Virus kann, wenn auch latent, bei ausgesprochener Tabes jahrelang bestehen bleiben. Eine Kombination von manifesten Erscheinungen der Syphilis der Haut oder der inneren Organe und eine Tabes ist nicht so selten wie man bisher angenommen hat. Je später die Tabes in Erscheinung tritt, desto seltener begleiten aktive Erscheinungen der Syphilis die Rückenmarksaffektion. Die Kombination findet sich häufiger bei Männern als bei Frauen. Das öftere Bestehen der Kombination läßt die Annahme eines engeren Zusammenhanges zwischen beiden Krankheiten zu und Adrian glaubt, daß es nicht mehr angehe, die Tabes als Post-, Meta- oder Parasyphilis von der Syphilis abzutrennen, sondern schlägt vor, sie nach Erb als einen Prozeß „syphilogenen" Ursprungs zu bezeichnen.

Wo eine Kombination von Tabes und syphilitischen Erscheinungen besteht, da scheint eine Frühform der Tabes vorzuliegen und bei diesen Fällen scheint der Erfolg der spezifischen Therapie ein günstiger zu sein. Über die Resultate der antiluetischen Therapie der Tabes wagt sich Adrian noch nicht zu äußern, da die Zahl der genügend behandelten und beobachteten Fälle eine zu geringe sei. M. Winkler (Bern).

Knapp, Hermann. Syphiloma of the Ciliary Body. Journ. Am. Med. Ass. XLIV. 91. 14. Jan. 1905.

Unter Berücksichtigung zweier bereits von andern veröffentlichten Fällen beschreibt Knapp einen eigenen Fall von syphilitischer Ciliarkörpererkrankung bei einer 32jährigen Syphilitischen, der nach über 7 Wochen langer Hospitalbehandlung in Genesung endete, nach energischer, antisyphilitischer und lokaler Behandlung. Daran knüpfen sich allgemeine Bemerkungen über diese Krankheitsform. Sie beginnt am häufigsten mit der Bildung eines weißlichen Knötchens im Iriswinkel der vordern Kammer; von dort verbreitet sie sich nach außen durch die Sklerotica oder nach der vordern Kammer und dem Glaskörper, mit Exsudation in die erstere als hypopyon spurium. Nur in 9% der Fälle kommt es nicht zu Iritis, die Pupille erleidet meist Veränderungen durch hintere Synechien und membranartige Exsudate, die die Untersuchung der hintern Partien des Auges mehr weniger verhindern. Dieselben sind aber sehr häufig in verschieden schwerer Form affiziert. Nach Ewetzky kommen 215 Fälle bei Frauen auf nur 47 bei Männern, 52% traten zwischen dem 20. und 30. Jahre auf. Zu Phthise des Augapfels führten 28%, in 30% wurde Enukleation vorgenommen. Betreffs des Sehvermögens bekamen 10·6% gutes, 12·6% mittelmäßiges, 13·6% schwaches und 63·6% wurden blind. H. G. Klotz (New-York).

Barrett, Albert M. Disseminated Syphilitic Encephalitis. Am. Journ. Med. Scie. 129. 390. März 1905.

Barrett liefert eine sehr eingehende Beschreibung der makro- und besonders mikroskopischen Befunde in einem Falle syphilitischer Hirnerkrankung. Der 41jährige, zu zeitweiligen Exzessen im Trinken neigende Patient wurde im Mai 1902 mit Syphilis infiziert (Ulc. dors. penis). Nach einer seiner Escapaden am 2. Juli ausgebreitetes makulopapulöses Exanthem, trotz fortwährender Behandlung innerlich mit Quecksilber, allein oder in Verbindung mit Jod. Iritis und Mitte Nov. Kopfschmerzen, Vergeßlichkeit, Stumpfsinn etc., so daß Pat. Ende Nov. in eine Irrenanstalt gebracht wurde. Hier wurden außer der typischen Narbe eine Anzahl Schleimpapeln der Mundhöhle und ein ausgebreitetes makulo-papulöses Exanthem gefunden, Vergrößerung der Inguinal- und epitrochlearen Drüsen, l. Pupille größer als die r., am r. Auge Strabismus extern. u. teilweise Ptosis, Verstärkung der Kniereflexe, Tremor der Arme und Hände bei ausdruckslosem Gesicht, ruhelosen Umherwerfen und zwecklosen Bewegungen der Arme, Stumpfheit und getrübtem Bewußtsein. Am 15. Dezemb. fing Pat. an Urin und Kot unter sich gehen zu lassen, wurde komatös mit Zuckungen in Armen und Beinen, am 18. Dez. †.

Die Sektion ergab die pia verdickt, trüb, an der Basis hyperämisch, besonders unterhalb der Cisterna; von dort über den pons hinweg in die fissurae Sylvii ausstrahlend; besonders deutlich die Wurzel des r. 8. Nervens umgebend, mehr in Gestalt einer gelatinösen Substanz, die linke art. cereb. med. deutlich verdickt, eine größere und eine Anzahl punktförmiger Hämorrhagien zwischen den Pyramiden-Fasern der r. Seite des pons. Die auffallendsten Erscheinungen fanden sich an den Gefäßen, das Auftreten gummatöser Herde spielte nur eine geringe Rolle.

An den Meningen handelte es sich um einen diffusen Prozeß, der nur wenige fragliche Zeichen aufwies, die dazu berechtigt hätten, von gummöser Meningitis zu sprechen; das Vorwiegen lymphoider Zellen und Plasmazellen, die geringe Anzahl polynukleärer Leukocyten kennzeichneten die chronische Entzündung. An den Gefäßen handelte es sich im wesentlichen um Endarteritis, meist in einem frühen Stadium: vielfach konnte man sehen, wie das Endothel der intima losgelöst wurde durch Zellen, welche zwischen intima und elastica eindrangen; Wucherung der intima war immer sekundär; unter auffällig geringer Beteiligung der Media breiteten sich nekrotische Veränderungen in der äußeren Wand und von da nach innen aus. In der l. art. cer. med. fand sich frische Thrombose, an andern Stellen Periphlebitis und Mesophlebitis mit Neigung nach innen zu sich auszubreiten.

Durch die ganze Hirnrinde erstreckte sich ein diffuser Degenerationsprozeß, der die Nervenelemente wie die Glia und die Blutgefäße befiel. Augenscheinlich völlig unabhängig von den Veränderungen in den Meningen fanden sich disseminierte Herde von Encephalitis (frisches Granulationsgewebe), lokale Degenerationsvorgänge in den Nervenelementen selbst und sekundäre Reaktionserscheinungen in der Glia. Unabhängig von diesen Veränderungen traf man Blutungen, kleine Erweichungsherde und fragliche Gummata. Im ganzen handelte es sich also um eine disseminierte syphilitische Encephalitis, da die entzündlichen Charaktere bei weitem die auffälligsten waren; man dürfe wohl von syphilitischer Encephalitis sprechen, wenn man bei einer entschieden von Syphilis abhängigen Gehirnerkrankung die charakteristischen Veränderungen der Entzündung unabhängig antrifft von Gummen und nicht sekundär nach Hämorrhagien oder Nekrose infolge von Gewebsverschluß. Die Herderscheinungen waren vierfacher Art: 1. Strecken von Encephalitis, d. i. mit den charakteristischen Elementen des Granulationsgewebes angefüllt; 2. einfach nekrotische oder Erweichungs-Herde in direkter Beziehung zu einem in unmittelbarer Nähe befindlichen Gefäß; 3. Hämorrhagien; 4. einige als gummatöse Tumoren angesehene Herde.

H. G. Klotz (New-York).

Eingeweide.

Klemperer, F. Über Fieber bei Syphilis der Leber. Zeitschrift für klinische Medizin. Bd. 55. p. 176.

Daß bei Leberaffektionen, welche mit Fieber und Schüttelfrösten einhergehen können und die klinisch meist unklare Fälle darstellen, zu wenig an die Syphilis gedacht wird, geht aus der Mitteilung von Klemperer wieder deutlich hervor.

Klemperer beobachtete 2 Patienten, bei denen während längerer Zeit stark remittierendes, gelegentlich intermittierendes, bisweilen von Frösten begleitetes Fieber bestand bei geringen Erscheinungen von Seite der Leber (mäßige Schwellung, geringe Druckempfindlichkeit, leichter Ikterus). Die Affektion wurde lange Zeit unter den verschiedensten Diagnosen und mit den mannigfaltigsten Mitteln erfolglos behandelt, bis Klemperer durch die Einleitung einer antiluetischen Kur ein promptes und dauerndes Verschwinden der Krankheitssymptome erzielte. Beide Patienten hatten eine Lues-Anamnese.

Über die Art und Weise, wie das Fieber zu stande kommt, lassen sich nur vage Hypothesen aufstellen; Klemperer glaubt, daß das Fieber mit dem Virus selbst in Beziehung zu bringen sei.

M. Winkler (Bern).

Hughes, Wm. E. & **Willson**, Robert H. Syphilis of the Lung Simulating Phthisis. Med. News 86. 351. 25. Febr. 1905.

Hughes & Willson berichten die Geschichte eines kräftigen 32jährigen Mannes, der an hartnäckigem Husten, Entleerung reichlicher blutiger oder sanguinös purulenter Sputa erkrankt war, ohne jedes oder jedenfalls nennenswertes Fieber und ohne Störung des im allgemeinen ausgezeichneten Befindens und Ernährungszustandes. Bestimmte lokale Veränderungen oder T. B. konnten nicht nachgewiesen werden. Die Diagnose schwankte zwischen beginnender Tuberkulose, beginnender maligner Neubildung und Syphilis; eine Geschichte von Syphiliseinfektion lag nicht vor, aber nachdem drei Tage lang Jodkalium 4·0 p. dosi 3mal täglich verabreicht worden war, hörte das Blut im Auswurf auf und nach 7 Tagen war der Husten verschwunden. H. G. Klotz (New-York).

Therapie.

Pollock, Major C. E. Treatment of syphilis on the continent. The British Journal of Dermatology. Jänner 1905.

P. gibt, ohne eigentlich Neues mitzuteilen, die Erfahrungen wieder, die er auf einer Studienreise durch Europa über die Anschauungen der

verschiedenen Schulen in Betreff der Syphilisdiagnose und -behandlung gesammelt hat und beklagt den, wie er sagt, nach Festlandsbegriffen kaum glaublichen, in London herrschenden Mangel an Vorkehrungen zur ausgiebigen Spitalsbehandlung und Isolierung ansteckungsfähiger Luetiker.

P. Sobotka (Prag).

Liewen, A. „Therapeutische Notizen zur Syphilisbehandlung." Münchener medizinische Wochenschrift. 52. Jahrg. Nr. 13.

Um Jodismus zu vermeiden, soll Jodkali mit reichlichem Wasser verdünnt werden; etwa 1 *g* Jodkali auf 1 Liter Wasser. Die gleichzeitige Verordnung von Strychnin und etwas Eisen ist sehr zweckdienlich. Wo Karlsbader Salz schlecht vertragen wurde, braucht Liewen als mildes Laxans das aus der Aachener Thermalquelle gewonnene Aachener Salz.

Hermann Fabry (Bonn).

Düring v. „Über Quecksilberbehandlung". Münchener medizinische Wochenschrift. 52. Jahrgang. Nr. 11.

Zur Erklärung der Heilwirkung des Quecksilbers als Spezifikum gegen Syphilis sieht v. Düring mit Schade die Wirkung des Metalls auf die Gewebe als eine katalytische an. Katalyse ist nach Oswald die Beschleunigung eines langsam verlaufenden chemischen Vorganges durch die Gegenwart eines fremden Stoffes. Die von Schade im Experiment festgestellten katalytischen Wirkungen des Quecksilbers sollen auch auf die im lebenden Körper nachweisbaren Wirkungen dieses Metalles übertragen werden, so daß durch die Quecksilberkatalyse im Organismus Oxydationen und Reduktionen ausgelöst würden, die die Schädigungen der Syphilis ausglichen. Hermann Fabry (Bonn).

Galewsky. „Über lösliches Kalomel (Kalomelol)." Münchener medizinische Wochenschrift 52. Jahrgang. Nr. 11.

In zweijährigen Versuchen hat Galewsky ein lösliches Kalomelpräparat, Kalomelol, erprobt. Kalomelol steht zu Kalomel in demselben Verhältnis wie das lösliche Kollargol zu unlöslichem Argentum. Wegen seiner weißgrauen Farbe ermöglicht Kalomelol als Unguentum Heyden eine unauffällige Schmierkur, indem es die Wäsche nicht in dem Maße verunreinigt wie unguentum cinereum. Diese Kalomelolsalbe wirkt zwar schwächer als graue Salbe, jedoch zuverlässig und milder. Fälle, die eine energische und plötzliche Behandlung erfordern, sind also nicht geeignet; wohl Patienten mit empfindlicher Haut, die einer schonenden Schmierkur bedürfen. Den Vorzug der unauffälligen Farbe hat auch der aus dem Präparat gewonnene Kalomelol-Salizyl-Seifentrikoplast zur lokalen Behandlung syphilitischer Effloreszenzen und Drüsenschwellungen. Ist eine Schmierkur nicht möglich, etwa bei Reisen, so wirkt Kalomelol auch innerlich in Tabletten, natürlich nur als schwache Zwischenkur. Einspritzungen mit dem Mittel waren äußerst schmerzhaft.

Hermann Fabry (Bonn).

Goldstein, O. Therapeutische Erfahrungen über Enésol (salizylarsensaures Quecksilber bei Syphilis). Monatshefte f. prakt. Dermatologie. Bd. XL.

G. erwies das Enésol, eine salizylsaure Hg-As Doppelverbindung, in Form intramuskulärer Injektionen bei Lues gute Dienste. Er versuchte es bei 50 Fällen; zum Schwinden aller Erscheinungen waren 15–20 Injektionen notwendig, auch bis 30 wurden, da die Giftwirkung des Präparates gering ist, gut vertragen. Stomatitis trat relativ häufig auf. Das aufgenommene Hg scheint rasch zu wirken und ebenso schnell eliminiert zu werden. Besonders wirksam war das Enésol bei malignen Frühformen, bei gummösen ulzerösen Spätformen, ferner dürfte es wertvoll sein für durch andere Krankheiten geschwächte Luetiker, sowie für solche, zu deren Behandlung schwerlösliche Präparate nicht angezeigt sind. Die Injektionsbehandlung mit Enésol muß als milde bezeichnet werden daher dürfte es sich empfehlen, sie mit der von schwerlöslichen Salzen zu kombinieren. Ludwig Waelsch (Prag).

Beers, Nathan T. Active and Passive Exercise in the Treatment of Syphilis. N.-Y. & Pha. Med. Journ. LXXXI. 439. 4. März 1905.

Beers betont den günstigen Einfluß körperlicher Bewegung und Übungen am besten in der freien Luft auf den Verlauf der Syphilis. Sie sollen keineswegs die Behandlung mit Quecksilber selbst ersetzen, aber begünstigen den Stoffwechsel und die Ausscheidung desselben. Wo aktive Bewegungen nicht ausführbar, soll Massage an ihre Stelle treten. Von besonderem Wert sind körperliche Übungen während der Inkubationszeit, namentlich wo die Unsicherheit der Diagnose oft so deprimierenden Einfluß ausübt, indem sie den Patienten beschäftigen und scheinbare Untätigkeit vermeiden. H. G. Klotz (New-York).

Hautkrankheiten.

Akute und chronische Infektionskrankheiten.

Voigt, L. Beitrag zur Gewinnung der Variolavaccine. Monatsheft f. prakt. Dermatologie. Bd. XL.

Voigt faßt das Ergebnis seiner Beobachtungen dahin zusammen: Pockenborken sind ein für die Gewinnung der Variolavaccine wertvolles Material, das neben der Lymphe und dem Gewebe der Pockenpustel zur Impfung der Versuchstiere benützt werden sollte. Zu den Umzüchtungen der Variola zur Vaccine kann man Kaninchen mit einiger Aussicht auf Erfolg als Zwischenträger benutzen. Ludwig Waelsch (Prag).

Duval, Charles, W. Die Protozoen des Scharlachfiebers. Virch. Arch. Bd. CVXXIX. Heft 3. pag. 485.

Die Untersuchungen Duvals knüpfen an die Entdeckung Mallorys im Jahre 1903 von besonderen protozoenähnlichen Zellen in der Haut von Scharlachleichen und vor allem an dessen Mitteilung an, daß er bestimmte Formen in den Lymphgefäßen und Spalten des Corium, dicht unter der Epidermis und auch zwischen den Epidermiszellen gefunden hätte. Die Arbeit bestand hauptsächlich in der mikroskopischen Untersuchung von Zellen, die sich im Serum frisch erzeugter Hautblasen fanden. In 5 von 18 untersuchten Fällen fanden sich zwischen den Zellen protozoenähnliche Gebilde, deren Mehrzahl in Struktur und Form mit den von Mallory beschriebenen identisch waren. Außerdem enthielt das Serum in größerer Mannigfaltigkeit bestimmte amöboide Formen. Sphärische segmentierte Formen fanden in 3 der 5 Fälle. Einer derselben, ein 2jähr. Kind, bei dem alle Formen in großer Zahl im Serum gefunden waren, starb am 5. Tage der Krankheit und kam zur Sektion. Die histologische Untersuchung der Haut ließ zahlreiche Herde mit Protozoen erkennen, die den vor dem Tode im Serum gefundenen vollständig gleich waren. In der Haut ließen sie sich deutlich im Cytoplasma der Epithelzellen sowie frei in den Lymphspalten des Corium nachweisen. Die Protozoen wurden in Hautblasen gesunder Personen nicht gefunden, auch ließen sie sich niemals in Blasen nachweisen, die über chemisch geschädigter Haut

künstlich erzeugt waren. In seinen Schlußfolgerungen sagt der Verf.: Das Auffinden protozoenähnlicher Gebilde im Serum Scharlachkranker, die mit den von Mallory in der Haut beschriebenen Parasiten übereinstimmen, stellt nicht nur dessen Befund sicher, sondern liefert außerdem den Beweis, daß wir es mit verschiedenen Entwicklungstadien im Lebenslauf eines Protozoon zu tun haben. Die Methode, rasch mit Ammoniak eine Blase zu ziehen, ist bis jetzt die beste, wenn es sich darum handelt, ein zellenfreies Serum zu erhalten. Man darf hoffen, daß die beschriebene Methode sich bewähren wird bei den weiteren Forschungen über das Scharlachfieber wie auch über die anderen akuten Exantheme.

Alfred Kraus (Prag).

Seibert, A. Scarlet Fever in New-York and Some of its Therapeutic Possibilities. N.-Y. & Pha. Med. Jour. 80. 1153. 17. Dez. 1904 und N. Y. Med. Monatsschr. XVII. 47. Febr. 1905.

Seibert kommt auf Grund statistischer Untersuchungen über die Verbreitung von Scharlach in New-York in verschiedenen Jahren, zu verschiedenen Jahreszeiten und in verschiedenen Stadtteilen zu folgenden Schlüssen:

Scharlach, immer in New-York vorhanden, ist gleichmäßig verteilt jedes Jahr zwischen die verschiedenen Distrikte in geradem Verhältnis zur Einwohnerzahl. Er ist am häufigsten unter den Schulkindern; die Hauptzentralpunkte für die Ansteckung sind die Schulen. Zur Ansteckung bedarf es direkter Berührung. S. nimmt an, daß die Streptokokken bei Scharlach zuerst lokalisiert im Hals, auf der Haut und in den Lymphdrüsen vorkommen und dort womöglich unschädlich gemacht werden sollen. Er behandelt daher die entzündete Haut mit einer 5—10% Ichthyol-Lanolinsalbe. Im Hals desinfiziert er mit einer mittelst Wattetampons eingeführter 50% Resorcinlösung in Alkohol. H. G. Klotz (New-York).

Hectoen, Ludwig. Experimental Measles. Journ. of Infect. Dis. II. 2. 238. März 1905.

Hectoen gibt zuerst eine mehr weniger kritische Übersicht über frühere Arbeiten über experimentelle Masern, namentlich die von Home, Speranza, Katona u. a. und berichtet über zwei eigene Experimente. Einem 9jährigen Knaben wurde im Verlauf von milden unkomplizierten Masern Blut aus einer Ellenbogenvene entnommen. Davon wurden 3 *ccm* vermischt mit 4 *ccm* einer Ascitesbrühe (2 Teile Peptonbrühe mit 1 Teil Ascitesflüssigkeit 54 Minuten lang zu 55° C. erhitzt) und nach 24 Stunden unter die Haut der Brust eines 24jährigen Studenten gespritzt. Nach 13 Tagen Temperatur von 101°—103° F., die nach dem Ausbruch eines typischen Exanthems herabging. Ganz ähnliche Resultate ergab der 2. Fall. Daraus schließt H., daß das Masernvirus wenigstens eine gewisse Zeit lang während der ersten 30 Stunden nach dem Ausbruch des Exanthems in dem Blute typischer Masernpatienten anwesend ist, sowie daß das Gift seine Virulenz wenigstens 24 Stunden behält, wenn es mit Ascitesbrühe gemischt bei 37° C. gehalten wird. Die Versuche zeigen, daß es nicht schwer ist, das Masernvirus frei von Beimischung anderer Mikroben

in solcher Form zu erhalten, daß es mittelst verschiedener Methoden weiter untersucht werden kann. H. G. Klotz (New-York).

Crandon, L. R. G. Malignant Pustule of the Lip. Anthrax. Septicemia. Operation. Recovery. Boston Med. Surg. Jour. 152. 220. 2. März 1905.

Crandons Patient war ein 45 Jahre alter Mann, der mit russischer und ägytischer Wolle zu tun hatte. Zwei Tage nachdem er sich etwas an der Unterlippe gekratzt hatte, trat ein schmerzhaftes Bläschen auf, das innerhalb 24 Stunden rot, hart und pustulös wurde. Die Stelle wurde durch einen V-förmigen Ausschnitt durch die ganze Unterlippe entfernt. Blutkulturen aus den Venen der Ellenbogenbeuge während der Operation ergaben bac. anthrac. ebenso zweimal innerhalb der nächsten 8 Tage, aber nachdem blieben dieselben negativ. Später bekam Pat. noch eine rechtsseitige Pleuritis mit Temperatur bis 103° F., aber genas vollständig. H. G. Klotz (New-York).

Shaw, Henry Larned Keith. Erythema Infectiosum. Am. Jour. Med. Scie. 129. 16. Jän. 1905.

Shaw will die Aufmerksamkeit der amerikanischen Ärzte auf die bisher nur in der deutschen Literatur, namentlich von Escherich beschriebene und als Erythema infectiosum bezeichnete Krankheit lenken. Dieselbe ist schwach kontagiös, befällt meist nur Kinder unter sehr leichten subjektiven Symptomen, nach einem Inkubationsstadium von 6—14 Tagen, erscheint meist sofort als rosenroter, makulopapulöser Ausschlag am meisten ausgeprägt auf den Wangen, ferner auf den Extremitäten, bes. deren äußere Oberflächen. Sie tritt nicht selten neben Masern- oder Rötelnepidemien ebenfalls epidemisch auf; keines der anderen Exantheme macht immun. Charakteristisch ist das Freibleiben der Nase und der Umgebung des Mundes. Nach 4—5 Tagen verschwindet der Ausschlag ohne Abschuppung. Die Krankheit hat absolut nichts gemein mit Dukes „Fourth" disease. H. G. Klotz (New-York).

Sokolow, Ja. N. Ein seltener Fall von Hauttuberkulose. Journal russe de mal. cut. 1904.

Bei dem Patienten (Bauer), dessen Vater an Tbk. gestorben war, entwickelte sich innerhalb von 3 Jahren eine diffuse Infiltration der Nase, knotige Infiltrate an den Wangen, an dem r. Augenlid und Augenbraue und an der rechten Oberlippe von blauroter Farbe und mit durchscheinenden erweiterten Gefäßen. Die Haut einzelner Grund- und Mittelphalangen der Hand und den End- und Mittelgliedern der Zehen ist in ihrem ganzen Umfange infiltriert, der darunter liegende Knochen normal.

Histologisch: die Infiltration erstreckt sich längs der Lymphbahnen um die Nerven und Blutgefäße und besteht aus epitheloiden Zellen, Riesenzellen; Verkäsung. — Bazillen konnten nicht nachgewiesen werden. Das Fehlen derselben spricht gegen Lepra, die diagnostisch mit Rücksicht auf die Verbreitung des Prozesses längs der Nervenscheiden in Frage kommt. Am nächsten steht der Befund dem lupus sclereux (Leloir).

Richard Fischel (Bad Hall).

Henggeler. Über einige Tropenkrankheiten der Haut. Monatshefte f. prakt. Derm. Bd. XL.

Framboesia tropicalis (Yaws, Pian): eine chronische kontagiöse Infektionskrankheit, für die das Auftreten von warzenähnlichen Knoten charakteristisch ist, die überall über die ganze Körperoberfläche verbreitet sein können; Schleimhäute und innere Organe bleiben von der Krankheit unberührt. Diese Symptomatologie wird durch 3 typische Krankengeschichten, die H. der großen Zahl seiner Beobachtungen entnimmt, belegt. Die Inkubationszeit der Krankheit beträgt 3—6 Wochen. Die juckende Mutterefflorescenz entsteht aus einer kleinen Wunde, die sich allmählich in ein torpides Geschwür umwandelt, dessen Granulationen zu einem fungösen Tumor wuchern. In vielen Fällen wird die Mutterefflorescenz vom Pat. übersehen und er erkennt die Krankheit erst, wenn es zur Allgemeineruption gekommen ist. Zwischen letzterer und dem Auftreten der Mutterefflorescenz verläuft das zweite Inkubationsstadium von 1—3 Monate Dauer. Der Allgemeineruption gehen Prodome voraus (Fieber, Gelenkschmerzen, Erbrechen, Diarrhoe etc.); sie leitet sich ein durch ein makulöses Exanthem, das sich rasch in ein papulöses umwandelt, sich dann zurückbilden kann, gewöhnlich aber sich zu großen Knoten vergrößert, die ein zerklüftetes Aussehen bekommen. Die Knoten können konfluieren oder zu ring-, bogen- oder nierenförmigen Gebilden zusammentreten. Manchmal tritt im Beginn der Allgemeineruption Blasenbildung auf. Die Knoten befallen besonders häufig Körperteile mit zarter Haut, mit besonderer Vorliebe an den Übergängen von Haut in Schleimhaut. Die inneren Organe bleiben normal. Die Framboesieefflorescenzen, mit deren Auftreten immer regionäre Drüsenschwellung einhergeht, bilden sich nach 2—3 Wochen unter einer Kruste zurück und hinterlassen einen hyper- oder achromatischen Fleck, keine Narben. Rezidive sind sehr häufig (ungefähr in $^1/_6$ der Fälle), dadurch zieht sich die Erkrankung durch ein bis mehrere Jahre hin. Vor jedem Rezidiv, das mit der ersten Allgemeineruption übereinstimmt, treten die erwähnten Prodrome auf. Die Krankheit endet zumeist in Genesung. Spätsymptome nach Framboesie, die den tertiärsyphilitischen als analog betrachtet werden und nach verschiedenen Autoren noch in späteren Jahren auftreten sollen, hat H. nie beobachtet.

Die Framboesie ist eine Infektionskrankheit, deren Erreger unbekannt ist; derselbe dringt durch kleine Epidermisdefekte ein. Sie befällt besonders Kinder in den ersten Lebensjahren. 51% der Erkrankungen entfallen auf das 10.—20. Lebensjahr. Einmaliges Überstehen schafft Immunität. Ob sie bei Tieren vorkommt oder auf diese übertragbar ist, ist noch unentschieden. Histologisch fand H. ausgesprochene Plasmombildung, die sich rasch mit entzündlichen Erscheinungen kombiniert; dazu kommt Akanthose mit Hyper- und Parakeratose und Einwanderung von Leukocyten. Verf. bespricht dann noch ausführlich die Differentialdiagnose speziell gegenüber Syphilis. Therapeutisch sah H. gute Erfolge von JK und Decoct. Zittmanni, warmen und heißen Bädern, Auflegen eines Breies von Cupr. sulfuric. und Wasser. Eine Hg-Kur wirkt nur manchmal.

Ludwig Waelsch (Prag).

Erythematöse, ekzematöse, parenchymatöse Entzündungsprocesse.

Schwerdt, C. „Ein Fall von circumscripter Sklerodermie, behandelt mit Mesenterialdrüse." Münchener mediz. Wochenschrift. 52. Jahrgang. Nr. 11.

Schwerdt will mit einem Mesenterialdrüsenpräparat vom Schaf Heilung erzielt haben und fordert andere Kollegen zur Nachprüfung auf.
Hermann Fabry (Bonn).

Harrington, Francis B. Angio-neurotic Oedema. Report of a Case Operated Upon During an Abdominal Crisis. Bost. Med. Surg. Journ. 152. 362. 30. März 1905.

Harringtons Patientin, eine 26jährige Fabrikarbeiterin, die bereits viermal im Hospital gewesen war, zuerst unter Erscheinungen der Gallensteinkolik, bekam seit 15 Jahren zeitweilig Anschwellung der Hände und Füße, an den Armen zuweilen die Ellenbogen erreichend, an den unteren Extremitäten nie über die Knöchel herauf sich erstreckend; hie und da war auch das Gesicht befallen. Die Pausen zwischen den Anfällen betrugen nie mehr als 3 Monate, in den letzten Jahren nur 2 bis 3 Wochen. Die Anfälle beginnen mit unbestimmten Schmerzen im Unterleib, Übelkeit, Erbrechen wassiger, nie blutiger, oft 1 bis 2 Liter zur Zeit betragender Flüssigkeit, bei Abwesenheit eigentlich dyspeptischer Erscheinungen, Ikterus oder unregelmäßigen oder blutigen Stuhlgangs. Die Anschwellung entwickelt sich allmählich, nie von Dyspnoe begleitet. Während eines solchen Kolikanfalles wurde die Kranke operiert. Veränderungen fanden sich nur an den Därmen, in geringer Entfernung von der Ileo-caecalklappe war der Darm mit Blut überfüllt; an einer $2^1/_2$" langen Partie zeigte das Ileum eine zylindrische Anschwellung zu dem doppelten Umfang, sich gleichmäßig auf das ganze Darmrohr erstreckend; die Geschwulst fühlte sich elastisch an, Fingerdruck hinterließ keine Einziehung; augenscheinlich betraf die Veränderung die ganze Darmwand. Heilung der Wunde ohne Zwischenfall. H. G. Klotz (New-York).

Hoffmann, E. Über einen äußerst charakteristischen Fall von Erythema scarlatiniforme recidivans bei Alibert. Monatshefte f. prakt. Dermatologie. Bd. XL.

In dem Kapitel „Erythem" der „Vorlesungen über Hautkrankheiten" von Alibert fand H. die Krankengeschichte eines an rezidivierenden, exfoliativen Erythem leidenden Gelehrten. Aus der prägnanten Schilderung Aliberts läßt sich die vorgenannte Diagnose stellen. Durch die Mitteilung will H. auf diese Beobachtung aufmerksam machen und sie der Vergessenheit entreißen. Ludwig Waelsch (Prag).

Towle, Harvey P. The Brown-Tail Moth Eruption. Boston M. S. Jour. 152. 74. Jän. 19. 1905.

Towle macht auf eine Dermatitis aufmerksam, welche durch die Raupe der braunschwänzigen Motte verursacht wird. Dieses Insekt wurde nachweislich erst 1897 aus Holland in die Nähe von Boston importiert und hat sich seitdem in der Nachbarschaft ausgebreitet, namentlich in nördlicher und nordöstlicher Richtung. Der Ausschlag tritt in Form heftig juckender, roter, rundlicher Flecken zuerst im Nacken auf und kann sich von dort aus verbreiten. Die Effloreszenzen sind flach erhaben, derb und meist nicht konfluierend. Der Ausschlag dauert einige Tage bis einige Wochen. Die direkte Ursache sind kurze, spitze, mit Widerhaken versehene Haare, welche nur während der 3. und 4. Häutung der Raupe im Mai und Juni vorhanden sind. Es handelt sich nicht um chemische, sondern einfach mechanische Wirkung, indem die feinen Haare durch Reiben in die Haut hineingetrieben werden. H. G. Klotz (New-York).

Chenoweth, James S. Appendicitis as a Visceral Manifestation of Erythema Exudativum Multiforme. Med. News 86. 390. 4 März 1905.

Chenoweth hat bereits früher zwei Fälle von Appendicites im Verlauf von Eryth. exudat. multiforme veröffentlicht. Er macht auf die Wichtigkeit der diese Krankheit begleitenden vasomotorischen Störungen aufmerksam, denen wohl noch nicht gehörige Beobachtung geschenkt worden sei. Am Appendix sind die anatomischen Verhältnisse besonders geeignet, vasomotorischen Einflüssen Wichtigkeit zu verleihen. Verwechslung zwischen Kolik und Appendicitis ist nach beiden Richtungen hin leicht möglich. Die zwei hier geschilderten Fälle betrafen Knaben von 15 und 14 Jahren. Der erste hatte öfters Anfälle von Tonsillitis und Nasenbluten gehabt. 9 Tage nach Operation des Appendix trat nach einem Diätfehler ein mehrere Wochen anhaltendes Erythema ex. auf. Im 2. Falle trat ein Erythema urticatum gleichzeitig mit der Appendicitis auf. H. G. Klotz (New-York).

Werschinin, D. Ein Fall von Urticaria perstans mit Pigmentation und Alopecia areata. Journal russe de mal. cut. 1904. Bd. VIII.

Die Besonderheiten der bei dem 32jährigen Manne seit 3 Jahren bestehenden Affektion sind:

Einzelne persistente Knoten sind von feinen, flachen, grauen Borken bedeckt. Die Effloreszenzen sind fast ausschließlich auf das Gebiet des ersten Astes des Trigeminus beschränkt und erscheinen in periodischen, regelmäßigen Zwischenräumen; sie haben einen protrahierten Verlauf, bilden sich spontan zurück und gleichzeitig kann man kreisförmige Alopecien konstatieren. Die histologische Untersuchung konnte nicht vorgenommen werden.

Zur Differentialdiagnose mußte Lues herangezogen werden.

Richard Fischel (Bad Hall).

Radcliffe-Crocker, H. Xantho-erythrodermia perstans. The Brit. Journ. of Dermatology. April 1905.

Radcliffe-Crocker hat in 10 Fällen eine Hautkrankheit beobachtet, die folgende Merkmale besitzt: Es treten an Stamm und Extremitäten, zuerst gewöhnlich an den Oberschenkeln, blaß rosenfarbene oder gelbliche Flecke auf, die nicht ganz scharf begrenzt, nicht erhaben sind, nur in ihren älteren Formen sich für das Gefühl infiltriert erweisen und in der Regel glatt, nur an den Extremitäten oft etwas rauh sind, letzteres besonders unterhalb der Knie, wo auch kleienförmige Schuppung besteht. Die Herde sind meist länglichrund mit einem Längsdurchmesser von 1—3 engl. Zoll ($2^1/_2$—$7^1/_2$ *cm*), am Stamme im ganzen symmetrisch nach den Spaltrichtungen der Haut angeordnet, an den Gliedmaßen, besonders den Oberschenkeln, oft von der Form von Längstreifen, wie mit dem Finger hingestrichen. Die einzelnen Herde vergrößern sich nur sehr wenig, dagegen treten zu den anfangs nur spärlichen im Laufe der Monate und Jahre des Bestandes der Krankheit allmählich neue hinzu und können durch Zusammenfluß schließlich die am stärksten befallenen Körperteile fast ganz bedecken. Die einmal vorhandenen Herde scheinen sich nicht mehr zurückzubilden. Die Handteller sind stets frei, die Handrücken und das Gesicht gar nicht oder nur in ganz geringem Grade beteiligt; am stärksten pflegen die unteren Gliedmaßen befallen zu sein. — Eigentliche Entzündungserscheinungen fehlen. Jucken besteht nur ganz ausnahmsweise; das Allgemeinbefinden ist ungestört. — Das Leiden hatte in den Fällen, die in des Verf. Beobachtung traten, mehrere Monate, mehrere Jahre, selbst 8 Jahrzehnte bestanden. Das Alter der Kranken betrug 29 bis 56 Jahre; 9 von den 10 Patienten waren männlichen Geschlechtes. — Die Ursache der Erkrankung ist ganz unklar. Selbstheilung scheint nicht vorzukommen. Für die Behandlung wertvoll erwies sich Salicin, das in Gaben von 1·0 *g*, 3mal tägl., einen frischen Fall innerhalb eines halben Jahres zur Heilung gebracht zu haben scheint und zu örtlicher Anwendung 10prozentiges Jodvasogen; doch versagten beide Mittel in manchen Fällen auch ganz.

In dem einzigen von R.-C. an einem Weibe beobachteten Falle bestanden deutliche Abweichungen von dem gewohnten einförmigen Bilde insofern, als die Herde durchwegs schuppten, mehr ausgesprochen rot waren und als sich im Gegensatze zu der sonst beobachteten Stetigkeit des Zustandes im Sommer von selbst eine gewisse Besserung einstellte, im Winter aber die kranken Hautstellen rissig wurden und schmerzten. Röntgenbestrahlung erwies sich hier als wirksam.

Bei der Stellung der Diagnose mußte bei den ersten Fällen trotz der Abwesenheit von subjektiven Symptomen an Mycosis fungoides gedacht werden — bis ein Fall, in dem sich nach 30jährigem Bestehen der Krankheit keine bösartige Entwicklung gezeigt hatte, diese Vermutung erledigte. Die Diagnose „Seborrhoid“ mußte auf Grund des Fehlens von Schuppen an den meisten Flecken, des Mangels einer Erhebung der Herde über die Umgebung, der Abwesenheit von Jucken, der Unveränderlichkeit der Herde abgewiesen werden. Für Urticaria pigmentosa, an die von anderer Seite gedacht wurde sprach außer der gelb-

lichen Färbung nichts im klinischen oder (s. unten) histologischen Bilde. Ausführlich werden die Beziehungen der neu beschriebenen Krankheit zu den Brocqschen Parapsoriasisformen und hier wieder zur Erythrodermie pityriasique en plaques disseminées besprochen und es wird nach Anführung der Charakteristika jener ganzen Krankheitsgruppe und dieser ihrer Unterart wirklich die Möglichkeit eingeräumt, den einen an einer Frau beobachteten Fall trotz der Größe der Herde und der ausgesprochenen Infiltration dem letzterwähnten Krankheitsbilde zuzuzählen. Nicht aber könne das von den übrigen Fällen gelten, die wegen der zuweilen allzu bedeutenden Größe der Flecke, der geringen Schärfe ihrer Begrenzung, wegen ihrer Anordnung in bestimmten Richtungen je nach der Örtlichkeit, wegen der besonderen Färbung, der nur geringfügigen und nur an bestimmten Stellen vorhandenen Schuppung, ferner mit Rücksicht auf das Fehlen von Papeln (die nur in einem Falle ganz im Anfange der Entwicklung vorhanden waren) und auf das Bestehen einer tastbaren Infiltration von der Zugehörigkeit zu jener Affektion auszuschließen und als Vertreter einer eigenen Krankheitsform anzusehen seien. Diese letztere erhält denn die Bezeichnung der Xantho-erythrodermia perstans.

Ein Herd vom Vorderarm eines der R.-C.'schen Kranken wurde durch G. Pernet histologisch untersucht. Das Stratum granulosum war „atrophiert" oder es fehlte ganz. Das Stratum lucidum fehlte bis auf Spuren. Etwas Ödem in der Epidermis. Im Corium leichtes Ödem, die Gefäße erweitert, umgeben von etwas Zellinfiltration. Elastische Fasern spärlicher — besonders in der Papillarschicht — und stellenweise fragmentiert (wofür der Verf. anscheinend auch eine Beschädigung bei der Präparation als Erklärung zulassen will), übrigens normal färbbar.

P. Sobotka (Prag).

Freund, R. „Arzneiexanthem nach Aspirin." Münchener medizinische Wochenschrift. 52. Jahrgang, Nr. 15.

Freund beschreibt 3 Fälle aus seiner Praxis.

Hermann Fabry (Bonn).

Bollack, L. Ein Fall von Dermographismus bei einem Ikterischen. Zeitschrift für klin. Medizin. Bd. LV. p. 516.

Bollack beobachtete auf der Straßburger Hautklinik einen Fall von ausgesprochenem Dermographismus bei einem Manne, welcher an Lues und in der letzten Zeit an Ikterus litt. Störungen von Seite des Nervensystems lagen nicht vor. Die Affektion soll durch den Ikterus verschlimmert worden sein. Zugleich wurde durch denselben das Hautphänomen in dem Sinne modifiziert, daß gleich nach dem Trauma die mittlere Zone blaß anämisch und urtikariell aussah, um nach einiger Zeit einem intensiven gelben Farbentone Platz zu machen, wie wenn der Strich mit Pikrinsäure überfärbt worden wäre. Nach 24 Stunden war keine Schwellung mehr sichtbar; die Hautstelle, an welcher der Reiz eingewirkt hatte, blieb aber noch intensiv braun verfärbt und hob sich deutlich von der ikterisch verfärbten Umgebung ab. — Eine Biopsie konnte nicht ausgeführt werden.

M. Winkler (Bern).

Britschew, A. A. Ein Fall von Psoriasis vulgaris mit Lichtbädern behandelt. Journal russe de mal cut. 1904. Bd. VIII.

Im ganzen wurden 17 Lichtbäder appliziert. Schon nach 10 Bädern war nur noch leichte Hyperämie an Stelle der Psoriasisplaques zu konstatieren. Während $1^1/_2$ monatlicher Beobachtung kein Rezidiv (10 Monate vor der Behandlung trat die letzte Eruption auf).

Dr. Richard Fischel (Bad Hall).

Spiethoff, 1. Zur Pathologie der Lichen ruber planu. diffusus. 2. Ein eigenartig gruppiertes Ekzem. Monatsschrift f. prakt. Dermatologie. Bd. XL.

1. Lichen planus, dessen Effloreszenzen scharf an den Grenzen von über die Haut verstreuten Narben, welche von einem früheren Geschwürsprozeß herstammen, aufhören; dagegen finden sie sich in kleineren Inseln innerhalb einer großen Narbe. Das erstere beweist, daß im allgemeinen in Narben Krankheiten nicht auftreten können, deren Pathogenese sich hauptsächlich im Papillarkörper abspielt; das letztere kann darauf zurückzuführen sein, daß der Zerfallsprozeß sich nur auf den Papillarkörper allein beschränkte, oder daß es an diesen Stellen zu einem vollwertigeren Ersatz des Papillarkörpers gekommen.

2. Strichförmige Anordnung von Ekzembläschen über dem Handgelenk bei gleichzeitigem schuppendem Ekzemherd an der Beuge des anderen Armes.

Ludwig Waelsch (Prag).

Adamson, H. G. Lichen pilaris, seu spinulosus. The Brit. Journal of Dermatology. Feber und März 1905. (Mit 2 Tafeln.)

Das außerhalb Englands wenig bekannte und gewürdigte, seltene Krankheitsbild des Lichen spinulosus — Lichen (nicht Keratosis) pilaris der Engländer, Keratosis follicularis spinulosa nach Unna — behandelt Adamson in einer umfangreichen und eingehenden Arbeit. Zur Feststellung und Abgrenzung der Erscheinungsform dieses Leidens dient ihm außer einem selbstbeobachteten Falle und der sorgfältig ausgenützten englischen Literatur auch eine Anzahl bisher unveröffentlichter fremder Krankengeschichten, deren Diagnose zum Teil auf den literarischen Schöpfer des Lichen spinulosus, Radcliffe-Crocker, zurückgeht. Von seinem solchergestalt gesicherten Standpunkte nimmt A. dann auch eine Reihe von Krankheitsbildern und einzelnen Fällen, die in der nichtenglischen Literatur unter verschiedenen Namen beschrieben worden sind, als L. sp. in Anspruch, und zwar gewisse Formen von Acné cornée (Fälle von Hardy, Guibout, Leloir und Vidal, Hallopeau) und acne cornea (Giovannini), die einmal beobachtete Kératose folliculaire villeuse (Du Castel und Baudouin) und einen angeblichen Fall von Brookescher Keratosis follicularis contagiosa (Barbe), endlich — von Veröffentlichungen in deutscher Sprache — Audrys auch histologisch untersuchte Kératose engainante. Die Differentialdiagnose wird gegenüber Lichen scrofulosorum, miliarem Syphilid, dann besonders Lichen planus (bei welchen dreien Stachelchen wie beim L. sp. vorkommen), weiters gegenüber Pityria is

rubra pilaris und Keratosis pilaris festgestellt und mit besonderer Ausführlichkeit Brookes Keratosis follicularis contagiosa behandelt.

Des Verfassers eigener Fall: Achtjähriger Knabe von hellblondem Typus, mit flügelförmig abstehenden Schulterblättern; anscheinend erblich nicht belastet. Ausschlag seit 1 Jahre, Art seines Auftretens unbekannt. Am Nacken links von der Mittellinie, an der oberen Hinterfläche der Schulter zusammen 4—5 unregelmäßig ovale „Flecke", shilling- bis guldengroß; ähnliche Flecke an der Außenseite der Arme und am Gesäß. Die Herde sind gekennzeichnet durch dicht gestellte, fadenförmige, $1^1/_2$ bis 3 mm lange Stacheln, deren jeder aus einer Follikelmündung herausragt; die betroffenen Follikel bilden stecknadelkopfgroße Hügelchen, die blaß oder leicht gerötet sind. An Armen und Beinen auch einzelne nicht gruppierte Stacheln. — Das Bild fällt also vollständig zusammen mit demjenigen des typischen Lichen spinulosus, das der Verf. an verschiedenen Stellen seiner Arbeit entwirft und in dem er nur noch die Bevorzugung des Kindesalters, das Fehlen von Jucken, das Gefühl des Reibeisens, das man beim Hinüberfahren über die Stachelgruppen erhält, hervorhebt. Verlauf und Behandlung des beobachteten Falles werden nicht geschildert (Radcliffe-Crocker gibt an, daß die Hautveränderungen sich akut oder subakut entwickeln und dann, nach einer kurzen Periode der Vergrößerung der Herde, bis auf ihr Abblassen für unbestimmte Zeit unverändert bleiben können. Der Ref.).

Seinen histologischen Befund faßt A. folgendermaßen zusammen: „Ein Hornzapfen erweitert den Follikel in seinem oberen Drittel und erhebt sich eine Strecke über das Niveau der Epidermis hinaus. . . . . Es besteht Akanthose der Wandungen (sc. des Follikels). Keratohyalinkörner fehlen, die Hornzellen des Zapfens entstehen dabei durch einen unregelmäßigen Verhornungsprozeß. Mikroorganismen wurden nicht gefunden. Die Haarzwiebel ist unverändert, die Talgdrüsen jedoch sind atrophiert oder fehlen ganz. Es besteht eine ganz leichte Vermehrung der Zellen vom Bindegewebstypus am Follikelhalse und in der Nachbarschaft der papillären Gefäße." Das Corium war frei von Rundzellen. Nach seinem und Audrys Befunde kann der Verfasser also den von Radcliffe-Crocker nach dem klinischen Bilde behaupteten entzündlichen Charakter der Krankheit nicht zugeben; er erblickt ihr Wesen in der Hyperkeratose und tritt daher für das Fallenlassen des alten Namens und die Annahme der Unnaschen Bezeichnung „Keratosis follicularis spinulosa" ein. — Die Ursache der Erkrankung bleibt hypothetisch.

In einem Nachtrage bespricht der Verfasser noch den kürzlich von Lewandowski in diesem Archiv (LXXIII. Bd., 2. u. 3. Heft, p. 343 ff.) veröffentlichten Fall, dessen Zugehörigkeit zum Krankheitsbilde des Lichen spinulosus er ablehnt; denn „die intrafollikuläre Pustel und der parakeratotische Stachel gehören nicht zu dieser Affektion" (dem Referenten ist der grundsätzliche Unterschied zwischen den Stacheln von As. und Ls. Fall nicht klar geworden) und „das Auftreten von ausgesprochen entzündlichen Papeln mit Neigung zur Pustelbildung zwei bis drei Wochen vor

der Bildung der Stacheln steht in vollem Widerspruch mit dem von den englischen Beobachtern festgehaltenen Begriff." P. Sobotka (Prag).

Mouchet, Albert. Maladie de Riga. Gazette des hôpitaux. 1905. pag. 3.

Diese Affektion ist selten und wurde hauptsächlich in Italien — eingehend im Jahre 1881 von Riga, nach dem sie benannt wird — und vereinzelt in Frankreich beobachtet und beschrieben. Mouchet teilt einen neuen von ihm selbst beobachteten Fall mit. Es handelte sich um ein $4^1/_2$ Monate altes Mädchen, welches am Frenulum der Zunge eine seit zirka 6 Wochen bestehende Ulzeration darbot. 4 Tage vor dem Auftreten der Affektion soll der mediane untere Schneidezahn links durchgebrochen sein. Das Kind war gut entwickelt, zeigte aber seit 14 Tagen leichte Diarrhöen. Nach Mouchet ist die mechanische Läsion durch den vorzeitig durchgebrochenen Zahn (namentlich beim Saugen) für die Entstehung der Affektion verantwortlich zu machen.

Die Krankheit entwickelt sich mit oder ohne Störung des Allgemeinbefindens. Die Ulzeration ist immer in der Einzahl, sieht grau belegt, diphtheroid aus; wird die Membran entfernt, so blutet es leicht. Keine Drüsenschwellung. Differentialdiagnostisch kommt nur die Ulzeration, welche beim Keuchhusten auftritt, in Betracht. Die histologischen und bakteriologischen Untersuchungen ergeben keine Besonderheiten. Ätiologisch sind teils mechanische Ursachen, teils Schädigung des Gewebes durch Verschlechterung des Allgemeinbefindens anzuschuldigen. Die Therapie besteht in Reinhaltung des Mundes, Touchieren des Ulcus mit Arg. nitr. oder Jodtinktur. Bleibt der Erfolg aus, dann ist die Entfernung des Zahnes oder des Ulcus empfehlenswert.

M. Winkler (Bern).

Dopter, M. Etude des altérations histologiques des nerfs périphériques dans les oedèmes chroniques. Gazette des hôpitaux. 1905. pag. 39.

Dopter hat bei 4 Fällen von chronischem Ödem der Unterschenkel nach Myokarditis, Herzdilatation, Nephritis, Phlebitis die peripheren Nerven, speziell Saphenus externus und internus und Tibialis posticus histologisch untersucht und dabei 2 Arten von Veränderungen gefunden:

1. eine Degeneration nach Walla; 2. eine segmentäre periaxiale Nekrose. Die segmentäre Nekrose führt er auf in der ödematösen Flüssigkeit enthaltene schädliche Substanzen zurück, welche an der Stelle der Schnürringe in die Nerven eindringen und in der unmittelbaren Umgebung eine Zerstörung der Elemente, speziell des Myelins bewirken. Wo das Myelin zu Grunde gegangen ist, tritt die Schwannsche Scheide an den Achsenzylinder heran und verwächst mit ihm. Schreitet diese Veränderung in der Längsrichtung des Nerven weiter, so kommen kleinere und größere Nervenabschnitte zum Vorschein, welche der Markscheide entbehren. — Geht auch der Achsenzylinder zu Grunde, so tritt die Wallasche Degeneration ein.

Durch die Konstatierung dieser Nervenläsionen werden die motorischen und sensitiven Störungen in den Beinen erklärt, wie sie bei chronischen Ödemen so häufig auftreten. M. Winkler (Bern).

Bildungsanomalien.

Blum, L. Untersuchungen über das Vorkommen parasitärer Organismen in Geschwülsten. Virch. Arch. Bd. CLXXIX. Heft 3, pag. 475.

Weder aus der Verteilung noch aus dem regelmäßigen Vorkommen der als Parasiten gedeuteten Bildungen läßt sich ein bindender Schluß auf ihre ursächliche Bedeutung ableiten. Auch reichen die von Feinberg in den Vordergrund seiner Beweisführung gestellten Gründe 1. der charakteristische Bau und 2. die Form dieser Gebilde und namentlich ihrer Kerne nicht aus, um sie als Parasiten zu deuten. Was die Frage nach der Herkunft der Körperchen und ihrer Bedeutung betrifft, so ließen sich die von Nöske beschriebenen Entwicklungsstadien nachweisen, deren Verfolgung die von diesem Autor aufgestellte Annahme bestätigte, daß es sich dabei um Vacuolen handle, deren gerinnungsfähiger Inhalt Veränderungen eingehe und so das typische Bild hervorbringe. Andererseits aber fand Blum derartige kleinste, mit Plasmafarben färbbare Kugeln auch in nicht karzinomatösem Gewebe, ohne daß er jedoch eine Weiterentwicklung derselben zu größeren typischen Gebilden beobachten konnte. Nach der Besprechung der anderen, für die Entstehung der in Betracht kommenden Bildungen möglichen Vorgänge, schließt der Verfasser: Das Wesen der Zelleinschlüsse und namentlich ihr häufiges, ja beinahe ausschließliches Vorkommen in Karzinomen hat bisher eine eindeutige Klärung nicht gefunden; immerhin liegt kein Grund vor, dieselben als Parasiten aufzufassen und ihnen eine ätiologische Rolle für die Entstehung der Karzinome zuzuschreiben, da keines der hierfür vorgeführten Argumente als beweisend für eine solche Annahme gelten kann.

Alfred Kraus (Prag).

Williams, Charles Mallory, X-Ray Treatment of Cutaneous Epithelioma. Am. Journ. Med. Sciences. 129. 465. März 1905.

Williams berichtet namentlich mit Rücksicht auf die Frage der Rezidive über 18 mit Röntgenstrahlen behandelte Epitheliome, von denen bei 13 eine genügende Probe gemacht werden konnte. Ein Fall zeigte nach einem Monate absolut keine Besserung, ein Fall wurde gebessert aber nicht geheilt, ein dritter anscheinend geheilt, zeigte Rezidiv innerhalb 7 Monaten, bei den übrigen 10 war Heilung und nach 4—21 Monaten kein Rückfall aufgetreten. Alle waren oberflächliche Fälle. Bei inoperablen Fällen oder wo Operation verweigert, ist die Röntgenbehandlung von günstiger Wirkung, auch wenn keine Heilung eintritt.

H. G. Klotz (New-York).

Dreuw. Zur Heilung der Naevi vasculosi und der Trichophytie. Monatshefte f. prakt. Dermatologie. Bd. XL.

Dr. empfiehlt zur Beseitigung von Naevi vasculosi gründliche Vereisung mit nachfolgender Ätzung mit Acid. hydrochlor. crudum. Bei Trychophytia corporis et barbae, sowie bei chronischen, lokalisierten, inveterierten, nicht nässenden Ekzemen bewährte sich vorzüglich der Beiersdorfsche Pflastermull, der die wirksamen Bestandteile der bekannten Dreuwschen Psoriasissalbe enthält. Der Pflastermull kann 6—8 Tage liegen. Ludwig Waelsch (Prag).

Poór, F. Beiträge zur Klinik und Anatomie des sog Adenoma sebaceum. Monatshefte für prakt. Dermatologie. Bd. XL.

P. bringt Krankengeschichte und histologischen Befund eines Falles von Adenoma sebaceum mit dem bekannten Symptomen. Er spricht sich dahin aus, daß diese Fälle eher den Namen Naevus sebaceus verdienen. Bei identischer Beschaffenheit des anatomischen Bildes teilt er die Krankheitsfälle, die bisher bekannt geworden, in 2 Gruppen ein: Naevus sebaceus symmetricus und N. s. circumscriptus asymmetricus, ersterer hauptsächlich im Gesicht, disseminiert, kongenitales Auftreten nicht sichergestellt; letzterer an jeder Körperstelle vorkommend, meist linear, niemals symmetrisch, stets angeboren.

Ludwig Waelsch (Prag).

Weber, Parkes F. and **Daser,** Paul. Idiopathic multiple pigment sarcoma (idiopathic multiple haemorrhagic sarcoma) of Kaposi. The Brit. Journal of Dermatology. April 1905.

Ein 46jähriger polnischer Jude hatte sich vor 3 Jahren mit einem Nagel an der r. Fußsohle verletzt; aus der Wunde wuchs eine kirschgroße gestielte Geschwulst, die abgetragen wurde. „Später" traten an beiden Füßen und Unterschenkeln bläuliche Knötchen auf; von diesen bildeten sich die einen zu gestielten Geschwülstchen aus, die abfielen oder durch irgend eine äußere Gewalt abgetrennt wurden, während in der Umgebung neue Knoten auftraten; andere verloren sich unter Zurücklassung brauner Färbung der Haut, wiederum andere blieben ohne sonderliche Veränderung bestehen.

Bei der Aufnahme des P. fanden sich Veränderungen von der Art der eben erwähnten an beiden Füßen, in der einen Kniegegend, in geringerer Ausbildung auch an den Fingern.

Der histologische Befund wird nur in seinen Hauptzügen wiedergegeben und eine ausführlichere Darstellung durch J. M. H. Mac Leod in Aussicht gestellt. (Sieh die Besprechung von dessen Arbeit. D. Ref.).

Die Verfasser stellen die Diagnose auf typisches idiopathisches multiples Pigmentsarkom nach Kaposi in noch ziemlich frühem Stadium In der klinischen Erscheinung, der Anamnese, dem Auftreten bei einem Manne, galizischen Juden (St. Mackenzie, Pringle), im Alter zwischen 40 und 50 Jahren finden sie alle wesentlichen Züge der Krankheit wieder.

P. Sobotka (Prag).

Mac Leod, J. M. H. Notes on the histopathology of multiple idiopathic haemorrhagic sarcoma. The Brit. Journ. of Dermatology. Mai 1905.

Mac Leod hat die Präparate des von Weber und Daser (s. oben) beschriebenen Falles eines typischen Sarcoma idiopathicum multiplex haemorrhagicum einer genauen histologischen Untersuchung unterzogen. Ein breitgestielter, jüngerer Knoten, halberbsengroß, aus der Gegend des f. Fußgelenkes lieferte folgenden Befund: Epidermis verdünnt, Retezapfen abgeflacht (Dehnung durch den Druck von unten her), Retezellen gleichfalls flacher, etwas ödematös; mangelhafte Verhornung, Schuppung. — Die Neubildung selbst füllt den Raum zwischen der Basalschichte der Oberhaut und etwa der Mitte des Stratum reticulare corii aus; sie ist streng umschrieben, von einer dichtgewebten Bindegewebskapsel allenthalben umschlossen, fibrocellulär gebaut. Die Zellen sind hauptsächlich Bindegewebszellen mit großen, bläschenförmigen, chromatinarmen, nur schwach färbbaren Kernen, viele von ihnen spindelförmig mit verzweigten Fortsätzen wie in jungem Bindegewebe, andere klein, rund oder polygonal, mit gut färbbaren Kernen und zartem Protoplasmasaum, wohl als Fibroblasten anzusprechen; zwischen beiden Formen bestehen Übergänge. Spärliche Mastzellen. Das Stroma der Geschwulst besteht aus schmächtigen Bindegewebsbündeln, deren Fasern zum Teil als Fortsätze der sich verzweigenden jungen Bindegewebszellen zu erkennen sind. In der Nachbarschaft der Epidermis Bündel von älteren Bindegewebsfasern ohne nachweisliche Verbindung mit Zellen. Elastisches Gewebe nur an den Rändern der Neubildung und nur in Gestalt zerbrochener, krauser Fasern vorhanden. — Die Geschwulst ist reich an Gefäßen, von denen einzelne der größeren etwas verdickte Wandungen haben, während die Kapillaren zum Teil Endothelwucherungen, namentlich aber Wandzerreißungen aufweisen und durchwegs erweitert sind, stellenweise bis zur Bildung von „Sinus", die zerfallende Erythrocyten enthalten; ähnliche Ablagerungen von Blutkörperchen und gelbbraunem extrazellulären Pigment in den allenthalben erweiterten Gewebsspalten. — Im Bereiche der Geschwulst keine Follikel, keine Drüsen.

Ein älterer Knoten vom l. Knie, haselnußgroß, bot denselben mikroskopischen Befund dar, bis auf eine deutlichere Verlängerung der Retezapfen in der Umgebung der Neubildung mit Neigung zu Hyperkeratose und Hornperlenbildung, ferner reichlichere Infiltration, bestehend aus bereits weiter differenzierten Bindegewebszellen.

Nach seinen Befunden versetzt M. L. den Angriffspunkt der geschwulstbildenden Schädlichkeit in die Gefäße; so erklären sich die Wucherung des Endothels und auch des Perithels, die Gefäßerweiterung, die Blutaustritte, die Vermehrung der fixen Zellen der Umgebung. Die Abkapselung durch ein dichtes Bindegewebslager spricht dem Verfasser gegen Sarkom, desgleichen die hohe Differenzierung des jungen, sich organisierenden Bindegewebes, das ihn an das Bild einer in Heilung begriffenen Entzündung erinnert, bei welcher Stauung eine vollständige

Organisierung verhindert. Ob sich nicht etwa unter Umständen — lange fortgesetzte Einwirkung des Reizes u. dgl. — noch eigentliches Sarkom herausbilden könnte, will er nicht entscheiden. Eine Zuteilung zur Gruppe der „sarkoiden Geschwülste", zusammen mit dem „multiplen benignen Sarkoid" (Boeck), der Sarkomatosis cutis und der Mykosis fungoides, gehe bei der Abweichung des histologischen Befundes nicht an. Des Verfassers histologische Diagnose des Falles ist: „kein Sarkom, sondern eine Wucherung von sich organisierenden Bindegewebszellen, vergesellschaftet mit ausgesprochener Gefäßerweiterung, Ödem und Ablagerung von Blutpigment". Die recht verschiedenartigen Anschauungen früherer Untersucher über das Wesen der Kaposischen Geschwulstform führt der Verfasser kurz an; die Widersprüche zwischen ihnen erklärt er sich einerseits mit der Ungleichartigkeit der Erscheinungen je nach der Entwicklungsstufe und dem Sitz des Herdes und nach gewissen Besonderheiten der befallenen Haut, andererseits mit dem Umstande, daß histologische Verschiedenheit Gleichheit des klinischen Bildes nicht ausschließt und daß wohl auch unter dem Namen des Sarcoma id. multipl. haemorrh. verschiedene pathologische Zustände untergebracht worden sind.

P. Sobotka (Prag).

Ullmann, J. Ein Fall von Mykosis fungoides. Monatshefte prakt. Dermatologie. Bd. XXXIX.

Ullmann veröffentlicht die ausführliche Krankengeschichte und den histologischen Befund eines Falles von Mykosis fungoides. Nach seiner Ansicht handelt es sich dabei um einen vom Bindegewebe ausgehenden pathologischen Prozeß, der zur Bildung eines die Mitte zwischen Granulations- und Sarkomgewebe einhaltenden Gewebes führt. Der Fall Us. unterschied sich vom Sarkom besonders durch die Vielgestaltigkeit der Zellelemente, durch das Erhaltensein der elastischen Fasern, vom Granulationsgewebe durch die mangelnde Gefäßneubildung, das Fehlen von Leukocyten.

Ludwig Waelsch (Prag).

Pelagatti, M. Mykosis fungoides und Leukämie. Monatshefte f. prakt. Derm. Bd. XXXIX.

P. bringt die ausführliche Krankengeschichte, Sektionsbefund, Ergebnisse der histologischen und hämatologischen Untersuchung eines Falles von Mykosis fungoides, der mit einer myelogenen Leukämie kompliziert war. Er hält die Hautefflorescenzen auf Grund ihrer histologischen Untersuchung für Metastasen des Krankheitsprozesses im Knochenmark, das, was die Morphologie, die tinktoriellen Eigenschaften der Zellelemente betrifft, vollkommene Übereinstimmung zeigte mit denen der mykotischen Geschwülste.

Ludwig Waelsch (Prag).

Rau, R. Über einen Fall von Angiokeratoma (Mibelli). Monatshefte f. prakt. Derm. Bd. XL.

Der 22jährige Pat. Raus, der seit frühester Jugend an Händen und Füßen „Warzen" besaß, die sich als typische Angiokeratome erwiesen, zeigte auch anderweitige Veränderungen an seinem Blutgefäßsystem in für sein Alter auffallender Weise; Varikositäten an den unteren

Extremitäten, einen Hämorrhoidalknoten, Venenerweiterungen am Nasenseptum in der Gegend des locus Kieselbach. Das Blut selbst normal bis auf geringe Herabsetzung des Hämoglobingehaltes. Auch die Blutgefäße selbst erweisen sich weniger widerstandsfähig als normal. Dabei bestanden Früh und Abend Temperaturanstiege bei normalem somatischem Befund. Nach 1 *ccm* Alttuberkulin starke Allgemeinreaktion. Verf. nimmt an, daß hier eine kongenitale Debilität der Blutkapillaren vorliege, die zu Akroparese, beziehungsweise angiomartiger Ausdehnung der Papillen führt. Die Hyperkeratose faßt er einerseits als Ernährungsstörung, andererseits als „reaktive Verhornung" auf. R. hält die Erkrankung weder direkt noch indirekt durch Tuberkulose bedingt; möglicherweise ist der beim Kranken wahrscheinlich bestehende innere tuberkulöse Erkrankungsherd auf seine Gefäßalteration und dadurch herabgesetzte Zirkulation und gestörte Ernährung als begünstigendes Moment für die Infektion zurückzuführen. Eine histologische Beschreibung ergänzt den klinischen Befund.

Ludwig Waelsch (Prag).

Philip, C. Zur Histologie des Hauthornes. Monatshefte f. prakt. Dermatologie. Bd. XXXIX.

Philip untersuchte zwei Hauthörner (vom Bauch und von der Oberlippe). Das erste bestand seit zirka 40 Jahren und setzte sich aus einem größeren, 14 *cm* hohen und einem kleineren Horn zusammen, zwischen welchen die Haut bedeckt war mit kleinen warzenartigen Gebilden, die alle Übergänge zu kleinen Hauthörnern zeigten. Die Untersuchung dieser Warzen ergab verschiedene Bilder: einerseits außerordentliche Anhäufung von Hornsubstanz mit relativ schmaler Stachelschicht, dünne lange Papillen, andererseits Überwiegen der Stachelschicht über die Hornschicht, Bildung eines Netzwerkes durch Stachelschicht und Papillarkörper, indem die Papillen von der wachsenden Stachelschichte eingedrückt werden oder in die letztere hineinquellen. Zwischen diesen beiden Extremen finden sich alle Übergänge. In der Cutis fand Ph. Kernanhäufungen, die er ähnlich fand denen am Grunde mancher harter Naevi; er erkennt in diesen Warzen die keratoiden harten Naevi Unnas wieder, wenn auch beim harten Naevus jene großen aufgedunsenen Zellen fehlen, die den Beginn der Markbildung beim Hauthorn darstellen. Er möchte auf Grund dieser Befunde bei Jugendstadien von Hauthörnern die letzteren zu den angeborenen oder in der Anlage vererbten Mißbildungen in die Gruppe der harten Naevi einreihen.

Ludwig Waelsch (Prag).

Eger. Über Nagelveränderungen nach akuten Krankheiten. Berl. klin. Wochenschr. Nr. 20. 1905.

Kasuistischer Beitrag dreier Fälle, bei denen nach dem Überstehen eines Typhus, bzw. von Gastroenteritis die vorübergegangene Ernährungsstörung des ganzen Organismus sich an den Nägeln in Form weißer Stippchen, Blasser- und Dünnerwerden der Nagelsubstanz noch nachträglich dokumentierte.

Hübner (Frankfurt a. M.).

Wilson, A. Garrick. Three cases of hereditary hyperkeratosis of the nail-bed. The British Journal of Dermatology. Jänner 1905 (mit 1 Tafel).

Gedrängte Beschreibung und lehrreiche Abbildung einer Nagelveränderung, die sich bei mehreren Mitgliedern dreier Generationen einer Familie angeborener Weise und zwar in jedem Falle sowohl an den Fingern als auch an den Zehen vorfand. „Die Oberfläche der Nägel ist glatt und an der Basis von normalem Aussehen, aber gegen das freie Ende hin wird der Nagel durch eine dunkle bröcklige Hornmasse, die unter dem freien Rande vorragt, von seinem Bette emporgehoben." Haut, Haare, Zähne völlig normal. Wird im Gefolge einer der häufigen Paronychien der Nagel abgestoßen, so scheint der neue Nagel zunächst von ganz normaler Bildung, nimmt aber bald die Beschaffenheit des verlorenen an. P. Sobotka (Prag).

Bunch, J. L. Striae patellares. The British Journal of Dermatology. Jänner 1905.

Der Verf. bringt 2 selbstbeobachtete Fälle von rosenroten Striae oberhalb beider Kniescheiben. In dem einen Falle, dem eines 13½jähr. Knaben, war Typhus abdominalis vorangegangen, begleitet von starken Schmerzen in den Kniegegenden, der Knabe war damals stark gewachsen; Erscheinungen auf nervösem Gebiete waren, abgesehen von einer Herabsetzung der Patellarreflexe, zur Zeit der Untersuchung — 5 Monate nach der Krankheit — nicht nachzuweisen. — Der zweite Fall betraf ein 12jähriges Mädchen, das 4 Monate lang wegen Pleuritis und Endocarditis zu Bette gelegen, dabei übrigens nach Angabe der Umgebung die Kniegelenke für gewöhnlich nicht gebeugt gehalten hatte. In diesem Falle hatten keine Schmerzen bestanden: das Wachstum des Kindes schien auch hier ein beträchtliches gewesen zu sein. — Der Verf. stellt aus der Literatur eine Anzahl ähnlicher Beobachtungen zusammen, die zumeist im Nachhange von Typhus abdominalis gemacht worden sind, und bespricht die denkbaren Ursachen: toxische Trophoneurose; starkes Wachstum gerade des Oberschenkelknochens, zurückführbar auf die Entlastung des Gelenks bei Bettruhe oder auf eine durch spezifische Bakterienprodukte angeregte milde „juxtaepiphysäre Ostitis"; einfache Dehnung der Haut bei Zurückbleiben ihres Wachstums gegenüber dem bedeutenderen der Knochen und bei einer von Typhuskranken oft eingehaltenen begünstigenden Stellung der Beine. — Das ausführlich geschilderte histologische Bild eines nicht mehr frischen Herdes bot, wie D. selber hervorhebt, in allem wesentlichen, besonders also auch in den Verhältnissen der elastischen Fasern, diejenigen Veränderungen dar, die von den Striae atrophicae anderer Körperstellen her wohl bekannt sind. Auf Grund dieses Befundes und der Anamnesen seiner Fälle glaubt sich der Verf. zu dem Schlusse berechtigt, daß das Maßgebende bei der Entstehung der Kniescheibenstreifen eine allmählich sich vollziehende Dehnung der Haut sei, bedingt durch die starke Längenzunahme der Knochen bei den jugendlichen Kranken, eine Zunahme, die in dem ersten der besprochenen Fälle (Knieschmerzen!)

vielleicht auf gewisse das epiphysäre Knochenwachstum anregende „entzündliche Produkte" der Krankheit zurückgeführt werden könne.

P. Sobotka (Prag).

Stadelmann, E. Beiträge zur Lehre von der Akromegalie. Zeitschrift für klinische Medizin. Bd. LV. pag. 44.

Stadelmann teilt in der Festschrift für Naunyn 2 selbst beobachtete Fälle von Akromegalie mit, welche zur Autopsie kamen.

Im 1. Falle handelte es sich um einen 42jährigen Mann, bei dem sich die Krankheitssymptome im Alter von 36 Jahren zu entwickeln begannen. Der Fall war mit einem Diabetes mellitus kompliziert, welcher den Tod des Pat. veranlaßte.

Patient hatte eine starke Größenzunahme beider Hände und Füße mit Verdickung der Haut und des Unterhautzellgewebes und einer starken Verbreiterung der Knochen. An den Extremitätenknochen unregelmäßige Exostosenbildung. Clavicnlae ebenfalls verdickt. Am Schädel auf der Außen- und Innenseite knöcherne Auflagerungen. Einlagerungen von Kalkplatten in die Dura. Makroglossie, Struma nodosa, Thymus in normaler Größe erhalten. Pankreas normal; die Niere bot das Bild einer Nephritis parenchymatosa dar.

Die Hypophyse ist in einen großen Tumor umgewandelt und hat eine Knochenusur an der Sella turcica und auf der linken Seite des Keilbeins veranlaßt. Histologisch erwies sich der Tumor als ein Adenom mit teilweisem Übergang in bösartiges Gewebe.

Der 2. Fall betraf eine 54jährige Frau. Im Alter von 23 Jahren bemerkte sie eine Größenzunahme der Nase, seit 8 Jahren auch der Hände. Patientin hatte eine monströse Nase; Hände und Füße sehr verdickt, Zunge dickwulstig. Struma intra- und extrathoracica. Dilatation des Herzens und chronische Nephritis. Tod an Herzschwäche. Bei der Autopsie erwies sich die Hypophyse als hyperplasiert, adenomatös, ohne sicher bösartigen Charakter.

Auffallend war in diesem Fall das Dickenwachstum der Extremitäten gegenüber dem Längenwachstum im vorigen Fall. Ferner war eine Hyperplasie des Pancreas vorhanden mit starker Wucherung des interstitiellen Bindegewebes und der Drüsensubstanz. Im Urin kein Zucker.

M. Winkler (Bern).

Parasiten.

Ophüls, W. Further Observations on a Pathogenic Mould Formerty Described as a Protozoon. Journ. Experiment. Medic. VI. 443. Feb. 1905.

Ophüls berichtet ausführlich über zwei Fälle von Infektion mit einem pathogenen Schimmelpilz, der früher von Gilchrist und Rixford als Protozoon beschrieben und Coccidioides immitis oder pyo-

genes genannt worden war. Eine vorläufige Mitteilung über den einen der Fälle hatte O. mit H. C. Moffitt schon im Juni 1900 Philadelphia Med. Journ. veröffentlicht. In den beiden von Ophüls beobachteten Fällen bestanden keine primären Infektionsherde in der Haut und schien die Infektion in den Lungen stattgefunden zu haben. Die Resultate der Untersuchungen finden sich in folgenden Sätzen zusammengefaßt:

1. Die früher als Protozooninfektion beschriebene Krankheit wird verursacht durch einen pathogenen Pilz.

2. Die Infektion kann primär auf der Haut oder in den Lungen vor sich gehen.

3. Die durch diesen Pilz verursachten Veränderungen fallen unter die allgemeine Bezeichnung des infektiosen Granulomata und bestehen teils in Knoten, welche den durch die Tuberkelbazillen hervorgebrachten völlig ähnlich sind, teils in chronischen Abszessen.

4. Die reifen Formen des Pilzes sind mehr geneigt Knoten hervor, zubringen, die sporenbildenden Formen mehr Abszesse.

5. Der Pilz ist für Hunde, Kaninchen und Meerschweinchen pathogen und wahrscheinlich auch für andere Tiere und verursacht den bei dem erkrankten Menschen beobachteten sehr ähnliche Veränderungen.

6. Eiternde Periorchitis bei Meerschweinchen ist nicht pathognomisch für Rotz.

Ausführliche Versuchsprotokolle und 5 Tafeln von Mikrophotographien begleiten den Artikel. H. G. Klotz (New-York).

Hyde, James Nevins. Scabies in the U. St. of America and Canada. Am. Journ. Med. Scie. 129. 455. März 1905.

Eine entschiedene Zunahme der Skabies nam. in der Privatpraxis gibt Hyde Veranlassung, das Verhalten derselben in den Ver. Staaten und Canada in Betracht zu ziehen. Aus den Statistiken nam. der der Amer. Dermatol. Associat. erhellt, daß die Krankheit dort eine wesentlich seltenere ist, noch mehr in den westlichen Staaten als im Osten. Hier liefert namentlich die reichliche Einwanderung der Entwicklung der Skabies besonders günstige Verhältnisse; außerdem geben besondere Umstände wie die Anhäufung größerer Menschenmengen bei Gelegenheit von Weltausstellungen (Chicago, St. Louis) Veranlassung zu größerer Verbreitung der Krankheit, ebenso wurde eine solche beobachtet während des Bürgerkriegs sowie in dem Krieg mit Spanien. In den westlichen Staaten sind vielfach heftig juckende Ausschläge beobachtet und unter verschiedenen Namen wie „prairie itch“ etc. beschrieben worden. Diese haben sich mehr als auf klimatischen Einflüssen, nam. Kälte, beruhend erwiesen und haben nichts mit der eigentlichen „itch“ (Krätze) zu tun. Der notorisch reichlichere Verbrauch von Wasser und Seife auch in den niederen Ständen erklärt, daß sich Skabies im ganzen so wenig verbreitet findet; derselbe ist auch verantwortlich dafür, daß selbst wo die Krätze auftritt, die typischen Formen, wie sie in den Lehrbüchern, nam. in Europäischen be-

schrieben werden, nicht zur Entwicklung und Beobachtung kommen und daher namentlich in den besseren Klassen die Diagnose weit schwieriger ist. H. G. Klotz (New-York).

Hodara, M. Über die Behandlung der Krätze. Monatshefte f. prakt. Dermatologie. Bd. XL.

Hodara empfiehlt eine Salbe mit je 10% β Naphthol, Schwefel, Perubalsam, die durch eine Woche jeden Abend eingerieben wird.

Ludwig Waelsch (Prag).

Hübner, H. Über Albuminurie bei Skabies. Zeitschrift f. klin. Medizin. Bd. LV. p. 549.

Da Spiegler behauptete, daß jeder Harn von Skabieskranken Albumen enthalte und da andererseits in Frankreich die Beobachtung gemacht wurde, daß bei der sogenannten Schnellkur der Skabies häufig Nierenreizungen vorkommen (nach Thibierge in 95% der Fälle), so suchte Hübner an der Klinik von Rille festzustellen 1. ob die Angaben von Spiegler richtig seien und 2. ob bei der Behandlung der Skabieskranken mit der Wilkinsonschen Salbe, wie sie in der Leipziger Klinik üblich ist, Nierenreizungen zu konstatieren seien.

Es ist nun Hübner gelungen, in 47 von 50 Fällen von Skabies mit dem Spieglerschen Reagens eine positive Eiweißreaktion zu erhalten, während die gleichzeitig angestellten Koch- und Essigsäureferrocyankaliumproben nur in 2 von diesen Fällen positiv ausfielen.

Nach der Behandlung der Skabiespatienten mit der Wilkinsonschen Salbe konnte Hübner mit den gewöhnlichen Methoden nie eine Nierenreizende Wirkung konstatieren, mit dem Spieglerschen Reagens ließen sich hingegen in 94% mehr oder weniger große Mengen von Eiweiß nachweisen. Ungefähr den gleichen Prozentsatz bekam er aber auch bei Fällen, welche wegen eines anderen Leidens in die Klinik kamen. Hübner bezeichnet daher die Spieglersche Methode als zu fein für den Eiweißnachweis, da sie keinen Schluß darauf gestatte, ob die Albuminurie eine physiologische oder pathologische sei.

M. Winkler (Bern).

Woods, Hugh. A chemical test for tinea versicolor. The British Med. Journal 1904. Dez. 31., pag. 1749.

Um die oft sehr verwaschene und nicht deutlich erkennbare Pityriasis versicolor zu diagnostizieren, empfiehlt Woods, die suspekten Stellen mit wässriger Bleiacetatlösung, in der etwas sublimierter Schwefel suspendiert ist, zu betupfen. In wenigen Stunden oder am nächsten Tage erscheint die Pityriasis versicolor in gut markierten schwarzen Flecken. Die Schwarzfärbung wird bedingt durch die durch die Pilze hervorgerufene Bildung von schwarzem Bleisulfid.

Fritz Juliusberg (Frankfurt a. M.).

Meyer, E. Zur Behandlung der Sycosis parasitaria. Medizinische Klinik. I. Jahrgang. Nr. 9.

In der Vereisung mit Chloräthyl sieht Meyer ein Mittel zur Abtötung des Trichophyton tonsurans und damit Ausheilung der Sycosis parasitaria. Hermann Fabry (Göttingen).

Breakey, Win. F. (Ann Arbor). Parasitäre Sycosis übertragen vom Rinde. The Journ. of cut. dis. incl. Syph. XXII. Nr. 12, 1904.

Breakey teilt einen typischen Fall von parasitärer Sycosis bei einem jungen Farmer mit, der die Erkrankung beim Hantieren mit dem Rindvieh erworben hatte. Er berichtet weiter über seine und fremde Erfahrungen, über die ungemeine Verbreitung der Mycosis tonsurans unter den Heerden der verschiedensten Landstriche (Michigan, Ohio etc.) und beim Wartepersonal (Farmer, Melker etc.).

Rudolf Winternitz (Prag).

Hartzell, M. B. (Philadelphia.) Granuloma pyogenicum (Botryomycosis französischer Autoren). The Journ. of cut. dis. incl. Syph. XXII. Nr. 11.

Mehrere französische Autoren haben geschwulstähnliche Granulome, die sie an den Fingern von Patienten gesehen, mit den von Bollinger beim Pferde beschriebenen Kastrationsgranulomen identifiziert. Als Ursache derselben sahen sie anfänglich den von Bollinger gefundenen Botryomyces an. Die histologische Untersung, die Hartzell in einem von 4 beobachteten Fällen vorgenommen, hat gelehrt, daß das Granulom nicht ein Fibroadenom der Schweißdrüsen (Carriere und Potel), sondern eine entzündliche Bindegewebswucherung, und der gefundene Mikroorganismus kein Botryomyces sondern gelber Staphylococcus sei.

Rudolf Winternitz (Prag).

Wosley, Paul G. (Manila.) Pinta: Pano Blanco. The Journ. of. cut. diseas. incl. Syph. XXII. Nr. 10, 1904.

Unter diesem Namen, sowie zahlreichen Synonymen, kommen in Zentral- und Südamerika und Nordafrika Pilzerkrankungen der Haut vor, in deren Schuppen Pilze, ähnlich dem Penicillium, Aspergillus, Monilia gefunden wurden. Wosley beschreibt einen in unregelmäßigen, nicht scharf begrenzten, verschieden großen Flecken bestehenden Ausschlag, der bei einem Filipino, Wäscher von Beruf, zumeist an den Füßen bis zum Knie und den Ellbögen vorhanden war. Die im Zentrum weißen peripher leicht bräunlichen Flecken sind kaum rauher als die Haut, schuppen minimal und jucken leicht. Innerhalb der Schuppen wurde ein Netzwerk von verzweigten segmentierten Hyphen gefunden, welche etwas feiner als die des Trichophyton, meist lichtbrechend, aber auch granuliert erschienen. Eine Fruktifikation wurde hin und wieder gesehen und war die Anordnung der Sporen ähnlich wie beim Penicillium. Eine Verwechslung dieser Erkrankung mit der in Manila sehr häufig vorkommenden Trichophytie ist wegen der hellweißen Flecken der Affektion nicht möglich. Eher könnte eine braune Pinta mit Pityriasis versicolor verwechselt werden, was bei dem vorliegenden Fall von weißer Pinta und den entsprechenden klinischen und mikroskopischen Eigentümlichkeiten nicht der Fall war.

Rudolf Winternitz (Prag).

Montgomery Douglas, W. (California) und **Morrow Howard** (California). Gründe für eine Separierung der Coccidien-

dermatitis als eigene Erkrankung. The Journ. of cut. diseas. incl. Syph. XXII. Dez. 8. 1904.

Die Autoren führen folgende Momente als charakteristich für Coccidien und Coccidieninfektion gegenüber Blastomyceten und Blastomyceteninfektion an:

Charakteristische Kulturen (niedere Lufthyphen, scharfbegrenzte Kulturen). Die Coccidien haben einen doppelten Wachsthumszyklus (anders im Nährboden, anders im Gewebe). Sie haben keine Knospenformen; ihre einzige Vermehrung im Gewebe erfolgt durch endogene Sporen. Die Kapselformen in den Geweben sind größer und immer rund. Im Tierexperiment ist der Testikel der bevorzugte Sitz der Erkrankung. Die Infektion neigt zur Generalisation, die Prognose ist absolut schlecht, Jodkali ist ohne Nutzen. In der Diskussion polemisiert Gilchrist gegen die Bezeichnung Coccidien, die er durch Protozon ersetzen will; verweist weiters darauf, daß auch die Blastomykosis Allgemeininfektion mit tötlichem Ausgang herbeiführe und öfters auf Jodkali nicht ausreichend reagiere. (Hyde, Shepherd, Stelwagon.) Er, wie Hyde erkennen gleichfalls endogene Sporenbildung als charakteristisch an.

Rudolf Winternitz (Prag).

Stelwagon, Henry W. (Philadelphia). Ein zweiter Fall von Creeping erruption. The Journ. of. cut. deseas. incl. Syph. B. XXII., Nr. 8.

Stelwagon berichtet über einen neuen Fall von Creeping errupt. Hyponomoderma (Kaposi) bei einem erwachsenen Manne, bei welchem er am Ende des Ganges mittels Glasdruck und einem Vergrößerungsglase den Parasiten als kornähnlichen grauschwarzen Punkt zu erkennen geglaubt hat. Da die Excision dieses Fleckes verweigert wurde, hat St. zuerst Sublimat mittels Kataphorese vergeblich — hierauf Ätzung mit einem Tröpfchen Salpetersäure mit positivem Erfolg angewendet. St. berichtet noch über Fälle von Wende und Green und resumiert, daß die meisten dieser Fälle im Seebad erworben und zuerst an Körperstellen auftraten, die einer Einimpfung zugänglich waren.

Rudolf Winternitz (Prag).

Bosellini, P. Sopra le acariasi dell'uomo d'origine animale. Giorn. ital. mal. ven. e della pelli. Fasc. I. 1905.

Bosellini hat 4 Fälle einer juckenden Dermatose beobachtet, welche durch Sarcoptes des Pferdes und des Schweines hervorgerufen war. Diese Dermatose zeigt keine Prädilektionsstellen, setzt sich aus Quaddeln, Bläschen und Papeln zusammen und hat Tendenz zur Spontanheilung. Keine Milbengänge; keine Übertragung von Mensch auf Mensch. Diagnose stützt sich auf anamnestische Daten.

L. Philippson (Hamburg).

Lang, Ed. Wien. Dermatosis epithelialis (degenerativa) circumscripta eczemifornis. — Pagets Disease. Wiener klinsche Wochenschrift 1905, Nr. 13.

Lang weist mit Nachdruck darauf hin, daß die Auffassung, daß Pagets Disease ausschließlich an der Brustwarze vorkommt, irrtümlich ist, da genügend beglaubigte Beobachtungen in der Literatur vorliegen, welche den extramammillären Sitz der Pagetschen Erkrankung erweisen.

Die Tatsache, daß die Affektion, selbst wenn sie ursprünglich an der Mammilla erschienen war, auch auf entferntere Gebiete übergreift, lehrt, daß der krankhafte Prozeß auch ein von der Mammilla differentes Gewebe erfassen kann. Lang betont die Selbständigkeit der Krankheit, weist aber nach dem klinischen, als auch nach dem histologischen Befunde die Annahme eines Ekzems zurück; aus dem gleichen Grunde erscheint ihm die Identifizierung dieser Affektion mit Karzinom nicht gerechtfertigt. Lang schlägt den Namen Dermatosis epithelialis circumscripta eczemiformis vor und spricht die Ansicht aus, daß es sich bei „Pagets disease" um eine parasitäre Erkrankung der Haut mit chronischen Verlaufe handelt. Viktor Bandler (Prag).

Sensibilitätsneurosen.

Bottzheim. Drei Fälle von Pruritus nach Tabakgenuß Monatsh. f. prakt. Dermatologie. Bd. XXXIX.

B. macht in Übereinstimmung mit französischen Autoren darauf aufmerksam, daß Abusus tabaci manchmal die Ursache eines Pruritus sei. Als Beweis dafür führt er 3 Fälle von Pruritus an, die nach Einstellen des Tabakrauchens prompt verschwanden.

Ludwig Waelsch (Prag).

Lebar, M. F. Hyperesthésie et prurit, considérations cliniques et pathogéniques. Gazette des hôpitaux. 1905. pag. 15.

Die Arbeit gibt eine Zusammenfassung des von Jacquet in der „Pratique dermatologique" in ausführlicher und geistreicher Weise bearbeiteten Kapitels „Troubles de la sensibilité". Lebar behandelt zunächst die normale Sensibilität, speziell die sogenannte Eudermie, dann die pathologische Sensibilität mit besonderer Berücksichtigung des Pruritus und schließlich die Pathogenese des letzteren. Bei der pathologischen Sensibilität führt er die Resultate eigener Untersuchungen an, die dahin gingen, die Störungen der allgemeinen Sensibilität der tiefen Gewebe und ihre Beziehungen zu den Störungen der oberflächlichen Sensibilität festzustellen. Lebar untersuchte im ganzen 41 Fälle, worunter die verschiedensten Leiden wie Lungentuberkulose, Magenstörungen, Salpingitis, Rheumatismus, Orchitis etc. vertreten waren. In allen Fällen konnte der Verfasser eine Verstärkung der Muskelsensibilität auf der lädierten Seite konstatieren, welche sich manchmal bis zum heftigsten Schmerze steigerte. Die Gelenke und Knochen sind ebenfalls auf der kranken Seite empfindlicher. Die oberflächliche Empfindung ist bald vermindert, bald ver-

stärkt. Auf der Seite der Hyperästhesie können auch noch ein oder mehrere andere Organsysteme gestört sein: so tritt z. B. oft eine Steigerung der Reflexe oder eine Erhöhung der Hauttemperatur ein. Auch halbseitige Cutis anserina, Verengerung der Pupille auf der hyperästhetischen Seite, vermehrte Empfindlichkeit der Nervenstämme wurden beobachtet. Diese Steigerung der Sensibilität einer ganzen Körperseite oder eines Segmentes bleibt den Kranken meist unbewußt, in einzelnen Fällen wird sie aber in Form von Muskelschmerzen, Arthralgien etc. empfunden

Bei der Besprechung der Pathogenese des Pruritus schließt sich Lebar der Theorie von Jacquet an, welche darin besteht, den Pruritus als eine Verstärkung der normalen elementären kutanen Sensationen aufzufassen. M. Winkler (Bern).

Verhandlungen der Abteilung für Dermatologie und Syphilis der 77. Versammlung Deutscher Naturforscher und Ärzte in Meran

vom 24.—30. September 1905.

Erstattet von Dr. **Viktor Bandler**, Prag—Karolinental.

Die Sektion für Dermatologie und Syphilis, deren vorbereitende Arbeiten ganz auf den Schultern des Einführenden Prof. Merk und dessen Assistenten Dr. Paul Rusch aus Innsbruck lagen, wurde von Prof. Merk mit einer beifällig aufgenommenen Begrüßungsansprache eröffnet. Die Reihe der wissenschaftlichen Arbeiten begann mit einem Vortrage von

Brandweiner, A.: Zur Kenntnis der Mykosis fungoides. Bericht über einen Fall von Mykosis fung., bei dem sich bei der Autopsie Mykosisknoten im Großhirn fanden. Die Krankheit bestand bei einem 50jährigen Manne seit 30 Jahren. Die Hauterscheinungen bestanden in fast über die ganze Körperhaut zerstreuten, bis überlinsengroßen papulösen Infiltraten, die lange Zeit persistierten und schließlich mit Pigmenthinterlassung und Atrophie schwanden. Nur sehr spärliche derselben entwickelten sich zu flach prominenten, im Zentrum zerfallenden Knoten, welche unter Arsen mit weißlichen Narben heilten. Der Kranke stand fast 3 Jahre lang in klinischer Beobachtung. Schon beim Spitalseintritt klagte er über heftige Kopfschmerzen, die cerebralen Erscheinungen exacerbierten gegen das Lebensende.

Es stellten sich Lähmungen und Kontrakturen, psychisch Depressionszustände ein. Die Untersuchung des Nervensystems ergab die Diagnose: Encephalomalacischer Herd im Großhirn — vermutlich durch zerfallende Mykosisknoten entstanden. Die Sektion bestätigte die klinische Diagnose; es fanden sich im Großhirn bis apfelgroße Tumoren, deren histologischer Bau den Hauttumoren analog war. Es fehlten im mikroskopischen Bilde bloß die Wucherungen der Bindegewebszellen, wie sie in den Hautknoten besonders um die Gefäße reichlich zu finden sind; die Tumorzellen zeigten jedoch ganz die gleichen Formen.

Daraus ergibt sich der Schluß, daß die Tumorzellen nicht bindegewebiger Natur sind, daß vielmehr die Bindegewebswucherung nur als spezifische Reaktion des Bodens der Hautgeschwülste anzusehen ist. Die Tumoren im Gehirn zeigten deutliche Anordnung um die Blutgefäße. Es hat also die Metastasierung auf dem Wege der Blutbahn stattgefunden. Wie aus der Durchsicht der einschlägigen Literatur her-

vorgeht, ist dies die erste Beobachtung in dieser Hinsicht. Blut und Knochenmark waren völlig normal, an einen Zusammenhang der Mykosis fungoides mit Leukämie ist daher nicht zu denken.

Diskussion. Delbanco hat bezüglich der Riesenzellen in einem Falle von Mykosis fung. die Entstehung aus Kapillarschlingen verfolgen können.

v. **Crippa** (Bad Hall): Über Gynochrysma hydrargyri ein neues Hgpräparat, der Vortrag erschien in der Wiener klinischen Wochenschrift 1905, Nr. 31, refer. im Arch. f. Derm. 1906.

Galewsky (Dresden): Über eine noch nicht beschriebene Haarerkrankung (Trichonodosis): Galewsky zeigt mikroskopische Präparate von Haaren, die makroskopisch eine knotenförmige Verdickung zeigen, diese Knoten stellen sich unter dem Mikroskope als unvollständige Schlingen dar. In einem Falle handelte es sich um Kopfhaare, in einem weiteren waren Kopf-, Bart- und Pubeshaare affiziert.

Oppenheim, M. (Wien): Über Atrophia maculosa cutis. Demonstration eines Falles mit ganz eigentümlichen klinischen, wie histologischen Eigenschaften.

Die 18jährige Patientin der Klinik Prof. Finger in Wien zeigt folgende Erscheinungen: Über den Stamm und die Extremitäten zerstreut, namentlich aber an der Innenseite beider Oberschenkel und der Bauchhaut finden sich lividrote bis linsengroße Flecke, deren Oberfläche nicht verändert ist und die auf Druck vollständig abblassen. Daneben ringförmige Effloreszenzen bis zu Kreuzergröße, deren Peripherie von einem schmalen lividroten Saume gebildet ist, während das Zentrum weiß, seidenglänzend und leicht zigarettenpapierähnlich gefaltelt ist; der tastende Finger fühlt an dieser Stelle eine Lücke der Haut. Schließlich und dies ist das Auffallendste des Falles, finden sich erbsen- bis kleinfingergliedgroße vorgestülpte Hautpartien, deren Decke gefaltet ist, die sich durch Zug oder Druck vollständig ausgleichen lassen und deren Betastung das Gefühl eines Defektes der Haut gibt. Bei diesen Wülsten findet sich keine Rötung in der Peripherie; ad nates, ad mammas zahlreiche frische Striae distensae. Die Patientin ist seit März in Beobachtung; während dieser Zeit traten neue rote Flecke auf, manche bereits bestehende wurden größer, orbikulierten sich und begannen leicht zu prominieren. Das klinische Bild der Affektion zerfällt in 3 Stadien, nämlich roter Fleck, ringförmige Effloreszenz mit roter Peripherie und weißem atrophischen Zentrum, und schließlich säckchenartiges Vortreten der atrophischen Haut ohne Rötung der Peripherie, das Ende des Prozesses.

Diese 3 Stadien wurden histologisch untersucht und ergaben im 1. Stadium Zellinfiltration der Gefäße mit Schwund der elastischen Fasern an den infiltrierten Stellen, im 2. Stadium Abflachung der Papillen entsprechend dem atrophischen Zentrum, Fehlen der elastischen Fasern in Form eines Keiles, dessen Basis der Subcutis zugekehrt ist; an der Peripherie Zellinfiltration; im 3. Stadium, Abflachung und Fehlen der Papillen, unregelmäßiger Schwund der elastischen Fasern und Auftreten von Fettinseln im Cutisgewebe, das in Degeneration begriffen ist.

Die Ätiologie ist unbekannt. Vielleicht steht die Tuberkulose damit in irgend einem Zusammenhang (Hauss, Thibierge, Wechselmann). Die Patientin hat eine Spitzenaffektion und leidet an Nachtschweißen. Mehrere Autoren schreiben den Toxinen oder Fermenten des Tuberkelbazillus eine ausgesprochene Fähigkeit zu, elastische Fasern aufzulösen. Die Striae distensae, die die Patientin hat, sie ist in letzter Zeit auch abgemagert, deuten auf eine geringere Resistenz der elastischen Fasern hin; nicht alle Personen, die abmagern oder Gravide bekommen Striae in gleichem Maße. Möglicherweise erzeugt ein Zusammentreffen beider Zustände ein derartiges Krankheitsbild.

Mit Rücksicht auf einige klinische Charaktere und auf den histologischen Befund im 2. Stadium möchte ich vorläufig das Krankheitsbild unter die Atrophia maculosa cutis oder unter die Anetodermia erythematodes (Jadassohn) einreihen. Im Anschlusse an diesen Vortrag demonstriert O. mehrere Moulagen und Abbildungen der Klinik Prof. Finger, makulöse und universelle idiopathische Hautatrophien betreffend.

Kraus, R. Wien (Institut Paltauf): Zur Ätiologie Pathologie und experimentellen Therapie der Syphilis.

An der Hand der Versuche von Metschnikoff und Roux, der Entdeckung Schaudinns und auf Grund eigener Versuche unternimmt es Kraus, den dermaligen Stand der Ätiologie, Pathologie und experimentellen Therapie der Syphilis zu schildern. Die ätiologische Bedeutung der Spirochaete ist nicht nach dem für züchtbare Bakterien als Dogma aufgestellten Schema zu beweisen, denn die Sp. p. läßt sich nicht kultivieren. Folgende Momente erscheinen Kraus für die Beweisführung der Sp. p. als Erreger der Syphilis maßgebend: 1. Die charakteristische Form und das eigentümliche tinktorielle Verhalten der Spirochaete. Nach den Kontrolluntersuchungen von Kraus findet man in nicht luetischen Gebilden bisweilen Formen, die eine gewisse Ähnlichkeit mit der Sp. p. haben, doch sind diese durch Dicke, Breite und Zahl der Windungen zu differenzieren. 2. Die Konstanz des Vorkommens in nicht exulcerierten Sklerosen, in Papeln des Stammes und in syphilitischen Lymphdrüsen. 3. Der Befund der Sp. p. bei kongenitaler Syphilis der Kinder, speziell in der Leber und Milz. 4. Als besonders wichtiges Argument führt Kraus den Nachweis der Sp. p. in experimentell erzeugten Sklerosen an. Die Untersuchungen lassen die Sp. p. in der normalen oder andersartig erkrankten Affenhaut vermissen, konstant aber in experimentellen Affensklerosen nachweisen.

Wenn auch die Entdeckung der Spirochaeten einen bedeutenden Fortschritt in der Lehre von der Syphilis bedeutet, so ist doch durch die Unmöglichkeit der Kultivierung einstweilen eine Grenze für die vollständige Ausnützung der Entdeckung gesetzt.

Metschnikoff und Roux ist es gelungen die Syphilis des Menschen auf Affen zu übertragen; das Inkubationsstadium von 18—30 Tagen, das histologische Bild, die weitere Übertragbarkeit, ferner die Tatsache, daß ein solcher Primäraffekt Immunität gegen eine weitere Infektion setzt, und daß im Gewebe die Sp. p. nachweisbar ist, sind beweisend für die syph. Natur. Metschnikoff und Roux haben auch die experimentelle Theraphie der Syphilis schon in Angriff genommen. Es ist zweifellos, daß die Idee, mit einem abgeschwächten Primäraffekt, analog der Kuhpocke, eine Immunität gegen eine Infektion von der Haut aus erzeugen zu wollen, vielversprechend ist. Bezüglich der Frage der histogenen Immunität, wie man sie bei Affen anzunehmen geneigt ist, finden sich auch bei der menschlichen Syphilis einige Anhaltspunkte. Der syphilitische Primäraffekt erzeugt Unempfänglichkeit der Haut und trotz der Immunität der Haut treten Erscheinungen der Syphilis, nicht bloß der Schleimhäute und anderer Organe, sondern auch der Haut auf. Man kommt dadurch zur Annahme, daß der Mechanismus der Hauterscheinung bei der Hautinfektion von außen ein anderer sei als bei der Allgemeininfektion. Kraus versuchte auch durch subkutane Behandlung mit diluiertem und konzentriertem Virus, das Sklerosen entstammte, eine Immunität des Gesamtorganismus zu erzeugen. Über die Versuche berichtet Spitzer weiter unten. Kraus glaubt, daß es auf diesem neuen Wege gelingen wird die ungelösten Fragen der Syphilis zu lösen.

Diskussion zum Vortrag Kraus. Finger warnt davor, in der Frage der Spezifizität der Spirochaete pallida heute schon zu weit gehende Schlüsse zu

zieben, die Zahl der vorliegenden Untersuchungen (über die an seiner Klinik ausgeführten werde Dr. Oppenheim berichten) sei noch viel zu gering. Die Unterscheidung Schaudinns, dessen Aufstellung der Spirochaete pallida und refringens sei schematisch. Bei genauer Untersuchung finde man neben den typischen Exemplaren beider Formen zahlreiche Spirochaeten, die nach Dicke, Wellung, Tinktion sich nicht unter eine der beiden Formen bringen lassen, es gebe zweifellos zahlreiche Arten von Spirochaeten, von denen eine allerdings mit Wahrscheinlichkeit der Syphiliserreger sei. Finger erinnert beispielsweise an die bei der Balanitis erosiva nachgewiesene Spirochaete, über die Scherber und Müller aus seiner Klinik eben eingehende Untersuchungen angestellt haben. Bezüglich der Impfungen der Syphilis an niederen Affen berichtet Finger kurz über seine mit Landsteiner ausgeführten, in den Sitzungsberichten der Akademie der Wissenschaften bereits publizierten Untersuchungen. Die Syphilis der niederen Affen sei eine typische Erkrankung, doch habe der Initialaffekt wenig Ähnlichkeit mit dem der menschlichen Syphilis. Es sei ihnen gelungen denselben bei Rhesus und Hamadryas bereits in 9 Generationen weiterzuimpfen. Finger bespricht kurz den Initialaffekt, dessen Verlauf und histologische Untersuchung, die bei Hamadryas auftretenden sekundären regionären Erscheinungen und legt Abbildungen vor. Finger wendet sich gegen die Annahme von Kraus, der Initialaffekt erzeuge beim Menschen eine kutane Immunität. Einmal gelinge es, wie insbesondere die Untersuchungen von Queyrat aus neuerer Zeit beweisen, zuweilen noch an Syphilitischen durch Impfung mit Syphilisvirus Haftung zu erzielen. An seiner Klinik angestellte dahingehende Versuche haben in einigen Fällen das Auftreten von Papeln an der Impfstelle nach einer gewissen Inkubation ergeben, die den Impfpapeln bei experimenteller Impfung Gesunder analog zu sein scheinen. Dann aber könne von einer kutanen Immunität schon deshalb nicht die Rede sein, weil ja die Haut des Syphilitischen in den ersten Jahren nach der Infektion und später der Sitz zahlreicher Exantheme und Effloreszenzen sei. Es bestehe eben bei Syphilis die eigentümliche Erscheinung, auf die er schon vor vielen Jahren hinwies, daß die Haut immun sei nur gegen fremdes, nie aber gegen das eigene Virus.

Oppenheim berichtet über die in Gemeinschaft mit Sachs auf der Klinik Prof. Finger betreffs der Spirochaete pallida angestellten Untersuchungen. Untersucht wurden im ganzen 106 Fälle, davon:

1. Sklerosen: 18 unbehandelte (14 positiv, 4 negativ), 3 behandelte (2 positiv, 1 negativ). Von diesen Sklerosen waren 17 genital (13 positiv, 4 negativ), 4 extragenital (3 positiv, 1 negativ);

2. nässende hypertrophische, exulcerierte Papeln vom Genitale: 18 Fälle (17 positiv, 1 negativ);

3. Lymphdrüsen: 8 (1 durch Exstirpation, 7mal Drüsensaft durch Aspiration), sämtliche 8 Fälle negativ;

4. Blut: 20 (10 Patienten z. Z. der Proruption z. T. mit ausgesprochenen subjektiven Proruptionserscheinungen, 8 Patienten mit älterer

florider Syphilis meist dem ersten Exanthem, 2 Fälle vor der Proruption). Untersucht wurde in 14 Fällen das Blut aus der Fingerbeere, nicht zentrifugiert, in 6 Fällen Blut aus der Vena mediana nach der Methode von Noeggerath und Staehelin. Verarbeitet wurden von jedem Patienten 5 cm^3 Blut. Das Resultat war in allen 20 Fällen negativ;

5. makulöses Syphilid: erste ausgebreitete Roseola, 15 Fälle, alle negativ;

6. papulöses Syphilid mit intakter Epidermis bedeckte rezente lentikuläre Papeln: 12 Fälle, alle negativ;

7. von Schuppe oder Kruste bedeckte Papeln des Stammes: 2 Fälle positiv, Spirochaetenbefunde sehr zahlreich;

8. diphtheroide Schleimhautpapeln der Mundhöhle: 2 Fälle, beide negativ;

9. Tubercula cutanea, exulcerierte Gummen: 6 Fälle, sämtlich negativ;

10. hereditäre Syphilis: 4 Fälle von Blaseninhalt von Pemphigus syphiliticus, in 2 Fällen auch Blut, sämtlich negativ.

Betont soll werden, daß die Untersuchungen in jedem einzelnen Falle bei negativem Ergebnisse an mehreren aufeinander folgenden Tagen wiederholt und stets mehrere Präparate am beweglichen Objekttisch genau durchmustert wurden.

Was das Resultat dieser Ergebnisse betrifft, so ist zu betonen, daß in der Sklerose der Befund ein ebenso inkonstanter ist, wie auch andere Untersucher, z. B. Kraus ihn erhalten haben. (Oppenheim und Sachs 25%, Kraus 28% negativer Resultate.) Es fällt auf, daß bei klinisch gleichbleibendem Bilde der unverändert bleibenden Sklerose oder Papel die Spirochaeten an 4—5 Tagen nicht gefunden werden, und erst am 6. Tage deren Nachweis gelingt. Ein Befund, der umso auffälliger ist, als ja bei der Untersuchung nicht etwa Sekret, sondern direktes Gewebe untersucht wird. Diesen positiven Befunden in Sklerose und Papeln stehen die negativen Befunde in Lymphdrüsen, Blut, makulösem und papulösem Syphilid gegenüber. Wohl muß a priori zugegeben werden, daß die Reichlichkeit das Virus in dem letzteren Material wesentlich geringer, dessen Nachweis wesentlich schwieriger sein wird, aber es muß auffallen, daß gegenüber den konstant negativen Befunden in der lentikulären Papel mit unveränderter Epidermis, in 2 Fällen reichlicher Spirochaetenbefund erzielt wurde bei 2 Papeln, deren Oberfläche nicht mehr intakt war. Was die Form der Spirochaete pallida betrifft, so konnten wir in Sklerose und Papel neben zahlreichen der klassischen Schilderung entsprechenden Exemplaren, ebenso zahlreiche Exemplare finden, die, was Dicke und Tinktion betrifft, der Spirochaete pallida entsprechen, aber unregelmäßige Wellung zeigen. So gibt es Exemplare, bei denen die eine Hälfte typisch steil, die andere Hälfte langwellig ist, Exemplare, deren größter Teil ganz gestreckt, nur am Ende eine oder zwei steile Wellen zeigt, Exemplare, bei denen steile und flache Wellen unregelmäßig abwechseln, die alle zweifellos der Spirochaete pallida

angehören, so daß das Kriterium der Wellung als ein unzuverlässiges zu bezeichnen ist.

Andererseits findet man im Sekrete der Balanitis, wenn auch selten, Spirochaeten, deren Unterscheidung von der Spirochaete pallida z. Z. kaum möglich ist.

Oppenheim hat ein solches Exemplar in der Wiener dermatologischen Gesellschaft demonstriert, das von allen Anwesenden als ein Exemplar einer Spirochaete pallida erklärt wurde. Dem gegenüber wurde allerdings in 42 Kontrollfällen von Ulc. vener., Balanitis, Ulc. gangraenosum, gonorrhoischem und Buboneneiter, Condyl. accum. etc. etc. nie ein der Schaudinnschen Spirochaete ähnlicher Befund erhoben.

Aus dem Gesagten ergibt sich, daß, wenn auch zahlreiche Momente für die Spezifizität der Schaudinnschen Spirochaete sprechen, z. Z. doch ein abschließendes Urteil unmöglich erscheint.

Delbanco (Hamburg): steht den Ausführungen von Kraus noch mit großer Reserve und Skepsis gegenüber, glaubt auch, daß die Kontrolluntersuchungen nicht genügend seien und oft, je nach dem Standpunkte des Untersuchers, nicht gleichwertig seien dem Suchen der Sp. p. in syphilitischen Produkten. Delbanco verlangt 1. den Nachweis der Spiroch. p. im Blute der freigelegten Vene, 2. den histologischen Nachweis, 3. den Nachweis in oberflächlich ganz intakten kleinen Papeln, 4. den Nachweis in den dem Primäraffekt nicht benachbarten Drüsen.

Tomasczewski, E. (Halle). Ich möchte mich gegen die Ausführungen Delbancos wenden, daß auf derartige Kontrolluntersuchungen nicht allzuviel zu geben sei. Sobernheim und ich haben unsere Kontrolluntersuchungen zum Teil schon in einer Zeit ausgeführt, als wir noch keineswegs von der ätiologischen Bedeutung der Spirochäte pallida für die Syphilis überzeugt waren und so sind diese Untersuchungen zum Teil fast mit dem Wunsche ausgeführt worden, die Spirochäten auch in nicht syphilitischen Affektionen nachzuweisen. Es ist uns dies nie gelungen, trotzdem ich die Versicherung abgeben kann, daß dieselben auf das allersorgfältigste unter einem außerordentlichen Zeitaufwande ausgeführt sind und wir befinden uns ja in dieser Frage in erfreulichster Übereinstimmung mit den Untersuchungen einer Reihe von anderen Autoren, die als zuverlässig bekannt und anerkannt sind.

Ich möchte nur noch einmal kurz diejenigen Momente zusammenfassen, die nach meinem Dafürhalten mit einiger Sicherheit für die ätiologische Bedeutung der Spirochäten sprechen. Das ist:

1. ihr regelmäßiges Vorkommen in all den syphilitischen Affektionen, von denen wir wissen, daß sie infektiös sind, unabhängig davon, ob sie frühzeitig oder erst viele Jahre post infektionem aufgetreten sind;

2. ihr anscheinend regelmäßiges Fehlen in den Produkten der Spätperiode der Syphilis;

3. ihr Vorkommen bei der kongenitalen Lues in einer Reichlichkeit und in einer Art der Ausbreitung, die den pathologisch-anatomischen Veränderungen bei dieser Form durchaus entspricht;

4. ihr regelmäßiges Fehlen bei andersartigen Erkrankungen und bei gesunden Individuen:

5. ihr Nachweis in primären und sekundären Erscheinungen der Syphilis der Affen, und zwar nicht nur in der ersten, sondern auch in den folgenden Generationen. Wenn auch der kulturelle Nachweis ihrer ätiologischen Bedeutung zur Zeit noch aussteht, so sehe ich doch nicht ein, welchen Einwand man gegen die Auffassung zur Zeit überhaupt noch machen kann, daß die Spirochäte pallida die Ursache der Syphilis ist.

Finger betont nochmals, er stehe gegenüber der Spezifizität der Spirochäte pallida nicht in Opposition, er sei nur von derselben noch nicht völlig überzeugt. Die Zahl der bisherigen Untersuchungen sei noch zu gering, ebenso die relative Zahl der positiven Befunde. Am beweisendsten seien noch die Untersuchungen von Tomasczewski mit 50 von 58 Fällen positiver Befunde. Man habe sich bisher zu sehr auf Untersuchungen von Sklerose und Papel beschränkt, dagegen sei die Zahl der Untersuchungen und positiven Befunde bei luetischen Exanthemen, Roseola, Papel, Pustel, in Lymphdrüsen, und zwar nicht nur den nachbarlichen, regionären, sondern auch den entfernten, z. B. Kubitaldrüsen, noch sehr klein, ebenso die der Untersuchungen des Blutes. Bei der auf seiner Klinik angestellten Untersuchungen, die sich gerade mit dem letztgenannten Material beschäftigten, sei einmal die große Zahl negativer Befunde aufgefallen. Es sei aufgefallen, daß der Nachweis der Sp. pallida in Sklerose und Papel so ungemein häufiger und leichter sei, als in Roseola und papulösem Syphilid, doch dies könne seine Erklärung auch darin haben, daß in letzterem Material die Zahl der Spirochäten überhaupt geringer sei. Es sei endlich aufgefallen, daß es im papulösen Syphilide wesentlich leichter gelinge, die Sp. pallida nachzuweisen, wenn die Papel schuppt oder zerfällt, als so lange dieselbe von intacter Epidermis gedeckt ist. Nur Untersuchungen an größerem Material, als bisher vorliegt, können überzeugend wirken.

Tomasczewski (Halle). Ich möchte mich gegen die Forderung Fingers wenden, daß wir die Spirochäte pallida auch regelmäßig im Blut sekundär luetischer Individuen finden müssen. Es ist ja selbstverständlich, daß der Erreger der Lues vom Zeitpunkte der Infektion bis zum Auftreten der ersten Allgemeinerscheinungen im Blute einmal vorhanden sein muß, aber doch wohl nur vorübergehend, denn wir dürfen doch aller klinischen Erfahrung nach die Syphilis nicht als eine septische Erkrankung auffassen, sondern wir müssen annehmen, daß der Erreger der Lues wohl vorübergehend in reichlicher Menge im Blute vorhanden sein muß, daß aber nach seiner ersten Aussaat es sich nicht um eine Sepsis im gewöhnlichen Sinne des Wortes handeln dürfte, sondern um eine Erkrankung mit vielen kleineren Herdveränderungen in weitester Verbreitung und auf Grund dieser Auffassung bin ich der Ansicht, daß man die Spirochäte pallida im Blute nachzuweisen im stande sein wird und im stande sein muß, aber doch nicht etwa in der Regelmäßigkeit wie in den lokalisierten Krankheitsherden der Frühperiode.

Merk glaubt bemängeln zu müssen, daß fast nie die lebenden Spirochaeten besprochen werden. Bei dem Umstande, daß sich die Sp. vollkommen strecken könne, so könnte am gefärbten toten Tiere, beim Mangel spezifischer Färbung, die Zahl und Steilheit der Windungen nicht maßgebend sein.

Rille hat die Sp. p. bei Psoriasis palmar. nachgewiesen.

R. Polland, Graz, berichtet über Spirochätenbefunde in einem gangränösen Beingeschwür. Er erwähnt eingangs, daß solche Geschwüre, in denen der sog. Bazillus des Hospitalbrandes (Matzenauer) konstant nachzuweisen ist, relativ nicht selten zur Beobachtung kommen und auch klinisch ganz charakteristische Merkmale (bogenförmige Begrenzung, graugrüner, stinkender Belag, Beginn mit Fieber, Schmerzen, Schwellung, rapides Weiterschreiten, nach der Reinigung gute Granulation und meist rasche Überhäutung) besitzen. Bei einem solchen Fall fanden sich neben den Gangränbazillen reichlich ziemlich zarte Spirochäten. Dieselben sind hier als Schmarotzer aufzufassen, besitzen keine Pathogenität und unterscheiden sich trotz ihrer zarten Färbung und scharfen Windung deutlich von der bei Lues gefundenen Spirochaete pallida (Schaudinn und Hoffmann). Reduer demonstriert zum Vergleich die beiden Spirochätenarten.

Spitzer, L., Wien, berichtet über seine Versuche, syphilitisch Erkrankte aktiv zu immunisieren. Da die Syphilis eine lange Inkubationsdauer hat, so stehen mehrere Wochen zur Verfügung, während welcher dem Körper Virus zugeführt werden kann. Zur Verwendung gelangte diluierte Sklerosensubstanz, die in steigender Konzentration täglich in das Unterhautzellgewebe der Bauchhaut injiziert wurde. Niemals traten störende Reaktionen lokaler oder allgemeiner Natur ein.

Selbstverständlich lag es im Interesse der Sache, die immunisierenden Injektionen so früh als möglich zu beginnen. Die Eigenart des ambulatorischen Materials des Vortragenden ermöglicht es, relativ früh die Diagnose zu machen. Doch wurde bei der ersten Versuchsreihe, um jedem Einwande zu begegnen, nicht auf die Beschaffenheit des Initialaffektes allein hin mit der Injektion begonnen sondern die Erkrankung der Leistendrüsen abgewartet. Demgemäß begann die Behandlung in der Regel in der dritten Woche nach der Infektion.

Die Beobachtung erstreckte sich auf 15 Fälle. Das einigermaßen überraschende Resultat muß mit einer gewissen Reserve aufgefasst werden und erst eine Nachprüfung, die sich auf eine große Zahl von Fällen bezieht, wird ein richtiges Bild von dem Wert dieser Versuche geben. 7 von diesen Kranken bekamen ihr Exanthem zum normalen Termin; auch die folgenden Rezidiven zeigen, daß die Injektionen den Verlauf der Krankheit wohl nicht beeinflußt haben. Die 8 anderen Fälle zeigten durchaus Veränderungen im Verlauf. Bei zweien trat das Exanthem mit wesentlicher Verspätung auf, 85 resp. 101 Tage nach dem vermutlichen Eintritt der Infektion.

Zwei andere Kranke bekamen kein Exanthem, jedoch zeigten sich 4 resp. 7 Monate nach der Infektion Zeichen, die wohl beweisen, daß Syphilis vorhanden ist, jedoch in einer sehr abgeschwächten Weise. Der letztgenannte Fall bekam nämlich Schwellungen der Kubitaldrüsen, während Haut und Schleimhäute frei blieben. Der erste wies als einziges bisheriges Symptom vereinzelte Impetigines der behaarten Kopfhaut auf. Die hier noch übrigen Kranken sind bisher vollkommen von Erscheinungen verschont geblieben, die im Sinne von Lues gedeutet werden könnten.

Demnach ergäbe sich, daß bei über 50% der behandelten Fälle eine Veränderung des Krankheitsverlaufes eingetreten ist. Wenn es ja auch

eine allgemein bekannte Tatsache ist, daß zuweilen das Exanthem ausbleiben kann oder übersehen wird, so gehört dies doch zu den Ausnahmen. Der Vortragende ist weit davon entfernt, anzunehmen, daß jene vier Kranken keine Syphilis haben. Soviel ergibt sich aus dieser ganz dem Zufalle nach gewählten Reihe von Patienten, daß die an ihnen vorgenommenen Injektionen ihren Krankheitsverlauf in einer auffallenden Weise verändert haben.

Als prinzipiell wichtig sei hervorgehoben, daß zur Impfung stets heterologe Sklerose verwendet wurde (mit 1 Ausnahme).

Die Kontrolle des Kranken wurde unter allen nötigen Vorsichtsmaßregeln vorgenommen.

Die bisherige Beobachtungsdauer beträgt 12 Monate.

Diskussion. Finger berichtet über seine zahlreichen mit Landsteiner vorgenommenen Versuche an Affen. Impfung mit Gemischen von Syphilisvirus und Blutserum Syphilitischer aus den zwei Stadien der Syphilis habe beim Affen Haftung ergeben als Beweis, daß dem Blutserum Syphilitischer eine virulicide Wirkung nicht zukomme. Behandlung Primärsyphilitischer, denen der Initialaffekt exzidiert worden war, mit Blutserum von syphilitischen Affen vermochte den Ausbruch der Syphilis nicht aufzuhalten. Nur die intramuskuläre und intraperitoneale Injektion von lebendem Virus bei niederen Affen schien in einigen Fällen eine relative Immunität zu erzeugen, die nach dieser durch Impfung gesetzten Initialaffekte nahmen abortiven Verlauf. Finger warnt davor, aus dem Ausbleiben des Exanthems in einigen der von Spitzer behandelten Fälle weitergehende Schlüsse zu ziehen. Das Exanthem sei bei normalem Verlauf der Syphilis zuweilen ephemer, bestehe nur aus einer oder wenigen Effloreszenzen, es bleibe zuweilen aus nach Exzision und präventiver Behandlung und doch seien die Betreffenden syphilitisch.

Brandweiner hat gleichfalls Versuche angestellt, welche eine Beeinflussung des Syphilisprozesses im Sinne einer aktiven Immunisierung bezweckten. Es wurden im ganzen 7 Fälle mit Extrakt, welches aus Primäraffekten, luxurierenden Papeln und intumeszierten Inguinaldrüsen hergestellt war, behandelt. Die in Behandlung genommenen Fälle betrafen Syphilisinfektionen im Alter von 5—7 Wochen. In keinem einzigen Fall blieben die Sekundärerscheinungen aus; das Exanthem stellte sich immer zur normalen Zeit deutlich ein. Man dürfe von einer aktiven Immunisierung bei Syphilis deshalb wenig erwarten, weil der Zeitpunkt des Behandlungsbeginnes naturgemäß als ein zu später betrachtet werden muß. Man könne aber kaum früher mit der Behandlung einsetzen, weil sonst Täuschungen nicht zu umgehen sind. Die Sicherheit der Diagnosenstellung nimmt mit dem Alter des Primäraffektes zu. Ist aber die Diagnose „Sklerose" nicht zweifellos, dann käme man zu ebenso falschen Schlüssen, wie dies bei der Beurteilung der Exzisionen des harten Schankers der Fall war. Außerdem können die Sekundärerscheinungen auch sehr leicht übersehen werden, da sie ja oft nur ganz geringfügig sind. Die bisherigen Versuche einer Syphilistherapie im Sinne einer aktiven Immunisierung müssen als negativ und völlig aussichtslos bezeichnet werden.

Kren hat bei 9 Fällen eine derartige Immunisierung versucht und zwar mit der Aufschwemmung der eigenen Sklerose der Patienten. Von 9 Patienten haben 8 Folgeerscheinungen gezeigt, 1 Patient ist bis jetzt, 6 Monate p. inf., ohne Erscheinungen.

Finger demonstriert aus seiner Klinik folgende Moulagen: 1 Fall von Chlorosarkom, 1 Fall von Sarkoma idiopathicum haemorrhagicum, (Typus Spiegler), 1 Fall von Pagets disease, 1 Fall von Psorospermosis, 1 Fall von Leukoderma mit randständiger Roseola annularis syphilitica, 1 Fall von Lupus erythematodes verrucosus, 2 Fälle von Lupus vulgaris follicularis disseminatus, 2 Fälle von Adenoma sebaceum, 1 Fall von Ekzema scrophulosorum (2 Moulagen), 1 Fall von Lepra tuberosa.

Strebel, H., München: Über kombinierte Behandlung des Lupus.

Strebel weist in seinem Vortrage darauf hin, daß weder die Lichttherapie, noch die anderen Strahlungstherapien für den Lupus das Universalheilmittel sind. Gerade beim Lupus ist eine geeignete Auswahl der verschiedenen Behandlungsmethoden für die verschiedenen klinischen Formen angezeigt und hiebei spielt die richtige Kombination der verschiedenen Methoden, Ätzung, chirurgische Behandlung und Licht- oder Strahlungstherapie eine wichtige Rolle. Strebel erörtert diese seine Ausführungen an einigen Beispielen aus seiner großen Erfahrung.

Polland, R., Graz, demonstriert Abbildungen eines Falles von polymorphem, nekrotisierendem Erythem bei akuter Nephritis. Es waren bei dem 65jährigen Patienten namentlich an den Streckseiten der Extremitäten neben fleck- und knotenförmigen Efflorescenzen und ausgedehnten Hautblutungen auch hämorrhagische schwarzblaue Blasen entstanden, deren Basis bei unverletzter Decke nekrotisch wurde. Den Grund dafür erblickt der Vortragende in der durch die Nierenaffektion veranlaßten Alteration der Gewebssäfte; eine gewisse Analogie bieten zwei Fälle von Blasenausschlägen nach Jodmedikation bei schweren Nephritikern (Neumann, Polland), bei denen dem vorliegenden Fall ganz ähnliche Blasen entstanden, deren Basis ebenfalls rasch nekrotisch wurde. Ferner fanden sich bei dem Patienten noch zahlreiche gangränöse Geschwüre besonders an den Beinen, in deren Belag der Bazillus des Hospitalbrandes (Matzenauer) reichlich nachzuweisen war; derselbe hatte offenbar in den veränderten Gewebssäften einen besonders günstigen Nährboden gefunden.

Kraus und **Kren** (Wien): Experimentelle Hauttuberkulose bei Affen.

Kren berichtet über Versuche, die er in Gemeinschaft mit Kraus ausgeführt hat. Das Ausgangsmaterial stammt von einem Affen (Mac. rhesus), welcher mit syphilit. Virus geimpft, einen typischen Primäraffekt zeigte, und bei welchem nach Wochen ein pustulöses Exanthem auf der Haut des Stammes zu konstatieren war. Die Untersuchung dieser Pusteln auf Spirochaeten fiel negativ aus. Es wurde vom Inhalt gesunden Affen mittelst Skarifikation im oberen Augenlide eingeimpft und Hautstücke zu histologischen Zwecken excidiert. Die histologische Untersuchung ergab, daß es sich um eine Hauterkrankung tuberkulöser Natur handle, auch die Impfversuche lehrten, daß die Hauterkrankung nicht syphilitischer Natur sei. Nach zirka 16 Tagen trat an der Impfstelle Rötung und Infiltration der Haut auf, nach einigen Tagen war dann ein deutlicher Knoten von lividroter Farbe und ziemlich derber Beschaffenheit entwickelt. Dem äußeren Aussehen nach bestand eine Ähnlichkeit mit einem syphilit. Primäraffekt bei Affen; der negative Ausfall der auf

Spirochaeten vorgenommenen Untersuchung, das histologische Bild des excidierten Affektes, der Nachweis von Tuberkelbazillen im Ausstrichpräparate, in Schnitten und der positive Impfversuch an Meerschweinchen ließ darüber keinen Zweifel übrig, daß der Primäraffekt als tuberkulöser aufzufassen ist. Mit diesem Versuche ist nach Kren bewiesen, daß man experimentelle Tuberkulose der Haut bei Affen erzeugen kann, was bisher bei keinem Tiere derart experimentell gelungen ist.

Löw und **Oppenheim**, Wien: Der Mechanismus des Blasenverschlusses im Röntgenbild. Zur Entscheidung der Frage, ob der Sphincter vesicae internus bei starker Blasenfüllung suffizient sei, oder ob in diesem Falle der sphincter extern. in Aktion treten müsse, wurden Röntgenbilder der Blase eines Affen (Cynocephalus Hamadryas) bei verschiedener Blasenfüllung angefertigt. Als Füllungsflüssigkeit wurde 10% Bismuth. subnitr. Solution oder besser 2% Collargol-Lösung verwendet. Dabei ergab sich nun, daß bei geringer Blasenfüllung die Harnblase kugelförmig erscheint und mit einer scharfen Grenze gegen die Harnröhre abschneidet. Bei starker Füllung hingegen ist die Form eine ovoide und der untere Teil der Blase geht trichterförmig in die hintere Harnröhre über. Anatomische Untersuchungen, welche die Anordnung der Muskulatur beim Menschen und Affen als eine gleiche erscheinen lassen, geben die Berechtigung, diese Befunde auch für den Menschen als wahrscheinlich zutreffend gelten zu lassen.

Tomasczewski, (Halle). Über künstliche Haarfärbemittel. Die natürliche Farbe des menschlichen Haares ist wesentlich abhängig von 3 Faktoren: der Eigenfarbe der Haarzellen, ihrem Pigmentgehalt und ihrem Luftgehalt. Mit der Änderung dieser Faktoren kann auch eine Änderung der Haarfarbe eintreten. Von wesentlicher Bedeutung in dieser Richtung dürfte aber wohl nur die Änderung ihres Luftgehaltes sein, soweit wenigstens die bisherigen Forschungen auf diesem Gebiete uns ein Urteil gestatten. Es darf als sicher gelten, daß das vorzeitige Ergrauen der Haare hauptsächlich bedingt ist durch einen vermehrten Luftgehalt derselben. Wir besitzen bisher kein Mittel, das auf internem Wege dargereicht, im stande war, einen Einfluß auf die Haarfarbe zu bedingen, und so sind wir in dem Bemühen, auf künstlichem Wege den Haaren eine andere Farbe zu geben, auf extern angewandte Mittel angewiesen. Neue Bahnen eröffneten sich auf diesem Gebiete erst mit der Ära der modernen Farbstoffchemie. Ich habe gemeinsam mit Erdmann derartige Versuche aufgenommen in der Hoffnung, durch Einführung neuer Seitengruppen resp. durch Anwendung neuer Grundsubstanzen doch ein Mittel auffinden zu können, das bei echter Färbung von schädlichen lokalen und allgemeinen Nebenwirkungen frei sei. Zugleich wurde ich bei diesen Versuchen von der Hoffnung geleitet, gleichzeitig gewisse Beziehungen auffinden zu können zwischen chemischer Konstitution eines Mittels und seiner Reizwirkung resp. Reizlosigkeit auf die Haut. Diese Hoffnung hat sich vorläufig noch nicht erfüllt, wohl aber ist es uns nach langwierigen Untersuchungen gelungen, einen Körper aufzufinden, der wohl alle Bedingungen an ein gutes Haarfärbemittel erfüllen dürfte, denn ich habe bei über 70 Personen seine Reizlosigkeit für die Haut feststellen können, und so glaube ich, dieses unter dem Namen „Eugatol" in den Handel gebrachte Präparat als Haarfärbemittel empfehlen zu können.

Merk, Innsbruck. Demonstration des Cytorryktes Luis (Siegel) im frischen Blute.

Merk demonstriert im nativen Präparate vom Blute tertiär Syphilitischer Körperchen, welche Flachbirnform, Walzenform, Hantelform, sowie amöboide Sprossungshaufen und nicht amöboide Sprossungsketten zeigen. Diese Sprossungsformen können im Gegensatze zu den

übrigen frei beweglichen Formen, so fest im Präparate liegen, daß vorbeigetriebene Erythrozyten aufgehalten oder eingedellt werden. Die sonstigen Ausführungen sind in dem Artikel Merks enthalten der in der Wiener klinischen Wochenschrift 1905, Nr. 36, abgedruckt ist. (Refer. Arch. f. Dermat. 1906.)

Diskussion. Finger betrachtet die Siegelsche Entdeckung als abgetan. Impfungen von Kaninchen, die er mit Landsteiner vornahm, hatten absolut negatives Resultat. Die von Siegel am Kaninchen erhobenen Befunde passen absolut nicht in den Rahmen dessen, was wir vom Verlauf der Syphilis bei Tieren wissen. Auch die Impfungen von Kaninchen zum Affen ergaben bei letzteren Erscheinungen, die von der uns nun bekannten Syphilis der Affen wesentlich abweichen.

R. Kraus, Wien, hält die Gebilde, die Merk demonstriert, für nicht identisch mit dem Cytorryktes Siegel. Er ist der Ansicht, daß dies überhaupt keine präzisierbaren Gebilde sind, sondern Zerfallsprodukte und fordert vor allem behufs Vergleiches Kontrolluntersuchungen des Blutes Gesunder und Färbungen dieser Gebilde. Nach seiner und Albrechts (Frankfurt) Ansicht kommen diese Körperchen in jedem normalen Menschen- und Tierblute vor und haben mit Lues nichts zu tun.

Kraus demonstrierte im normalen nativen Blut Gebilde, die Merk für sehr ähnlich, Kraus und Albrecht für identisch halten mit jenen Gebilden, die Merk als Cytorryktes-Siegel im syphilitischen Blut demonstriert hat.

Rille hält die von Merk demonstrierten Gebilde auch für Zerfallsprodukte und hat dieselben im Blute Gesunder und verschiedener Kranker gesehen.

Loeb, H. (Mannheim). Die präventive Behandlung der Gonorrhoe bei der Frau. In 9 Fällen, in welchen der mit einer frischen Gonorrhoe infizierte Ehemann noch Verkehr mit seiner Gattin ausgeübt, gelang es 6mal durch energische Desinfektion und Behandlung mit 10% Protargol, den Ausbruch der Gonorrhoe bei der Frau zu verhindern. Die Chance ist größer, wenn die Behandlung bis zum 3. Tage nach dem Coitus einsetzt (negatives Resultat am 3., 4. und 8. Tage). Unangenehme Folgen traten nicht ein, auch nicht bei einer Gravida im 4. Monat, bei welcher die Präventivbehandlung erfolgreich war. Es ist daher in allen Fällen, in denen ein Ehemann mit Gonorrhoe zur Konsultation kommt, auf die Möglichkeit der Präventivbehandlung der Frau zu achten und diese gegebenen Falles mit aller Energie zu erstreben.

M. Müller, Metz. Die venerischen Erkrankungen in der Garnison Metz. Abgedruckt in der Münchner mediz. Wochenschrift 1905, Nr. 42, refer. im Archiv f. Dermat. 1906.

Rille, Leipzig, demonstriert einen Fall von chronischem Herpes tonsurans des Handrückens, der Augenlider, des äußeren Gehörgangs, Zunge und harten Gaumens. In den Krankheitsherden des Gaumens und der Zunge ließen sich wiederhold Mycelfäden des Trichophyton tons. nachweisen. Die Mundaffektion soll 8 Jahre bestehen.

Rille demonstriert weiters eine Reihe schöner Moulagen aus seiner Klinik.

v. Notthaft, München, demonstriert einige Behelfe und neuere Instrumente zur Behandlung der Gonorrhoe, so neue Spülsonden, neue Oliven für Irrigatorspülungen und neue Injektionsnadeln.

Saalfeld, Berlin, spricht über die Berechtigung der Kosmetik als Teil der wissenschaftlichen Dermatologie.

Merk, Innsbruck, hat eine Reihe von stereoskopischen Diapositiven seltener Fälle, insbesonders von Pellagra, sowie schöne Moulagen ausgestellt. Pellagra wird auch an 3 lebenden Kranken demonstriert.

Delbanco, Hamburg, zeigt Präparate und Abbildungen aus seiner Arbeit „Zur Anatomie der Papageientuberkulose". Ferner die Zeichnungen eines Präparates von Orchitis und Periorchitis gummosa und Periepididymitis gummosa. Hiebei empfiehlt Delbanco bei den Spätformen der Syphilis die Verbindung der Solutio kalii jodati mit dem wasserlöslichen Hydrarg. bijod. rubr. (Solutio kalii jod. 10:300, Hydr. bijod. rub. 0·2—0·25). Zeichnungen eines Falles von Gilchristscher Dermatose mit eigentümlichen Gebilden in dem die erweiterten Follikel einnehmenden Eiter. Es handelt sich um besondere Denerationsformen der elastischen Fasern.

Risso und **Cipollina**, Genua. Untersuchungen über die antisyphilitische Serumtherapie. Zur Herstellung des Serums wurden Hunde, Esel und Ziegen benutzt, denen Blut von Syphiliskranken subkutan oder intraperitoneal 3—4 mal in Zwischenräumen von 5—6 Tagen injiziert wurde. Von 40 Kranken wurden 16 ausschließlich mit Hundeserum behandelt, das durch Hinzufügung von Blutkörperchen in hämolytischer Lösung bereitet wurde. Bei diesen Kranken der 1. Serie konnte eine günstige und anhaltende Wirkung namentlich auf die papulösen und kondylomatösen Formen festgestellt werden. Bei 24 Kranken der 2. Serie, die der Sekundär-, Tertiär- und Parasyphilisform angehörten, wurde mit reinem Serum von Hunden, Eseln oder Ziegen behandelt. Dieses Serum wirkte vorzüglich auf einige Tertiärformen, besonders auf solche von schwerem Verlauf.

Kren, Wien, demonstriert aus der Klinik Riehl eine Reihe von Moulagen: Impetigo herpetiformis, idiopathische Hautatrophie, tuberöses Syphilid, Verletzung von Hand und Vorderarm durch einen Starkstrom von 5500 Volt.

Wichmann, P., Hamburg, spricht über die Wirkungsweise und Anwendbarkeit der Radiumstrahlung und Radioaktivität auf die menschliche Haut, mit besonderer Berücksichtigung des Lupus.

Vieth, H., Ludwigshafen: Die Wirkungsweise und Nebenwirkungen der Balsamica. Zur genauen pharmakologischen Erforschung der Balsamica wurden die gebräuchlichen Balsamica, wie Terpentinöl, Copaivabalsam, Santelöle etc. in ihre einzelnen Bestandteile zerlegt. Die Bestandteile der Balsamica lassen sich in folgende 4 Körperklassen zerlegen: 1. Terpene, 2. Terpenalkohole, 3. Harzsäuren, 4. Resene und neutrale Ester. Die geringsten Nebenwirkungen hat die 4. Körperklasse. Wegen der größten Reizlosigkeit der 4. Körperklasse wäre es angezeigt, diese in Zukunft mehr für die Trippertherapie heranzuziehen. Von diesen Substanzen hat sich in der Praxis am besten der Salicylsäureester des Santelöles bewährt. Diese, Santyl genannte Substanz wird in Tropfen gereicht und hat bisher sehr befriedigende Resultate ergeben.

Zum Schlusse dankt Prof. Finger dem Prof. Merk und seinem Assistenten Dr. Rusch für die gediegene Vorbereitung der Sektionsarbeiten.

Buchanzeigen und Besprechungen.

Stockmann, Wilh. Über Gummiknoten im Herzfleische bei Erwachsenen. Mit 10 Abbildungen auf 7 Tafeln. Wiesbaden. F. J. Bergmann. 1904. Preis Mk. 4.60.

St. stellt zunächst 76 hier in Betracht kommende Fälle aus der Literatur zusammen und fügt noch vier neue ihm von Benda überlassene hinzu, deren makroskopische und mikroskopische Befunde eingehend erörtert werden. Dann bespricht er zusammenfassend die pathologische Anatomie, Differentialdiagnose, ferner Ätiologie, Frequenz, endlich Klinik und Therapie dieser Affektion. Der schön ausgestatteten Monographie sind 7 Tafeln mit makroskopischen und mikroskopischen Abbildungen beigegeben. Friedel Pick (Prag).

Oberländer, F. M. und **Kollmann**, A. Die chronische Gonorrhoe der männlichen Harnröhre und ihre Komplikationen. Teil II u. III. Mit 98 Abbildungen und 8 Tafeln. Leipzig, Georg Thieme 1905. Preis 14 Mark.

Es ist die Lebensarbeit Oberländers, ergänzt durch die Studien und Erfahrungen seines ältesten Schülers, Kollmanns, welches in vorliegendem Werke niedergelegt ist, dessen I. Teil bereits 1901 erschien; es soll in der Hauptsache die persönlichen Ansichten und die eigenen praktischen Erfahrungen der Verfasser wiedergeben.

Einen breiten Raum, den ganzen II. Teil, ca. $^2/_3$ des vorliegenden Bandes, nimmt die Besprechung der Mikroorganismen der Urethritis und Prostatitis gonorrh. chron., der Entwicklung und Rückbildung dieser Erkrankung und der Wirkungsweise der Dilatation bei der chronischen Gonorrhoe ein. Außerdem werden die zur Behandlung der chronischen Gonorrhoe in Verwendung gezogenen Instrumente, speziell die verschiedenen Dehner, sowie die mit ihnen vorzunehmenden Eingriffe auf das genaueste besprochen. Besonders für die minutiöse Schilderung des Vorganges bei einer Dehnung oder Spüldehnung der Harnröhre muß jeder, der sich mit dieser Art der Therapie beschäftigt oder beschäftigen will, dankbar sein.

Ein Artikel „Photographie des Harnröhreninnern", die Kollmann nach jahrelangen Versuchen gut gelungen ist, wie die beigegebenen Photogramme zeigen, schließt den II. Teil.

Der III. Teil beginnt mit einem sehr instruktiven lesenswerten Kapitel, den allgemeinen Grundsätzen bei der Behandlung der chronischen Gonorrhoe. Genaueste individualisierende Behandlung muß der oberste

Grundsatz sein; es darf nicht jeder Fall, wie dies leider oft zur Diskreditierung der Methode geschehen ist und geschieht, wahl- und ziellos gedehnt werden. Durch Wiederholung der genauesten Untersuchung nach einer gewissen Behandlungszeit muß der Zustand des Pat. neuerlich festgestellt und die fortzusetzende Behandlung den durch die bereits vorgenommenen Eingriffe geänderten Verhältnissen der Harnröhre angepaßt werden. Nach O. und K. ist, von seltenen Ausnahmen abgesehen, die Gonorrhoe als solche immer heilbar. Nicht ganz so günstig liegt der Fall bei den Komplikationen. Dabei spielt aber das Alter der Erkrankung eine große Rolle. Geheilt ohne die Möglichkeit einer Rezidive ist der Patient erst dann, bis auch die letzten urethroskopisch nachweisbaren Schleimhautveränderungen geschwunden sind. Diesen Anschauungen der Autoren sind sehr dankenswerte praktische Winke, welche wir bisher in solcher Ausführlichkeit in jedem diesbezüglichen Lehrbuch vermißt haben, angeschlossen: Die gewöhnlichen Wünsche der Patienten und deren Befriedigung, die Frage des Alkoholverbotes, der Behandlung von Ehegatten, Reitern, Radfahrern, die Bestimmung der voraussichtlichen Behandlungsdauer, die Frage des Geschlechtsverkehres während der Behandlung etc., all dies wird prägnant erörtert.

Die weiteren Kapitel sind der von O. und K. geübten Behandlung der akuten Gonorrhoe, der weichen und harten Infiltrate, der gonorrhoischen Urethritis des Weibes gewidmet. Kurze Krankengeschichten geben ein Schema des Behandlungs- und Heilungsganges dieser verschiedenen Formen. Die Schlußkapitel enthalten die Schilderung der chronischen Prostatitis und der übrigen Komplikationen, sowie deren Therapie.

So bietet das Werk Oberländers und Kollmanns ein klares Bild ihrer Behandlungsmethoden, die sich auf genaueste Indikationsstellung auf Grund der vorhandenen, urethroskopisch erhobenen Schleimhautveränderungen der kranken Urethra aufbauen.

Das anregend geschriebene, reich illustrierte Werk sei hiemit zum Studium auf das Wärmste empfohlen. Ludwig Waelsch (Prag).

Varia.

Personalien. Dr. Fr. Šamberger wurde an der čechischen Universität in Prag als Privatdozent für Haut- und Geschlechtskrankheiten habilitiert.

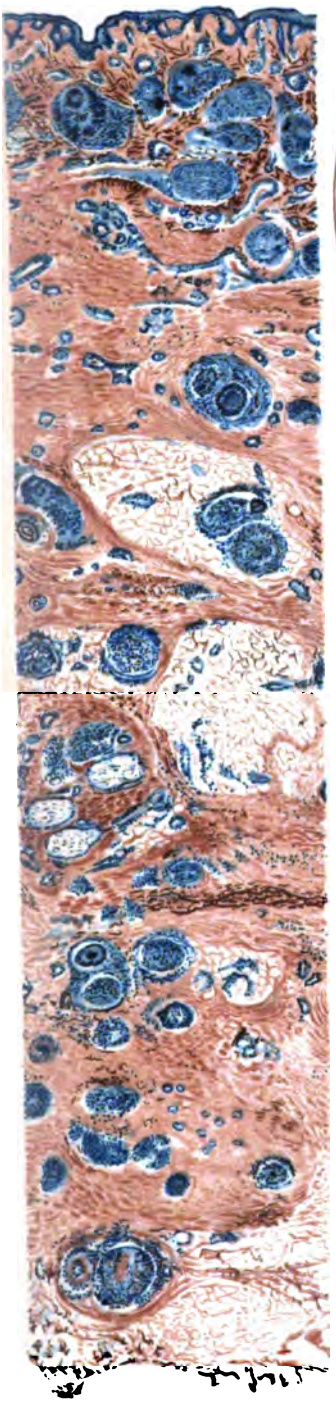

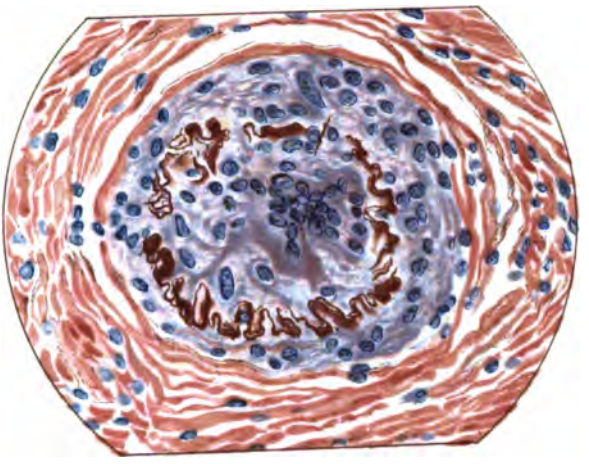

Fig. 2.

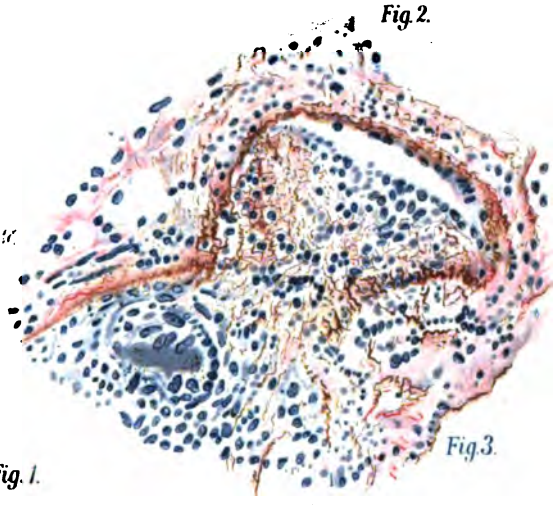

Fig. 3.

Fig. 1.

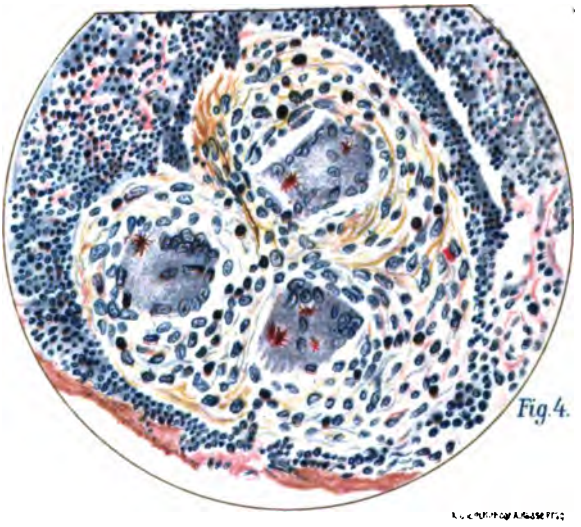

Fig. 4.

Winkler: Sarkoide

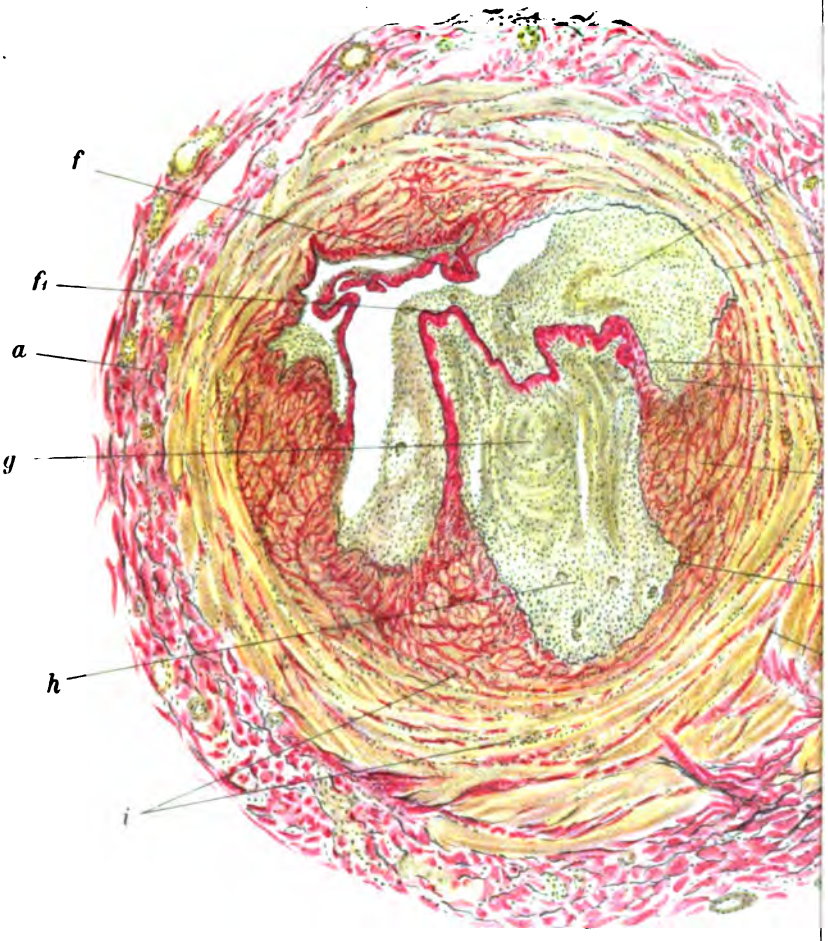

Fig. 1.

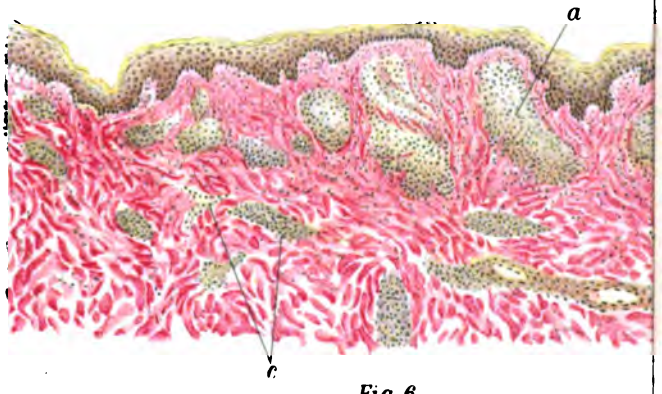

Fig. 6.

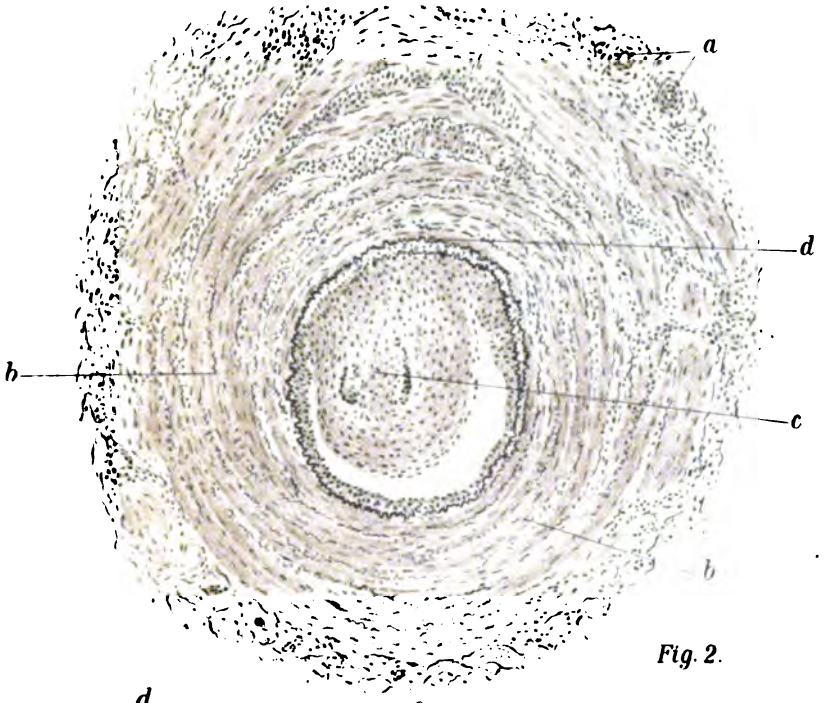

Fig. 2.

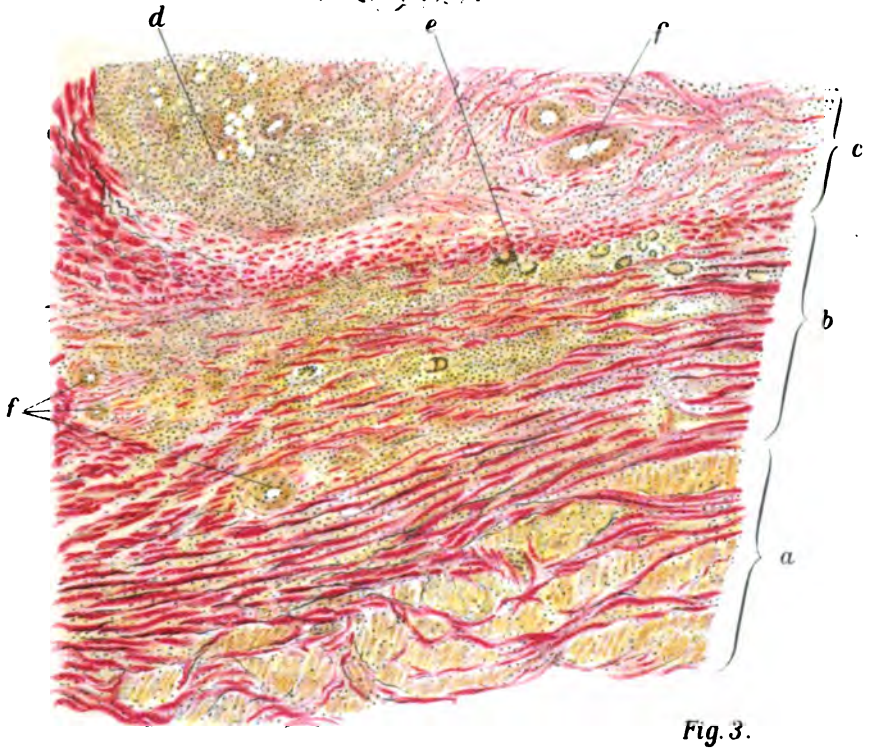

Fig. 3.

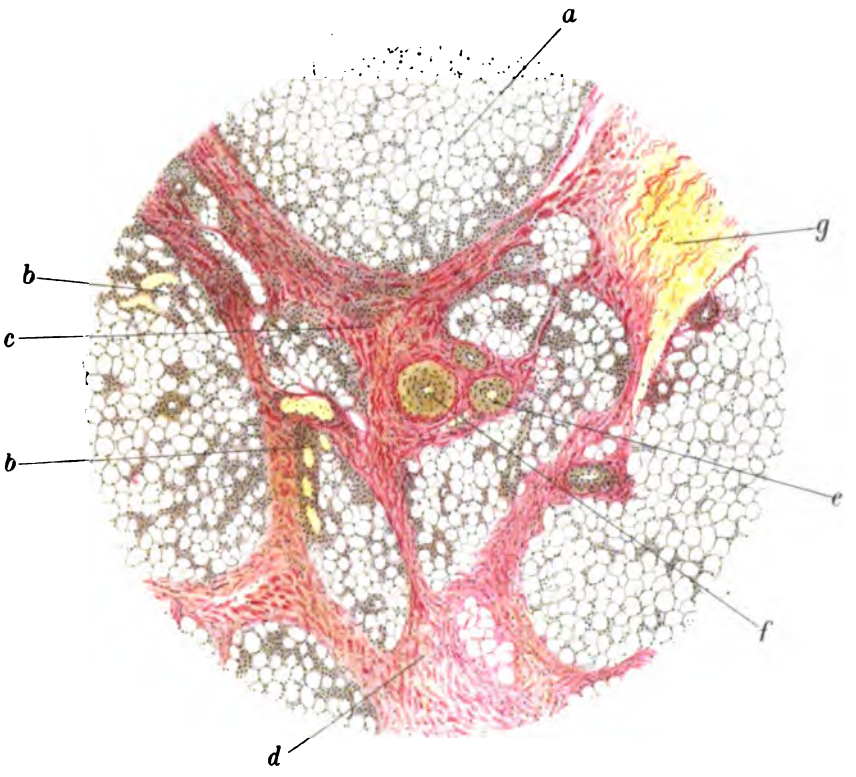

Fig. 4.

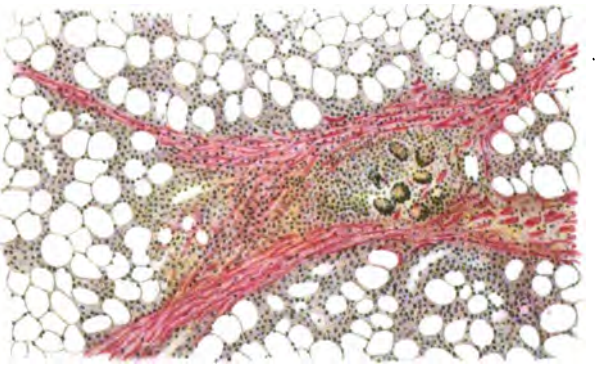

Fig. 5.

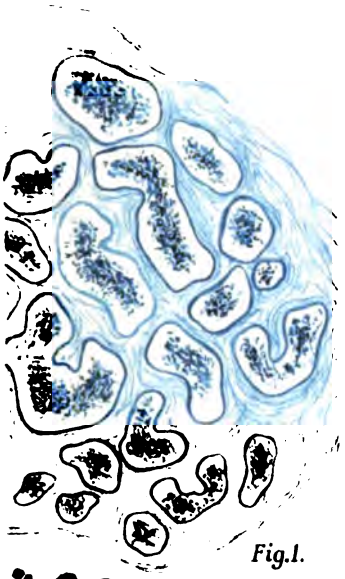

Fig. 1.

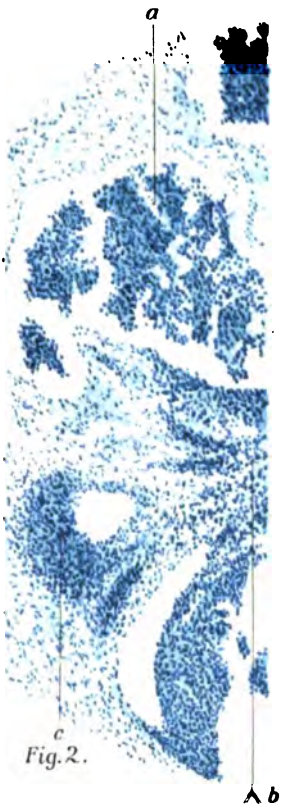

Fig. 2.

Fig. 4.

Fig. 3.

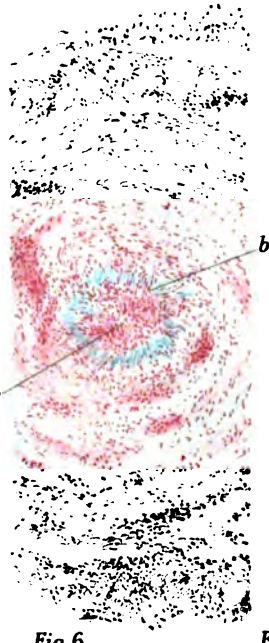

Fig. 6.

Fig. 5.

Baermann: Gonorrhoische Epididymitis.

Kalk Hoft Phot. A. Hasse Prag

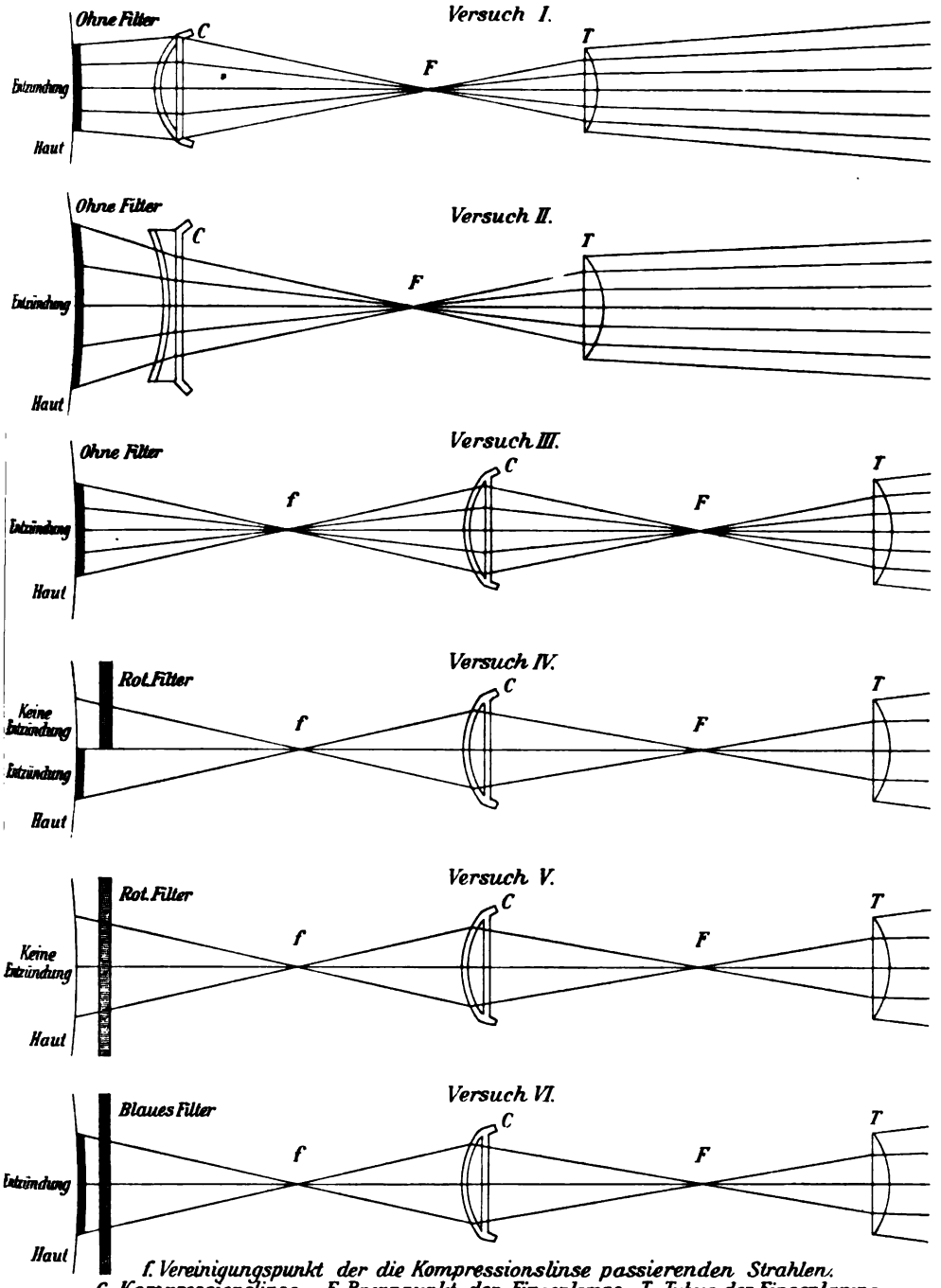

f. Vereinigungspunkt der die Kompressionslinse passierenden Strahlen.
C. Kompressionslinse. F. Brennpunkt der Finsenlampe. T. Tubus der Finsenlampe.
B.B. In IV.-VI. sind der Einfachheit halber nur die Grenzstrahlen in ihrem Gange ausgeführt.

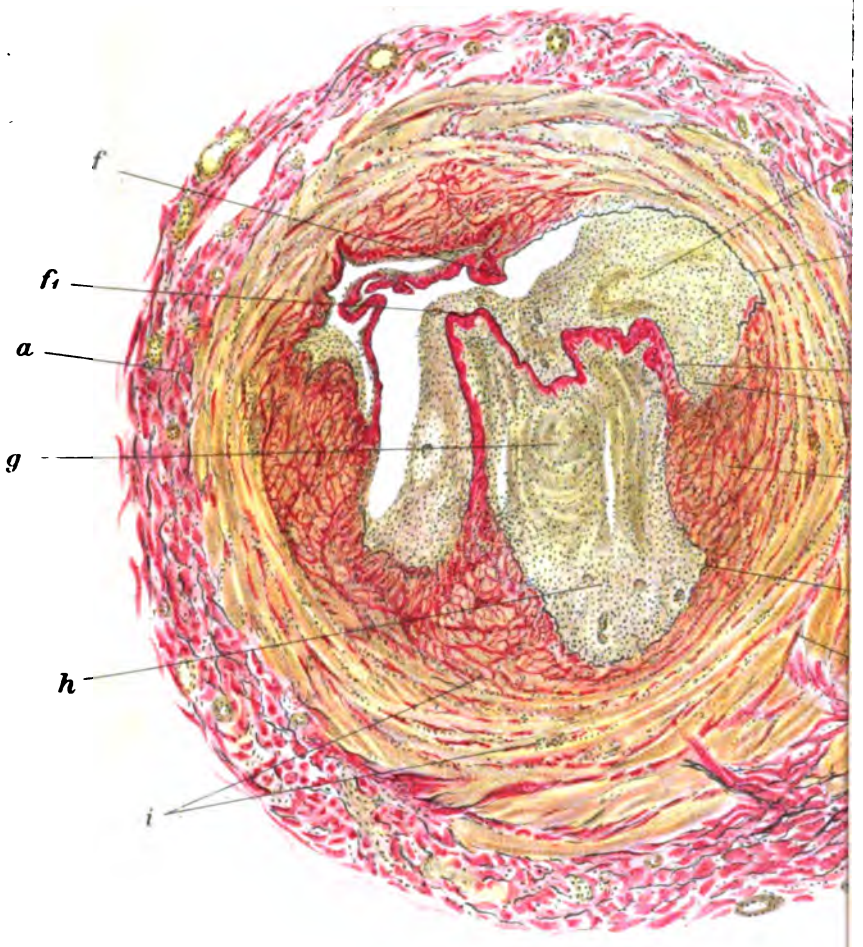

Fig. 1.

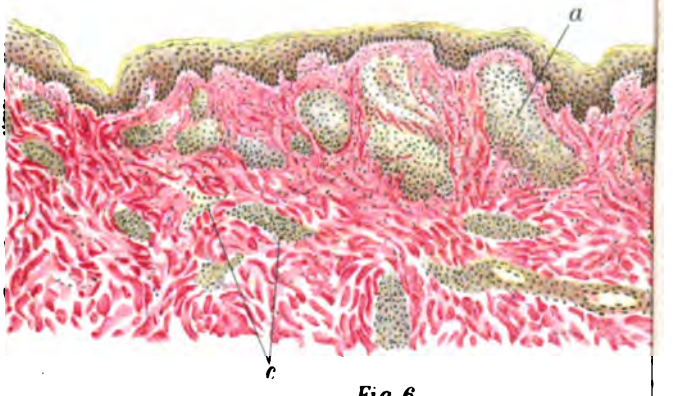

Fig. 6.

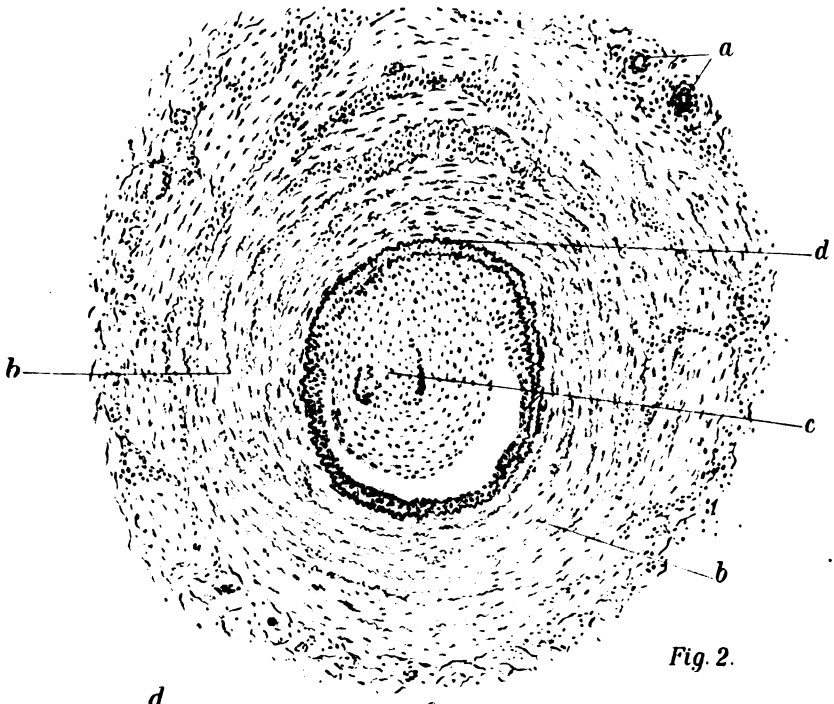

Fig. 2.

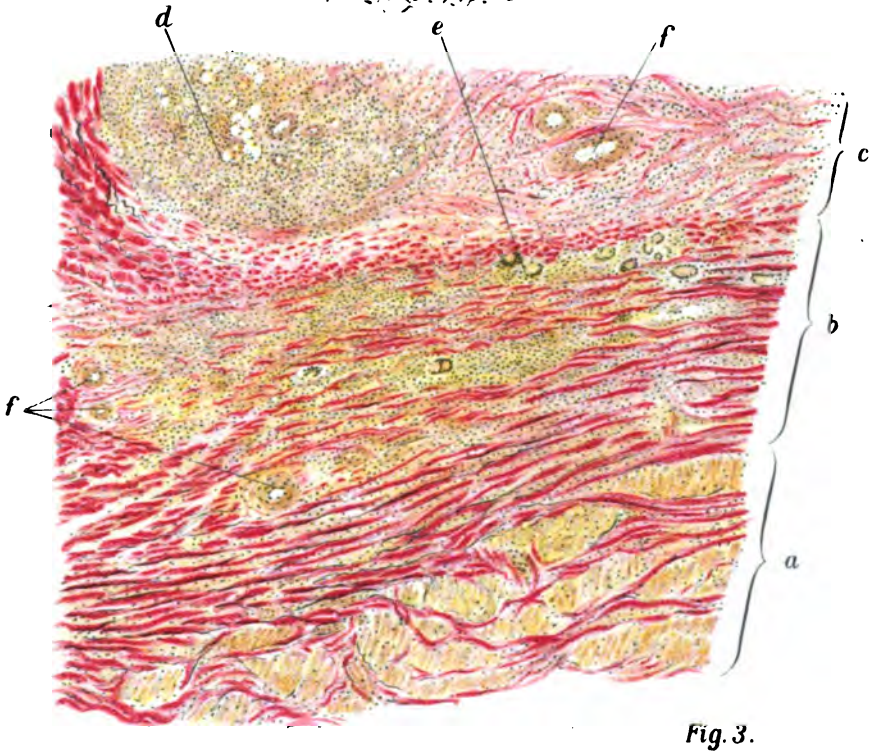

Fig. 3.

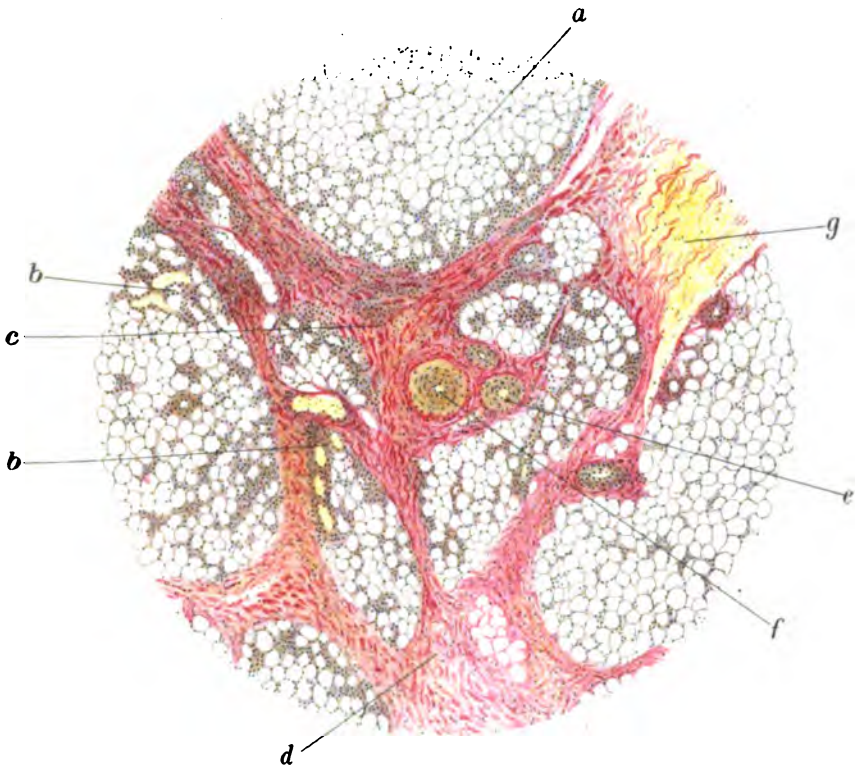

Fig. 4.

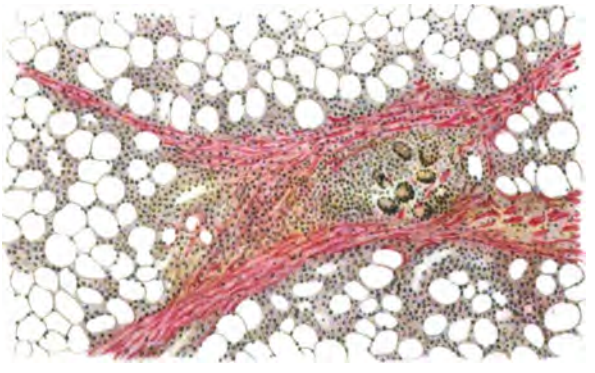

Fig. 5.

Fig. 1.

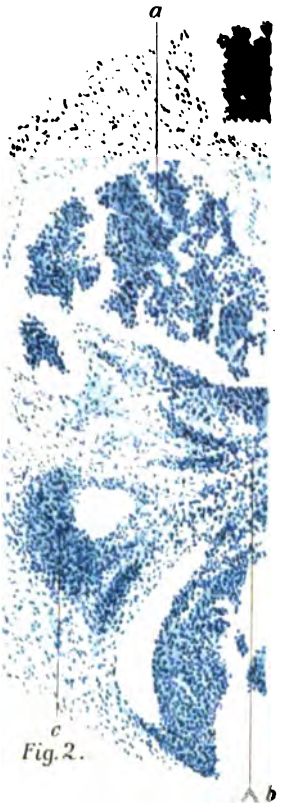

Fig. 2.

Fig. 4.

Fig. 3.

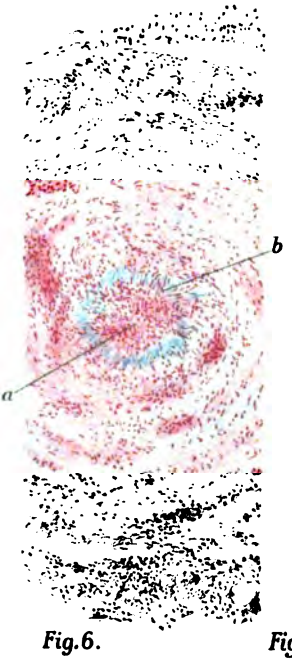

Fig. 6.

Fig. 5.

Baermann: Gonorrhoische Epididymitis.

Kuk Hoflithogr. A. Haase Prag

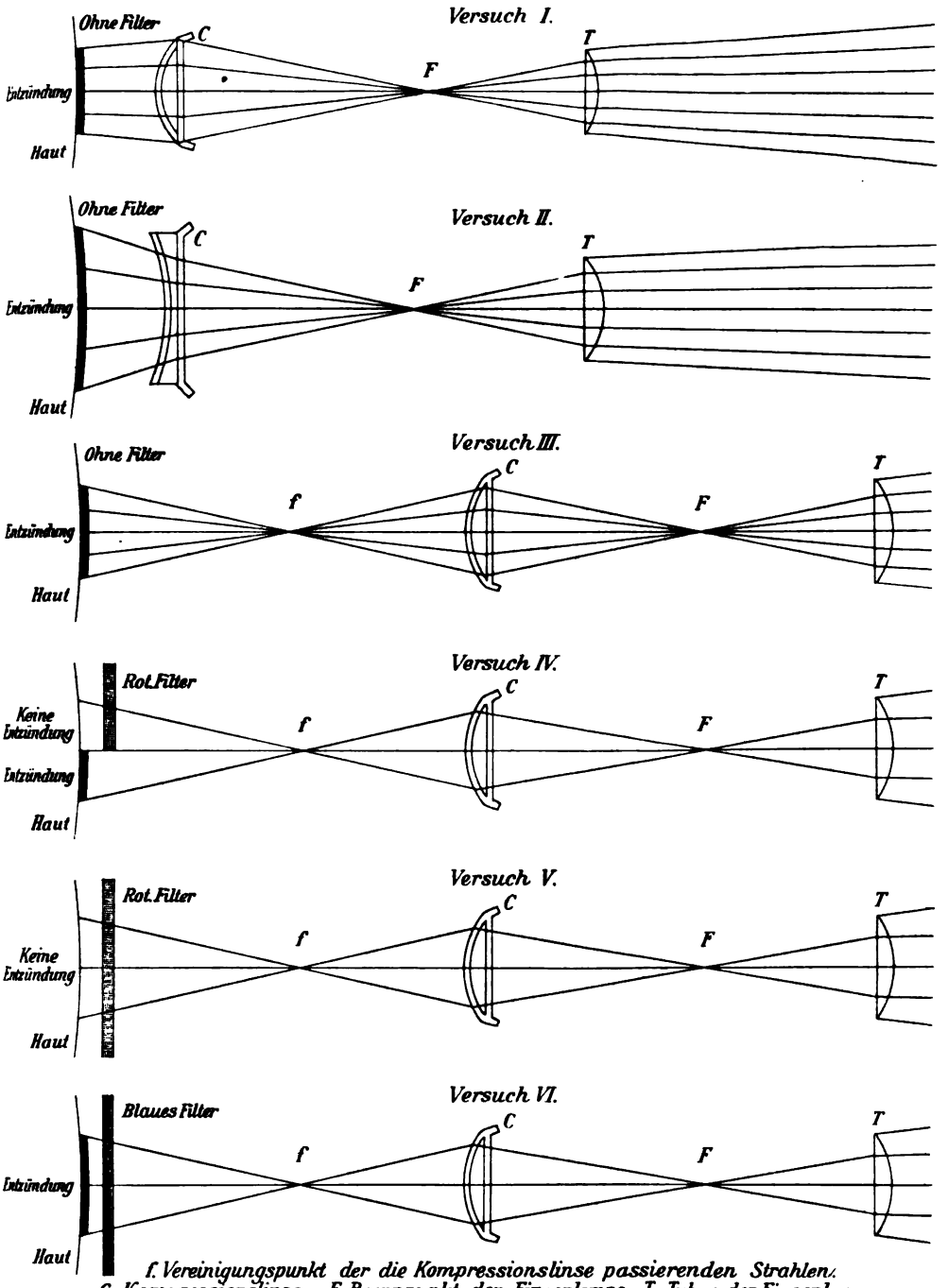

f. Vereinigungspunkt der die Kompressionslinse passierenden Strahlen. C. Kompressionslinse. F. Brennpunkt der Finsenlampe. T. Tubus der Finsenlampe. B.B. In IV.-VI. sind der Einfachheit halber nur die Grenzstrahlen in ihrem Gange ausgeführt.

Dr Samberger: Keratoma plantare hereditarium.

Fig 1

Fig 2

Dr Samberger: Keratoma plantare hereditarium. Mikrophotogramme.

Lehmann: Über Chloracne.

Fabry-Kirsch: Zur Frage der Blastomykose der Haut. Kol. Prof. Photogr. A. Haase Prag

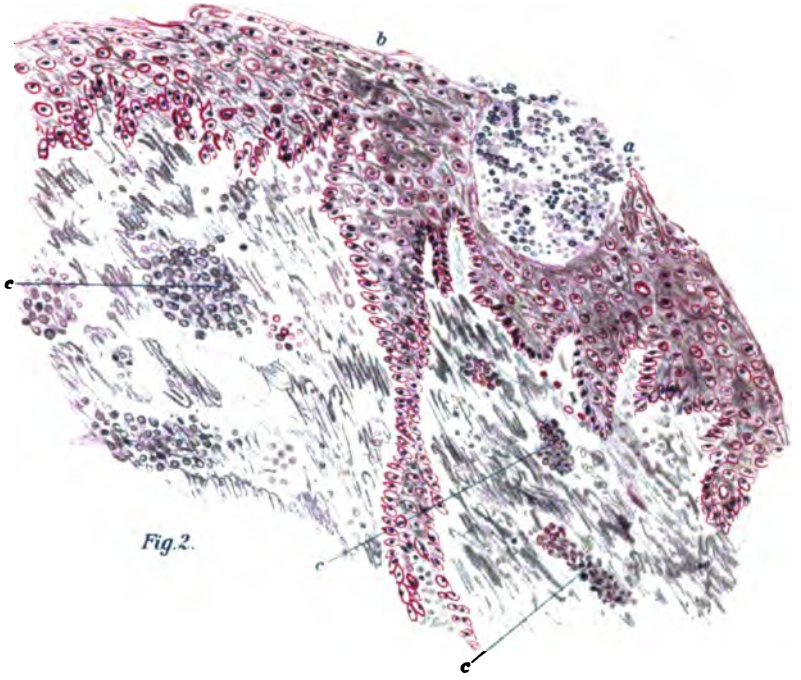

Fig. 2.



Fig. 3.

Fig 1

Wechselmann: Elephantiasis.

Fig. 2

Fig. 3

Wechselmann: Elephantiasis.

10 7 9 7 6